GEER
SOCIEDAD ESPAÑOLA DE COLUMNA VERTEBRAL

CERTAMEN DE CASOS CLÍNICOS

#retoalraquis

Volumen 3
mayo 2025

#RetoalRaquis

Editado en Benalmádena, Málaga,
por la Sociedad Española de Columna Vertebral (GEER),
en el año 2025.

ISSN: 3020-3929

#RetoalRaquis

Índice

1. Vertebrectomía radical en bloque multinivel sobre metástasis dorsal de origen mamario ... 6
2. Schwannoma espinal dorsal gigante. Un reto quirúrgico ... 11
3. Osteomielitis cráneo-cervical secundaria a ulceración de la pared posterior de la orofaringe por consumo de cocaína ... 16
4. El bueno, el feo y el malo o cómo una lesión benigna puede imitar una metástasis ... 21
5. Planificación quirúrgica mediante modelo 3D de sacrectomía total e implante de prótesis por condrosarcoma masivo ... 26
6. Espondilodiscitis torácica tuberculosa en varón joven: diagnóstico y manejo quirúrgico ... 31
7. Fractura C3C4 sobre DISH tras intubación ... 36
8. Hematoma cervical postoperatorio con obstrucción de la vía aérea tras artrodesis cervical multinivel. Una emergencia vital ... 41
9. Enfermedad de Forestier como parte del diagnóstico diferencial de la disfagia ... 46
10. “Su cauda equina puede esperar” ... 51
11. Escoliosis distrófica en neurofibromatosis tipo 1 complicada con síndrome de Wilkie. A propósito de un caso ... 56
12. Chapapote como causa de inestabilidad de columna ... 61
13. Osteosarcoma torácico en el adolescente. A propósito de un caso ... 66
14. Síndrome de cauda equina secundario a fractura por insuficiencia sacra. Una patología infrecuente ... 71
15. Cirugía descompresiva paliativa del raquis. Una vida digna ... 76
16. Síndrome de SAPHO: la importancia del diagnóstico diferencial ... 81
17. Ver para creer. La importancia de las pruebas complementarias ante un traumatismo de alta energía ... 86

18. Mielopatía compresiva secundaria a quiste óseo aneurismático en T8 91
19. Síndrome de Brown Sequard: una complicación aguda en un paciente con mielopatía ... 96
20. La edad intermedia en la escoliosis: Tweener 101
21. Deformidad cifoescoliótica... Quizás crecer sea mejor en la edad pediátrica 106
22. Lesión medular traumática y politraumatismo secundario a intento autolítico 111
23. Ciatalgia extradiscal en paciente culturista 116
24. Más allá del cuello: inestabilidad de nervio cubital como causa de dolor tras cirugía de hernia discal cervical 120
25. Inestabilidad occipitocervical y mielopatía en paciente consumidor de cocaína y osteomielitis atlo-axoidea 125
26. Descompresión y fusión C3-C4 con autoinjerto tras absceso cervical 130
27. Manejo de tumor vertebral de origen desconocido. A propósito de un caso 134
28. Mielopatía inducida por hemangioma vertebral en un paciente con acromegalia 139
29. Prótesis custommade tras fracaso de fijación espinopélvica para tumores de la región lumbosacra. A propósito de un caso 144
30. Desequilibrio coronal tras cirugía para tratamiento de cifoescoliosis congénita por hemivértebra sacra 149
31. Compresión medular tras fractura vertebral osteoporótica: consecuencias de la no consolidación 154
32. Seroma retroperitoneal tras vía anterior en escoliosis degenerativa del adulto 159
33. Síndrome del cinturón de seguridad: qué esperar y cómo tratar 164
34. Absceso epidural lumbosacro con extensión flemonosa cervical 169
35. Pseudomeningocele contralateral tras hemiflavectomía lumbar 174
36. Cirugía de separación tumoral en metástasis vertebral por leiomiosarcoma 179
37. El ligamento longitudinal posterior se está convirtiendo en hueso: cuando los ligamentos deciden “poner a la médula en su lugar” 184
38. Espondilodiscitis en lactante de 21 meses 189
39. Tuberculosis espinal: un reto para el cirujano 194
40. Es posible crecer sin elongar 199
41. Cirugía de realineación y fijación vertebral en paciente con hemivértebra L5 204
42. Histiocitosis de Langerhans. De la sospecha al diagnóstico 209
43. Paraplejía irreversible como primera manifestación de un carcinoma renal avanzado: un reto multidisciplinario 214
44. Cifosis progresiva en fractura traumática de L2 219
45. No todos los parkinsonismos se tratan con pastillas 224
46. Las consecuencias de una fractura vertebral inadvertida 229
47. Tumor de células gigantes en L5. Seguimiento a 30 años 234
48. Espondiloptosis cervical crónica en paciente con síndrome de Ehlers-Danlos 239
49. De mal perforante plantar a lesión medular: espondilodiscitis por Proteus mirabillis 244
50. Complicaciones, ¿para qué os quiero, si tengo una marcha que recuperar? 249

51. Variantes anatómicas de la normalidad: doble raíz L5 como factor predisponente a radiculopatía post-quirúrgica en ausencia de estenosis ósea 254
52. Desequilibro anterior como complicación mecánica DJK 259
53. Endoscopia interlaminar cervical posterior, una alternativa poco invasiva para el tratamiento de la radiculopatía cervical en paciente joven 264
54. Clínica neurológica tras fusión toraco-lumbar. No todo es la cirugía 269
55. Osteotomías múltiples de arco posterior en disbalance sagital secundario a fracturas vertebrales osteoporóticas 274
56. El precio justo... del equilibrio justo. Rescate de disbalance sagital y sus complicaciones 279
57. Doctor, cada vez camino con más "chepa" 284
58. Debut de estenosis de canal lumbar con síndrome de cola de caballo 289
59. Todo lo que puede fallar: complicaciones seriadas tras recalibrado lumbar por estenosis 293
60. Infección de bajo grado secundario a un montaje híbrido cervical para el tratamiento de hernia discal con mielopatía compresiva asociada 298
61. Hernia discal cervical en paciente con síndrome Klippel-Feil. A propósito de un caso 303
62. Sacroileítis en paciente con enfermedad de Paget 308
63. Traumatismo de alta energía: fractura inestable de C2 con invasión del canal sin déficit neurológico 313
64. Fractura de C5 por compresión: manejo quirúrgico con fijación anterior, placa cervical, matriz ósea y malla de titanio 318
65. Quiste sinovial facetario L4-L5 con resolución espontánea 323
66. Estenosis degenerativa de canal lumbar: una causa infrecuente de síndrome de cola de caballo 328
67. Discopatía degenerativa C5: corpectomía con artrodesis cervical anterior con uso combinado de malla, caja intersomática y placa para estabilización 333
68. Schwannoma incidental L4 tras pseudoartrosis de artrodesis L4-L5 338
69. Espondilolistesis y escoliosis lumbar con estenosis de canal tratada con cirugía mínimamente invasiva vía única posterior en paciente con artritis psoriásica y corticoterapia crónica 343
70. ¿Es infalible la neuromonitorización intraoperatoria? 348
71. La importancia de una evaluación integral y reevaluación del paciente politraumatizado 353
72. ALIF en el tratamiento de la espondilolistesis 358

1

Vertebrectomía radical en bloque multinivel sobre metástasis dorsal de origen mamario

Autores

Zarcos Paredes, Irene
González Gómez, Fernando
Díez Sánchez, Blanca
De Ramón Suárez, Jorge

Centro de trabajo

Hospital Universitario La Paz, Madrid. España

NOTA: Caso seleccionado para ser presentado en el **39 Congreso Nacional GEER,** en el Curso Satélite: **III Certamen de Casos Clínicos de Residentes #Retoalraquis.**

ANAMNESIS

Mujer de 56 años que es derivada para valoración de lesión en D7. Diagnóstico de cáncer de mama ductal infiltrante de segundo grado estadio pT2N1M0 10 años antes, tratado con tumorectomía y linfadenectomía axilar, seguidos de adyuvancia con cuatro ciclos de TC, radioterapia y tratamiento hormonal con tamoxifeno terminado 5 años antes. También cáncer de tiroides tratado con tiroidectomía 26 años antes.

EXPLORACIÓN FÍSICA

Dolor dorsal irradiado.
No signos de mielopatía, reflejos osteotendinosos normales, marcha conservada.

PRUEBAS COMPLEMENTARIAS

- RMN: lesión en cuerpo de D7 que infiltra pedículos, unión condrocostal izquierda, y faceta superior izquierda de D8, y extensión extraforaminal D7-D8 izquierda, con invasión de canal sin compresión de cordón medular (Fig. 1).
- PET/TC: lesión ósea lítica infiltrativa en cuerpo de D7 con extensión a ambos pedículos, con gran componente de partes blandas a nivel D7 y D8. Sin evidencia de enfermedad macroscópica metabólicamente activa a otros niveles (Fig. 2).
- Biopsia guiada por TC: confirma origen mamario de la lesión.

DIAGNÓSTICO

Metástasis de origen mamario.

TRATAMIENTO

Comité de tumores: dada la no susceptibilidad de tratamiento radioterápico por la proximidad al cordón medular, se decide proceder con actitud quirúrgica previa embolización de la ácigos.
Vertebrectomía radical en bloque 2.5 niveles (hemi D6-D8) según Tomita.
Instrumentación fibra de carbono D4-D6, D9-D11.
Resección bilateral costal D7-D8. Flavectomía D6-D9. Corte pedículos D8 y D7 derecho. Corte longitudinal lámina en la base. Corte disco D8-D9 y cuerpo D6. Caja expansible de polieteretercetona. Barras satélite. Injerto estructural on line. Potenciales estables. (Fig. 3).

EVOLUCIÓN

Al año de la cirugía, dolor leve en pared costal y parestesias dolorosas. Dolor abdominal. Ha terminado periodo de radioterapia y actualmente en ciclos de quimioterapia. En RMN no signos de progresión local. En telerradiografía se aprecia adecuada reconstrucción y conservación del perfil sagital (Fig. 4).

DISCUSIÓN

La aparición de la técnica de vertebrectomía radical en bloque por vía únicamente posterior (1) desarrollada por Tomita y su grupo ha permitido en pacientes seleccionados llevar a cabo tratamiento quirúrgico con intención curativa.

Además de la ausencia de recidiva, la cirugía persigue otros dos objetivos principales: la estabilización y la fusión. La inestabilidad generada depende directamente de los niveles extirpados (40% fracaso implante en un -nivel (2)). El aumento de la cifosis regional >10º y el hundimiento de la caja son factores pronósticos (3). En resecciones multinivel el acortamiento favorece una mayor estabilidad además de reducir el riesgo neurológico (4).

BIBLIOGRAFÍA

1. Tomita K, Kawahara N, Baba H, Tsuchiya H, Fujita T, Toribatake Y. Total en bloc spondylectomy. A new surgical technique for primary malignant vertebral tumors. Spine (Phila Pa 1976). 1997; 22(3): 324-333. doi: 10.1097/00007632-199702010-00018.
2. Matsumoto M, Watanabe K, Tsuji T, et al. Late instrumentation failure after total en bloc spondylectomy. J Neurosurg Spine. 2011; 15(3): 320-327. doi: 10.3171/2011.5. Spine10813.
3. Shimizu T, Kato S, Demura S, et al. Characteristics and risk factors of instrumentation failure following total en bloc spondylectomy. Bone Joint J. 2023; 105-B(2): 172-179. doi: 10.1302/0301-620X.105B2. BJJ-2022-0761.R2.
4. Yoshioka K, Murakami H, Demura S, et al. Clinical outcome of spinal reconstruction after total en bloc spondylectomy at 3 or more levels. Spine (Phila Pa 1976). 2013; 38(24): E1511-E1516. doi: 10.1097/BRS.0b013e3182a6427a.
5. Kato S, Murakami H, Higashino K, et al. The effect of spinal shortening after total en bloc spondylectomy: a biomechanical study in the thoracic spine. J Spinal Disord Tech. 2012; 25(6): E183-E190. doi: 10.1097/BSD.0b013e31825dd964.

Fig. 1

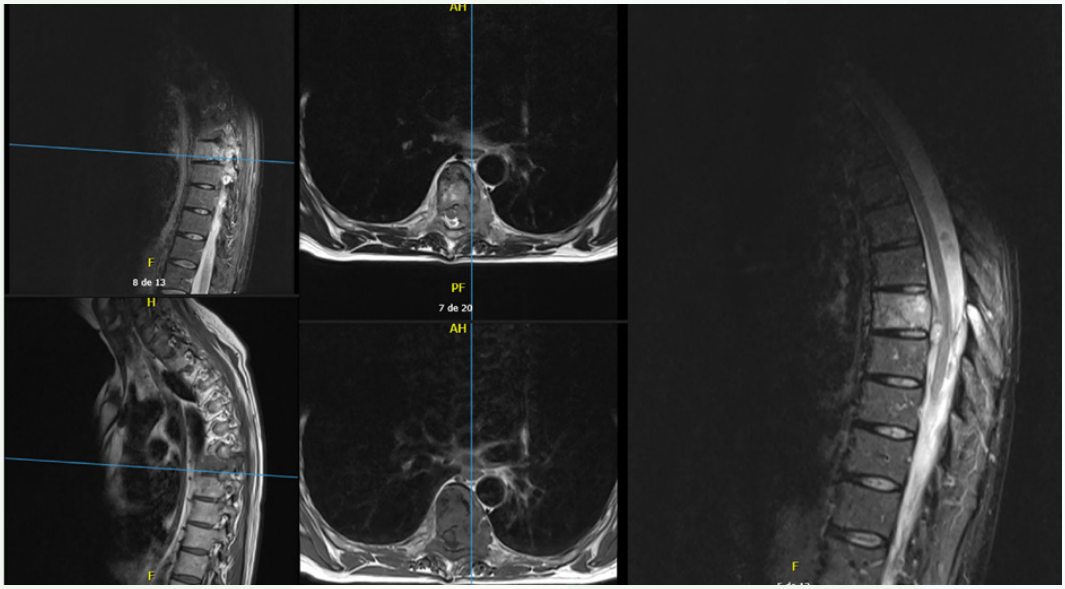

Fig. 2

Fig. 3

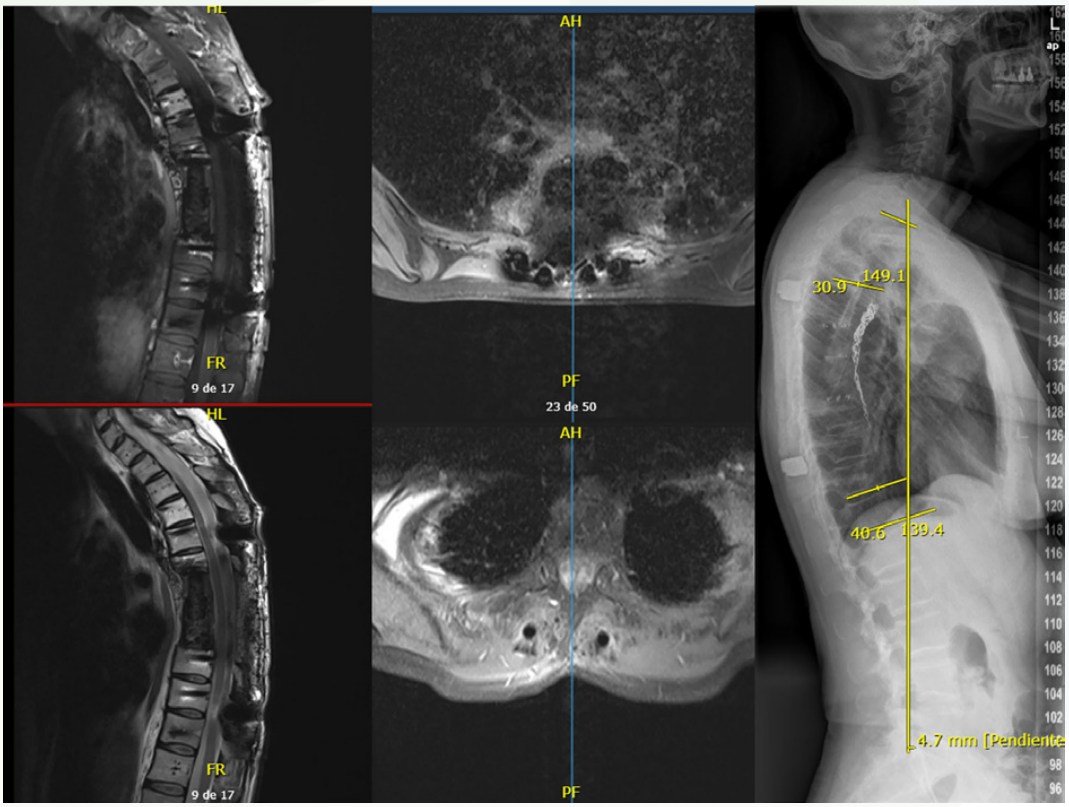
HL
FR
9 de 17
HL
FR
9 de 17
AH
PF
23 de 50
AH
PF
30.9
149.1
40.6
139.4
4.7 mm [Pendiente

Fig. 4

2

Schwannoma espinal dorsal gigante. Un reto quirúrgico

Autores

Martín Benlloch, Antonio
López López, Sergio
Jiménez Ferrer, Marta
Jarabo García, Miguel Ángel

Centro de trabajo

Hospital Universitario Doctor Peset, Valencia. España

NOTA: Caso seleccionado para ser presentado en el **39 Congreso Nacional GEER,** en el Curso Satélite: **III Certamen de Casos Clínicos de Residentes #Retoalraquis.**

ANAMNESIS

Mujer de 25 años remitida por hallar en una radiografía una ocupación intratorácica a nivel dorsal. Como único antecedente intervenida de un schwannoma del nervio interóseo.

EXAMEN FÍSICO

Presenta engrosamiento cutáneo indoloro sobre cara postero-inferior de hemitórax izquierdo, sin deformidades óseas. Destaca hipoventilación basal izquierda. Los reflejos osteotendinosos están disminuidos en miembro inferior izquierdo, sin alteraciones sensitivo-motoras.

PRUEBAS COMPLEMENTARIAS

Se realiza resonancia magnética (RM) observándose una masa paravertebral izquierda de gran tamaño (11×10 cm) con extensión foraminal T10-T11 e intracanal/intradural con desplazamiento contralateral medular, además de múltiples metástasis leptomeníngeas de C1-C4, T1-T2 y L1-L2.
A nivel craneal destacan múltiples afectaciones en leptomeníngea de conductos auditivos, V3 izquierda y clivus.
La punción aspiración muestra hallazgos sugestivos de tumor neural tipo schwannoma.

DIAGNÓSTICO

Se establece el diagnóstico de schwannoma torácico izquierdo T9 tipo IV según Kotil

TRATAMIENTO

Se decide tratamiento quirúrgico en tres tiempos:

- Toracoscopia donde se observa lesión libre.
- Toracotomía abierta por noveno arco costal posterior con resección del mismo. Despegamiento del tumor e identificación de su extensión intramuscular posterior. Referenciado de raíz y localización del cuerpo vertebral T9. Cierre provisional.
- En decúbito prono, incisión en línea media desde T7 a T11. Exposición subperióstica de los espacios afectos. Disección lateral hasta conectar con costotomía. Colocación de tornillos pediculares de T8 y T10 bilaterales y T9 derecho sin implante. Recaping de la lámina de T9 exponiendo el saco dural. Ligadura de la raíz T9 izquierda. Resección del resto de pedículo izquierdo de T9, movilizando la lesión. Apertura de la dura para exponer porción intradural tumoral, resección del mismo, así como de la raíz originaria del tumor. Reconstrucción de la dura. Colocación de barra de fibra de carbono y de malla de pericardio, entre pleura parietal y campo posterior, aislándolos. Cierre por planos con colación de tubo de drenaje torácico.

EVOLUCIÓN

La paciente evoluciona favorablemente, estando asintomática en el momento actual.

DISCUSIÓN

Los schwannomas espinales son tumores benignos poco frecuentes (10% de los tumores espinales). Se localizan a nivel intradural-extramedular, al igual que el meningioma, siendo este su principal diagnóstico diferencial. Clínicamente cursan asintomáticos o con compresión de estructuras vecinas. El diagnóstico precisa de RM donde aparecen como imágenes isointensas en T1 e hiperintensos en T2 con realce heterogéneo, estableciéndose mediante biopsia. La cirugía abierta sigue siendo el tratamiento de elección principalmente en aquellos de gran tamaño o infiltrados en estructuras medulares, como en nuestro caso.

BIBLIOGRAFÍA

1. Swiatek VM, Stein KP, Cukaz HB, Rashidi A, Skalej M, Mawrin C, Sandalcioglu IE, Neyazi B. Schwannomas intramedulares espinales-informe de un caso y revisión extensa de la literatura. Neurosurg Rev. 2021 Aug; 44(4): 1833-1852.
2. Sarlak A, Sevim S, Karasoy H, Karatay M, Geyik S, Tuncer R. Giant spinal schwannoma with cord compression: A case report and review of the literature. World Neurosurg. 2023 Jun; 173: 309-315.
3. Ming X, Zhang Y, Wang J, et al. Surgical outcomes and complications of spinal schwannomas: A 10-year retrospective study. Spine Surg Relat Res. 2024; 8(1): 12-19.
4. Sohail A, Tariq A, Virani QU-A, Aziz HF, Shamim MS. Spinal schwannomas: classification, management and outcomes. J Pak Med Assoc. 2023 Sep; 73(10): 2118-20.
5. Zhou H, Wang Y, Li J, Yang Y, Liu Y, Zhang Y. Giant spinal schwannomas: Surgical management and review of literature. World Neurosurg. 2020 Jul; 141: e478-e487.

Fig. 1

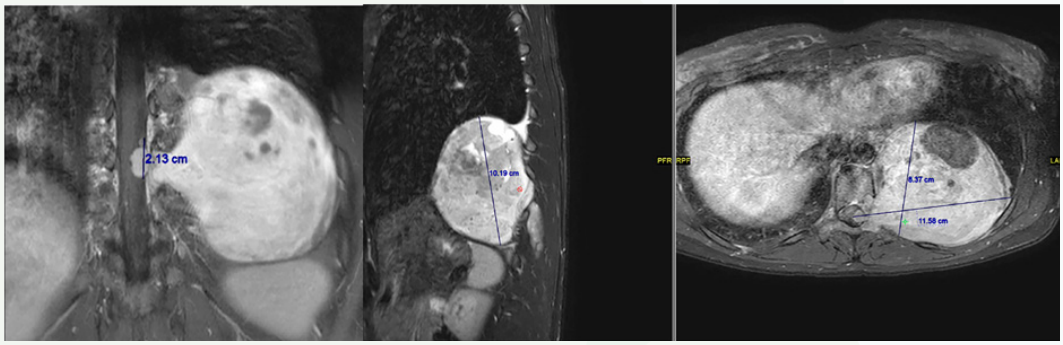

Resonancia magnética donde se observa lesión hiperintensa en secuencia T2

Fig. 2

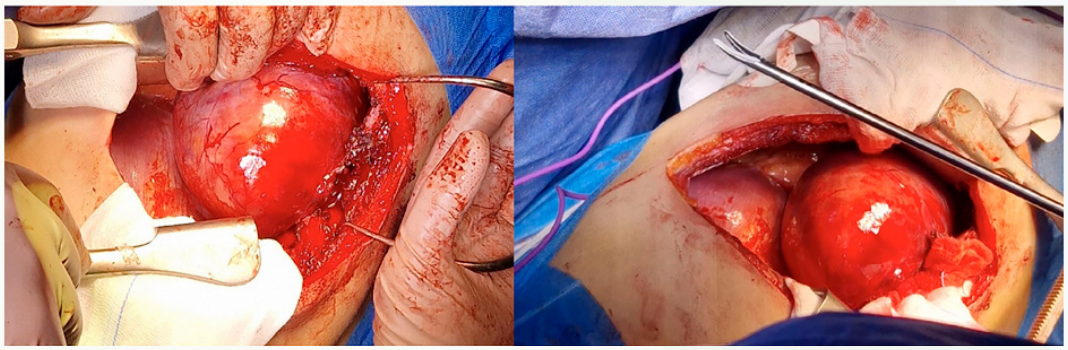

Segundo tiempo quirúrgico: durante la toracotomía se observa relación del tumor con estructuras adyacentes

Fig. 3

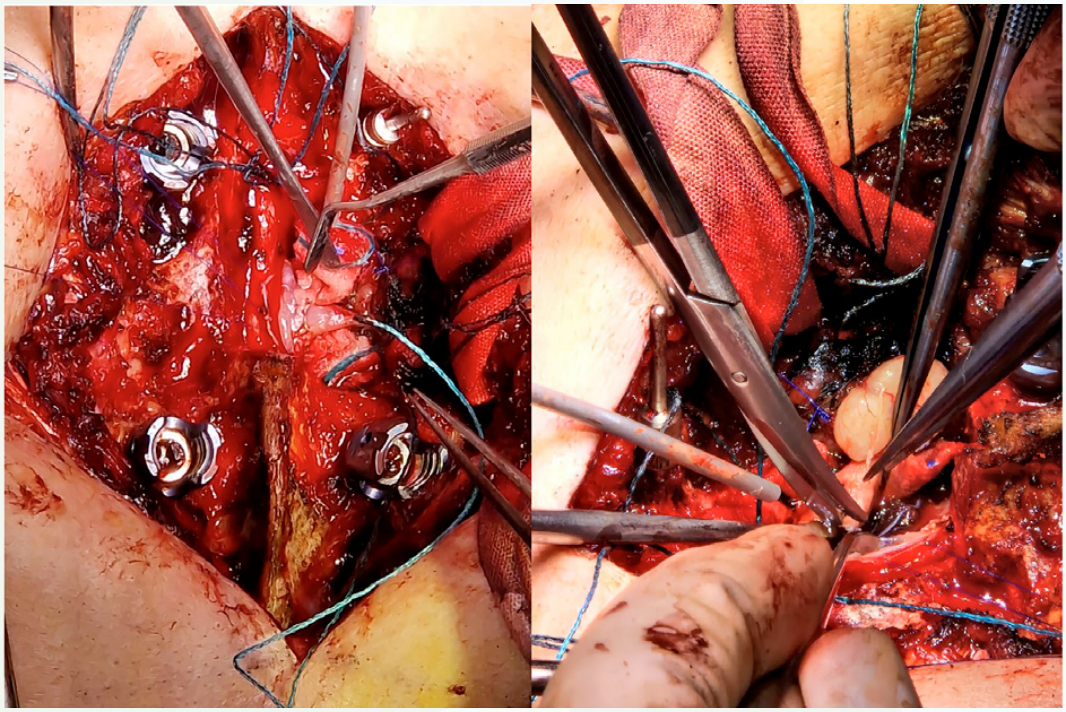

Tercer tiempo quirúrgico: laminectomía con exposición del saco dural y apertura del mismo (A) y extracción de la porción intradural tumoral

Fig. 4

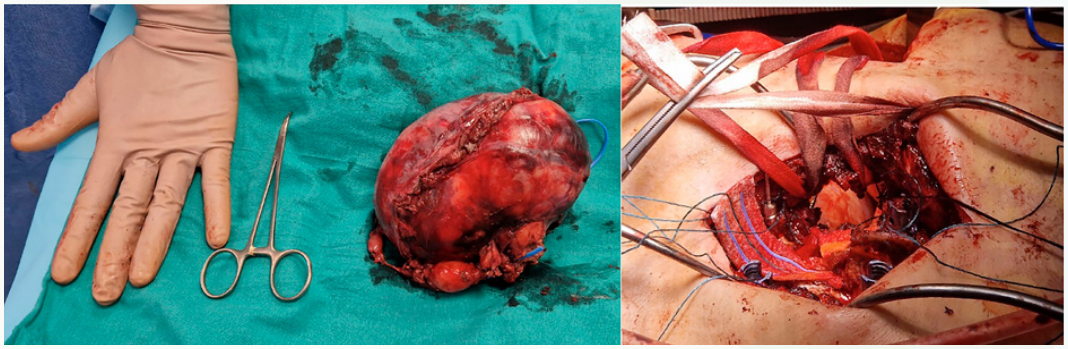

Pieza tumoral extraída (A) y estado del lecho quirúrgico tras extracción de la misma (B)

3

Osteomielitis cráneo-cervical secundaria a ulceración de la pared posterior de la orofaringe por consumo de cocaína

Autores

Gutiérrez Gómez, Juan Carlos
Fernández Dorado, Fátima
Tellería Olmedo, Laura

Centro de trabajo

Hospital Universitario Ramón y Cajal, Madrid. España

NOTA: Caso seleccionado para ser presentado en el **39 Congreso Nacional GEER**, en el Curso Satélite: **III Certamen de Casos Clínicos de Residentes #Retoalraquis.**

ANAMNESIS

Varón de 52 años valorado por clínica de dolor cervical de mes y medio de evolución, sin otra clínica asociada. Antecedente personal de consumo habitual de cocaína inhalada.

EXAMEN FÍSICO

Presentaba apofisalgias cervicales altas, sin alteración en fuerza, sensibilidad ni reflejos en miembros superiores e inferiores.

PRUEBAS COMPLEMENTARIAS

El paciente aportó una resonancia (RM) cervical privada que informaba de una lesión destructiva en el cuerpo vertebral de C2. Se realizó nueva RM cervical que informó de osteomielitis subaguda en las articulaciones cóndilo-atlantoideas y C1-C2 con signos de inestabilidad y con perforación en la orofaringe que fistulizaba a la articulación atlanto-axial a nivel anterior con un flemón prevertebral hasta C5 (Fig. 1). Se completó estudio con una radiografía y TC cervical (Figs. 2 y 3).
Se realizó una fibroscopia que informó de una destrucción completa del septo nasal y abundantes costras en la cavidad nasal. Se biopsió la pared posterior de la orofaringe, en la que se aislaron: C. albicans, S. epidermidis, K. pneumoniae, C. freundii y S. anginosus y se descartó malignidad.

DIAGNÓSTICO

Osteomielitis cráneo-cervical secundaria a úlcera orofaríngea por consumo de cocaína.

TRATAMIENTO

Se realizó una artrodesis occipito-cervical mediante abordaje posterior desde región occipital a C3, con aporte de injerto autólogo de cresta ilíaca y fijación mediante placa occipital y barras (Fig. 4), con posterior inmovilización con un collarín rígido durante 8 meses. Asoció tratamiento antibiótico intravenoso dirigido durante 2 meses y antifúngico oral 6 meses.

EVOLUCIÓN

Tras dos años de evolución, el paciente hace vida normal con las limitaciones habituales de una artrodesis cráneo-cervical. Refiere haber cesado el consumo de cocaína.

DISCUSIÓN

La osteomielitis cervical es una patología rara que requiere de un manejo agresivo por la inestabilidad cráneo-cervical secundaria y el riesgo de complicaciones neurológicas, que pueden aparecer de manera temprana. Aunque el origen más habitual es una siembra

hematógena, se ha descrito el origen por extensión directa de infecciones en el espacio prevertebral (1, 2, 3).

En nuestro paciente, dados sus antecedentes de consumo, su patología se puede encuadrar dentro de las llamadas lesiones destructivas inducidas por cocaína en la línea media (CIMDL), que suelen aparecer a nivel nasal o faríngeo, existiendo únicamente un caso descrito en la literatura como el nuestro (4).

El manejo del paciente debe ser multidisciplinar, asociando una estabilización quirúrgica occipito-cervical y antibioterapia dirigida durante largos periodos de tiempo. Además, el paciente debe comprender que la abstinencia es algo mandatorio si quiere evitar recurrencias (4, 5).

BIBLIOGRAFÍA

1. Schimmer RC, Jeanneret C, Nunley PD, Jeanneret B. Osteomyelitis of the cervical spine: a potentially dramatic disease. J Spinal Disord Tech [Internet]. 2002; 15(2): 110-7. Disponible en: http://dx.doi.org/10.1097/00024720-200204000-00004.
2. Tsai C-E, Lee F-T, Chang M-C, Yu W-K, Wang S-T, Liu C-L. Primary cervical osteomyelitis. J Chin Med Assoc [Internet]. 2013; 76(11): 640-7. Disponible en: http://dx.doi.org/10.1016/j.jcma.2013.07.011.
3. Fragío Gil JJ, González Mazarío R, Salavert Lleti M, Román Ivorra JA. Vertebral osteomyelitis: Clinical, microbiological and radiological characteristics of 116 patients. Med Clin (Barc) [Internet]. 2020; 155(8): 335-9. Disponible en: https://linkinghub. elsevier.com/retrieve/pii/S0025775320301871.
4. Brembilla C, Lanterna LA, Risso A, Bombana E, Gritti P, Trezzi R, et al. Craniovertebral junction instability as an extension of cocaine-induced midline destructive lesions: case report. J Neurosurg Spine [Internet]. 2015; 23(2): 159-65. Disponible en: http://dx.doi.org/10.3171/2014.11.SPINE1471.
5. Samprón N, Arrazola M, Urculo E. Plasmocitoma de base craneal con inestabilidad cráneo-cervical. Neurocirugia (Astur) [Internet]. 2009 [citado el 3 de noviembre de 2024]; 20(5): 478-83. Disponible en: https://scielo.isciii. es/scielo. php?pid=S1130-14732009000500008&script=sci_abstract&tlng=es.

Fig. 1

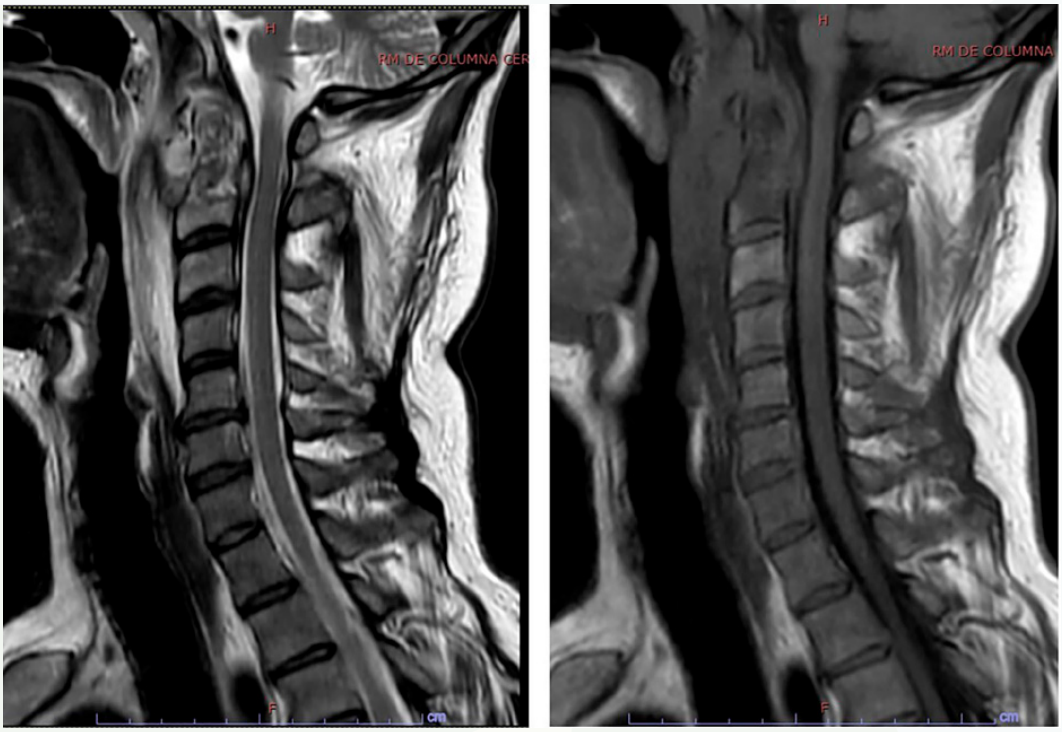

Fig. 2

Fig. 3

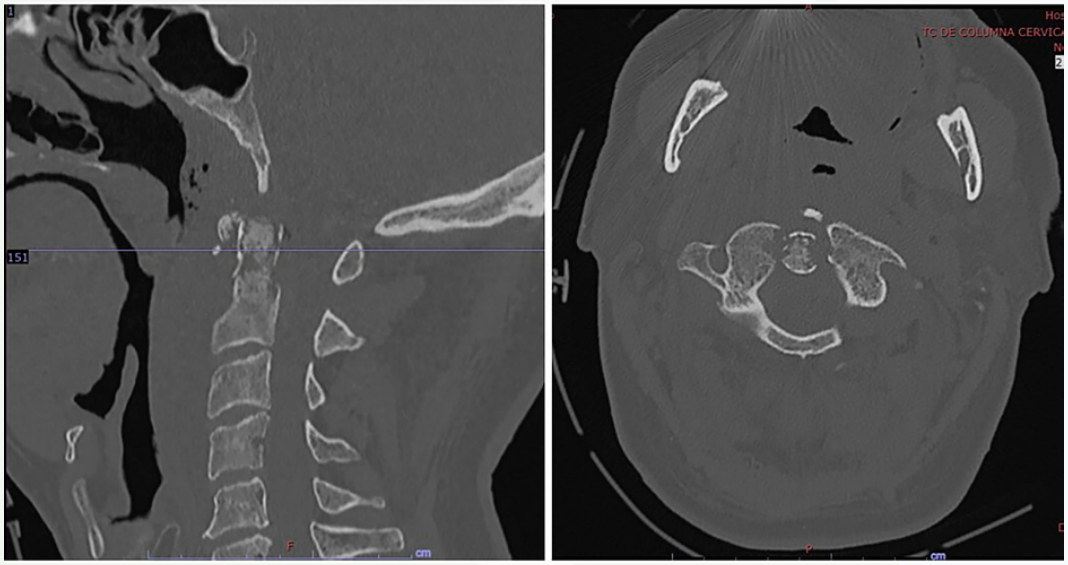

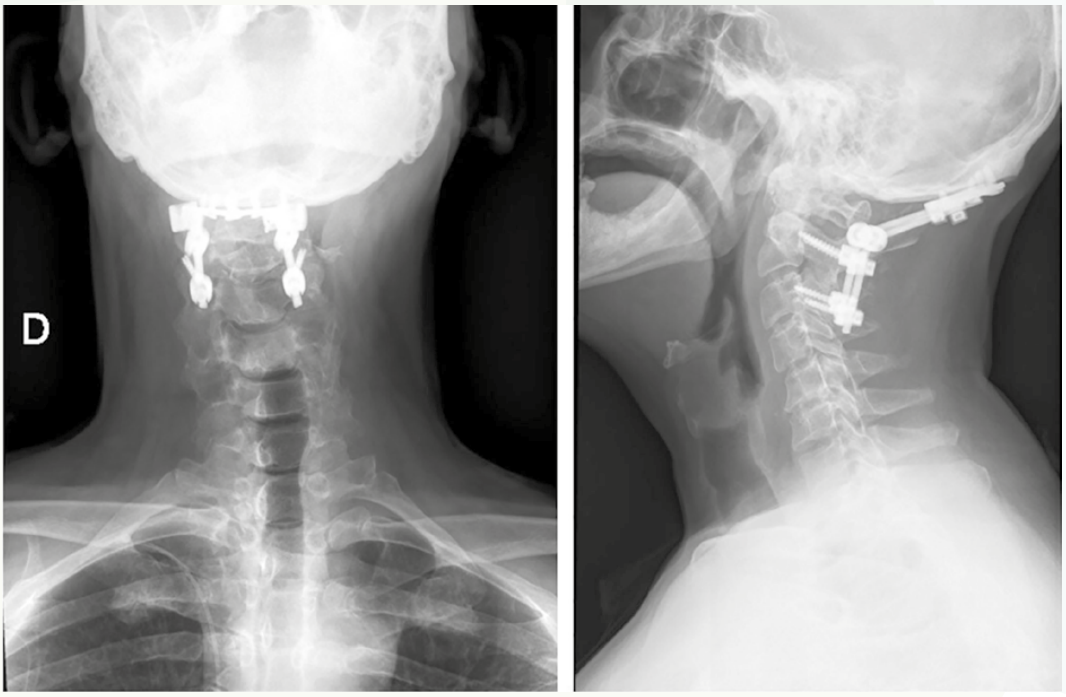

Fig. 4

4

El bueno, el feo y el malo o cómo una lesión benigna puede imitar una metástasis

Autores

Alfonso Olmos-García, Matías
Jiménez-Villarejo Díaz, Francisco
Cabrera López, Marta
Ramírez Oliveros, Natalia

Centro de trabajo

Clínica Universidad de Navarra, Navarra. España

NOTA: Caso seleccionado para ser presentado en el **39 Congreso Nacional GEER,** en el Curso Satélite: **III Certamen de Casos Clínicos de Residentes #Retoalraquis.**

ANAMNESIS

Mujer de 70 años, presenta dolor dorsal, inestabilidad y debilidad progresiva en ambas EEII de 6 meses de evolución que le dificulta la deambulación.
Antecedentes: Cáncer de endometrio intervenido (2006).

EXAMEN FÍSICO

Cojera, punta-talones no posible. Dorsiflexores 4/5. Flexión plantar 3/5. Lasègue (-). ROT patelar con clonus, aquíleo disminuido. Babinski (+). Espinopresión dorsal (+).

PRUEBAS COMPLEMENTARIAS

Aporta EMG con disminución de potenciales motores del nervio peroneal y tibial posterior, así como del potencial sensitivo del nervio sural derecho.
RM columna con trabeculación vertical compatible con hemangioma en múltiples niveles (T12, T9, T7, T6 y T5) con presencia de una compresión medular a nivel de T9 por afectación del cuerpo vertebral, pedículos y elementos posteriores.
Biopsia guiada por TAC con resultados compatibles con hemangioma cavernoso.

DIAGNÓSTICO

Hemangiomas vertebrales.
Compresión medular T9.

TRATAMIENTO

Se realiza embolización selectiva de cuerpo vertebral T9 previa a la cirugía. Se realiza vertebroplastia de T12 y T9. Descompresión medular mediante laminectomía a nivel T9 y artrodesis T8-T10 instrumentada con tornillos pediculares.

EVOLUCIÓN

A los 4 meses de la intervención el paciente presenta recuperación de la fuerza en extremidades inferiores y no refiere dolor dorsal. Mejoría de la marcha, deambula con ayuda.

DISCUSIÓN

Los hemangiomas son los tumores vertebrales benignos más comunes (11% de la población). Solo el 5% son sintomáticos, el 85% están en la columna torácica (1). Estos últimos se denominan hemangiomas agresivos (6) y pueden causar dolor y clínica neurológica (claudicación, dolor radicular, etc.).
La prueba a elegir es la RM. Los hemangiomas con más contenido graso suelen ser benignos y aquellos con un contenido más hemático son más atípicos. La expansión de la cortical posterior del cuerpo vertebral y la afectación de otros componentes vertebrales (pedículos, arco posterior...) se observa en los hemangiomas con un comportamiento agresivo,

pudiendo confundirse con metástasis (4). En estos casos la biopsia nos dará el diagnóstico definitivo.

Existen múltiples opciones terapéuticas sin acuerdo general de cuál es la más indicada (6). La mayoría de autores abogan por técnicas percutáneas como la embolización, vertebroplastia y la ablación con etanol para reducir el riesgo de sangrado. Posteriormente se realizará una descompresión medular mediante una laminectomía, hemilaminectomía o una corpectomía vertebral parcial (1, 2). La artrodesis de los niveles adyacentes se realiza en ocasiones en pacientes con inestabilidad residual (3, 4, 7). La radioterapia local se usa en hemangioma sintomáticos que solo producen dolor y como terapia adyuvante para evitar recidivas (1).

BIBLIOGRAFÍA

1. Kato K, Teferi N, Challa M, Eschbacher K, Yamaguchi S. Vertebral hemangiomas: a review on diagnosis and management. J Orthop Surg Res [Internet]. 2024; 19(1). Disponible en: http://dx.doi.org/10.1186/s13018-024-04799-5.
2. Vasudeva VS, Chi JH, Groff MW. Surgical treatment of aggressive vertebral hemangiomas. Neurosurg Focus [Internet]. 2016; 41(2): E7. Disponible en: http://dx.doi.org/10.3171/2016.5.focus16169.
3. Hu W, Kan S-L, Xu H-B, Cao Z-G, Zhang X-L, Zhu R-S. Thoracic aggressive vertebral hemangioma with neurologic deficit: A retrospective cohort study. Medicine (Baltimore) [Internet]. 2018; 97(41): e12775. Disponible en: http://dx.doi.org/10.1097/md.0000000000012775.
4. Syrimpeis V, Vitsas V, Korovessis P. Lumbar vertebral hemangioma mimicking lateral spinal canal stenosis: Case report and review of literature. J Spinal Cord Med [Internet]. 2014; 37(2): 237-42. Disponible en: http://dx.doi.org/10.1179/2045772313y.0000000135.
5. Jiménez-Ávila JM, Ibarra-Elizalde VB, González-Cisneros AC. Hemangioma vertebral cervical con comportamiento agresivo. Acta Ortop Mex [Internet]. 2021; 35(2): 206-10. Disponible en: http://dx.doi.org/10.35366/101868.
6. Gaudino S, Martucci M, Colantonio R, Lozupone E, Visconti E, Leone A, et al. A systematic approach to vertebral hemangioma. Skeletal Radiol [Internet]. 2015; 44(1): 25-36. Disponible en: http://dx.doi.org/10.1007/s00256-014-2035-y.

Fig. 1

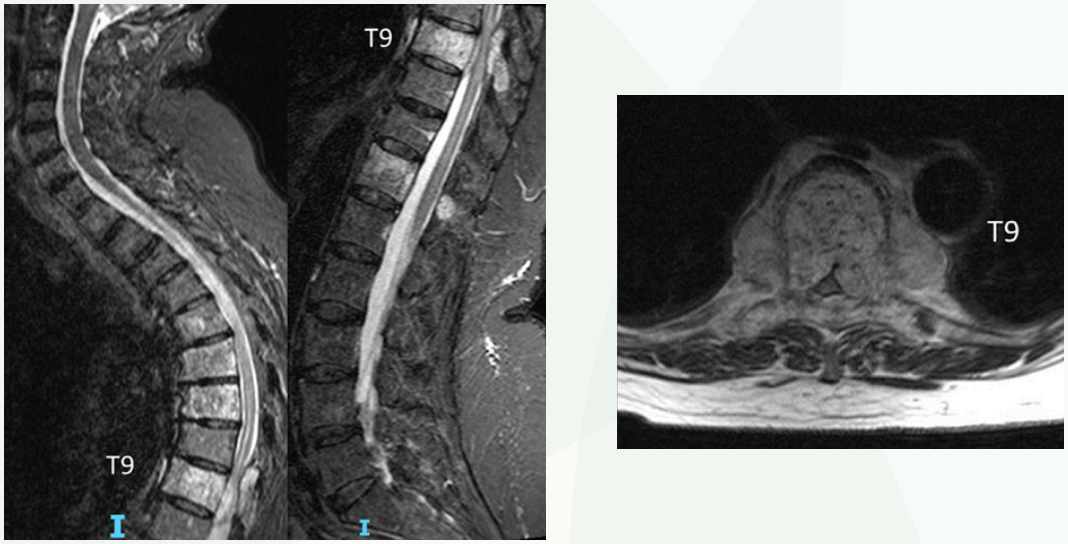

Fig. 2

Fig. 3

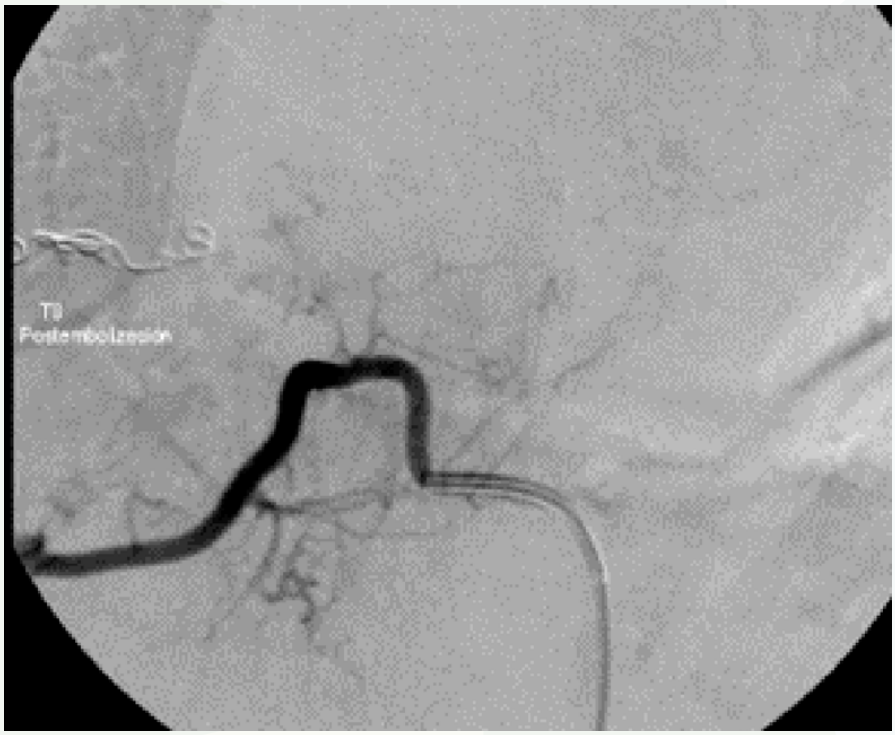

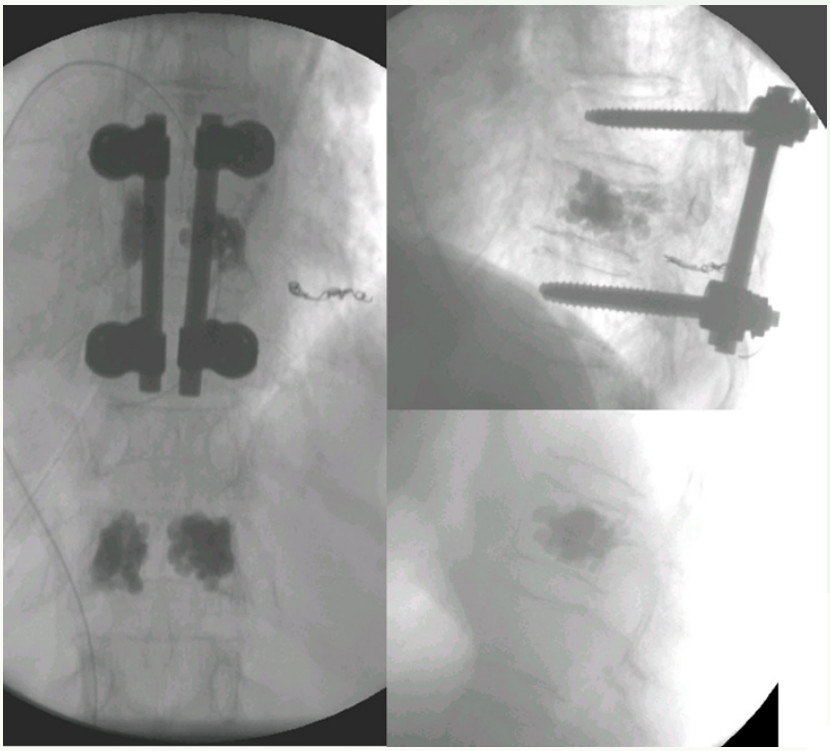

Fig. 4

5

Planificación quirúrgica mediante modelo 3D de sacrectomía total e implante de prótesis por condrosarcoma masivo

Autores

Martín Benlloch, J. Antonio[1]
Gutiérrez de Torres, Ricardo[2]
Tecles Peydro, Jorge[1]
Cartiel Marco, Natalia[2]

Centros de trabajo

[1]Hospital Universitario Doctor Peset, Valencia. España
[2]Hospital Universitario San Jorge, Huesca. España

NOTA: Caso seleccionado para ser presentado en el **39 Congreso Nacional GEER**, en el Curso Satélite: **III Certamen de Casos Clínicos de Residentes #Retoalraquis.**

ANAMNESIS

Paciente varón de 64 años remitido tras hallazgo incidental en RMN de lesión expansiva de características líticas en zona de sacro, en el contexto de dolor glúteo de 2 años de evolución con irradiación hacia la zona posterior.

EXAMEN FÍSICO

Bipedestación sin claudicación de la marcha ni en maniobra de puntas-talones. Fuerza conservada en territorios L1 a S1, simétrica, con puntaje MRC 5/5. Disestesias a nivel S1 derecho, dolor irradiado a muslo derecho. Incontinencia urinaria de más de 4 meses, sin incontinencia fecal.

PRUEBAS COMPLEMENTARIAS

- RMN: tumoración sólida sacra de contenido condral con características de condrosarcoma. Extensión completa en sacro y 1ª vértebra coxígea, siendo el límite el espacio L5-S1, con ambas facetas de L1 afectas. Extensión a espina ilíaca postero inferior izquierda y articulación sacroilíaca derecha. Extensión en ambos músculos piramidales.
- TC y PET-TC: tumoración sacra lítica expansiva. Contenido sólido, con características de matriz condral. Patrón de realce en anillos y arcos tras la administración de contraste intravenoso.
- BAG de sacro: compatible con condrosarcoma de grado 1.

DIAGNÓSTICO

Condrosarcoma de grado 1 sacro.

TRATAMIENTO

Tras planificación quirúrgica con modelo 3D de lesión y anatomía junto a guías de corte ilíacas realizadas a partir de la superposición de PET-TC y RMN, se realiza:

- Primer tiempo: liberación anterior del sacro y recto hasta suelo de pelvis. Posteriormente, laparotomía media para discectomía L5-S1 y ligadura de vasos anteriores (sacra media y lumbar ascendente).
- Segundo tiempo: sacrectomía total e implante de prótesis sacra. El diseño de prótesis sacra se realizó también a partir de modelo 3D “custom-made”, que permite la transmisión de carga lumbo-ilíaca.

EVOLUCIÓN

Intervención sin incidencias, con participación de Cirugía General en la liberación anterior y Cirugía Plástica para el colgajo de reconstrucción glúteo en V-Y por deslizamiento. Se realiza resección en bloque completa.

DISCUSIÓN

Los condrosarcomas constituyen el 7-12% de lesiones primarias malignas de los tumores de columna, siendo más frecuentes en la región dorsal. Su presentación a nivel del sacro es rara, encontrándose frecuentemente en pacientes entre 30 y 70 años de edad, predominantemente hombres. El tratamiento de estas lesiones es eminentemente quirúrgico mediante resección completa con márgenes amplios, con resultados superiores frente a la quimio/radioterapia para evitar recurrencias. En la planificación quirúrgica, el uso de modelos 3D apoyados en las pruebas de imagen, tanto de la pieza como de las guías de corte y la prótesis, permite realizar abordajes más efectivos e individualizados.

BIBLIOGRAFÍA

1. Schwartz HS, Enneking WF. Primary bone sarcomas. In: Localized Bone Tumors. Springer; 2020. p. 19-48. doi: 10.1007/978-3-030-36950-9_3.
2. Zhou L, Zhang Z, Yang Q, et al. Primary osteosarcoma of the sacrum: a case report and review of the literature. J Orthop Surg Res. 2022; 17(1): 150. doi: 10.1186/s13018-022-02968-w.
3. Ghanem N, Nadeau M, Soares P, et al. Sacral osteosarcoma: A review of the literature and a case series. Sarcoma. 2021; 2021: 1576420. doi: 10.1155/2021/1576420.
4. Sharma A, Gupta R, Ray P, et al. Primary osteosarcoma of the sacrum: A rare presentation. Clin Sarcoma Res. 2023; 13(1): 25. doi: 10.1186/s13569-023-00174-5.
5. Chen Y, Wang Q, Yang J, et al. Surgical management of sacral osteosarcoma: A retrospective analysis of 23 cases. J Bone Oncol. 2022; 31: 100418. doi: 10.1016/j.jbo.2022.100418.

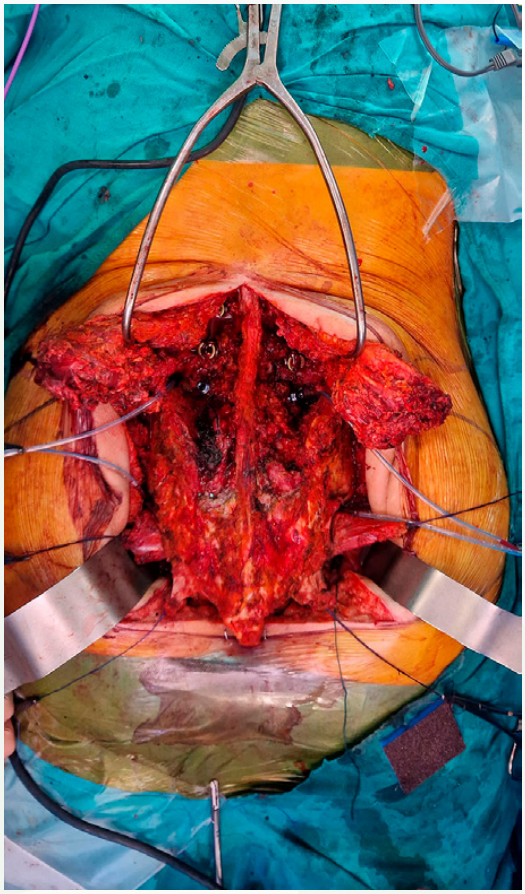

Fig. 1

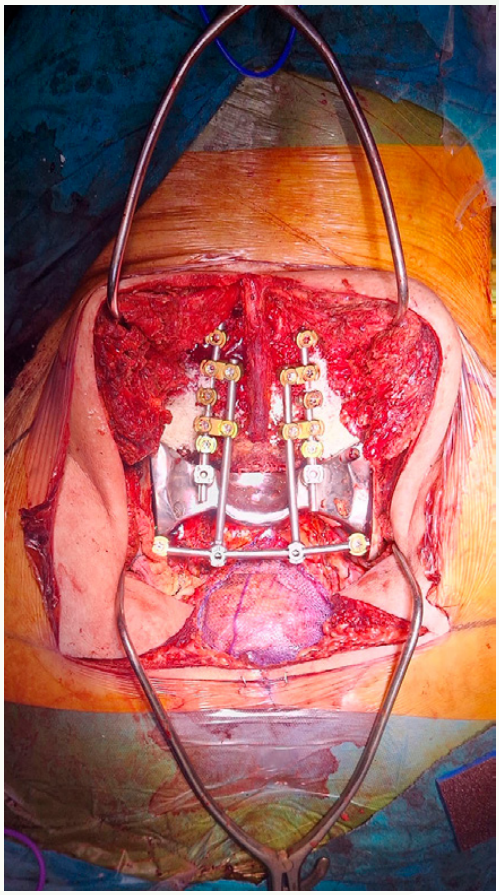

Fig. 2

Fig. 3

6

Espondilodiscitis torácica tuberculosa en varón joven: diagnóstico y manejo quirúrgico

Autores

Garrido Hidalgo, Ana
Valentín Bravo, Eduardo
Bartrina Tarrío, Andrés

Centro de trabajo

Hospital Clínico San Carlos, Madrid. España

NOTA: Caso seleccionado para ser presentado en el **39 Congreso Nacional GEER,** en el Curso Satélite: **III Certamen de Casos Clínicos de Residentes #Retoalraquis.**

ANAMNESIS

Paciente varón de 34 años que acude a urgencias por cuadro de 3 meses de tos, expectoración, fiebre, disnea y pérdida de peso de causa desconocida. Tras ser diagnosticado de enfermedad tuberculosa, nos avisan desde MIN porque el paciente presenta un cuadro de dolor toracolumbar insidioso que no mejora a pesar de analgesia convencional.

EXAMEN FÍSICO

- Apofisalgias torácicas bajas con dolor paravertebral izquierdo.
- ROTs presentes, Lassegue y Bragard negativos en ambos MMII.
- Dolor a la movilización del tronco.
- Parestesias en MMII.

PRUEBAS COMPLEMENTARIAS

- Radiografía AP: aplastamiento de la vértebra D10.
- RMN: Compatible con una espondilodiscitis T9-T10 con gran colección en región paravertebral, prevertebral, epidural con afectación foraminal añadido a una hiperintensidad de señal de la médula espinal que sugiere mielopatía compresiva. Afectación ósea por contigüidad a nivel costal y de cuerpos vertebrales T8 y T11.

DIAGNÓSTICO

Espondilodiscitis torácica tuberculosa D9-D10.

TRATAMIENTO

Bajo monitorización neurofisiológica, se realiza colocación percutánea de tornillos T6, T7, D11 y D12. Abordaje posterior en línea media sobre T9 y 10 para laminectomía central descompresiva. Colocación de barra bilateral.
Adicionalmente, terapia médica antituberculosa y corsé toraco-lumbosacro postoperatorio.

EVOLUCIÓN

En el TAC postoperatorio se objetiva una disminución de tamaño del absceso para y prevertebral.
Sin embargo, persiste una fractura aplastamiento de D10 y afectación lítica en cuerpos vertebrales D8, D9 y D11, más llamativa.
2º Tiempo quirúrgico a las 3 semanas: Corporectomía T8, T9 y T10+caja expansible.
Actualmente en seguimiento por COT con dolor controlado, no presenta clínica neurológica y lleva vida normal.

DISCUSIÓN

La espondilodiscitis tuberculosa, aunque infrecuente, representa una complicación grave de la tuberculosis extrapulmonar, especialmente en pacientes jóvenes. Su presentación clínica inespecífica puede retrasar el diagnóstico, aumentando el riesgo de daño neurológico y deformidades espinales. El diagnóstico temprano requiere una combinación de imágenes avanzadas, como resonancia magnética, y confirmación microbiológica. El tratamiento consiste en quimioterapia antituberculosa prolongada+tratamiento quirúrgico en caso de: compresión medular, clínica neurológica, sepsis, abscesos de gran tamaño no drenables por TC, fracaso del tratamiento ATB, inestabilidad o deformidad (cifosis >15º). Este permite eliminar el foco séptico, movilización precoz y menor riesgo de pseudoartrosis y deformidad.

En el caso de la columna torácica, el abordaje posterior únicamente puede ser suficiente gracias a la estabilidad que aporta la caja torácica. Si existe afectación moderada se puede hacer instrumentación anterior por vía transtorácica abierta, posterolateral o incluso por toracoscopia.

BIBLIOGAFÍA

1. Trecarichi EM, Di Meco E, Mazzotta V, Fantoni M. Tuberculous spondylodiscitis: epidemiology, clinical features, treatment, and outcome. Eur Rev Med Pharmacol Sci. 2012 Apr; 16 Suppl 2: 58-72. PMID: 22655484.
2. Mediterr J Rheumatol. Tuberculous spondylodiscitis: a review of clinical presentation, diagnosis, and treatment. Mediterr J Rheumatol. 2023 Jun 30; 34(2): 220-228. doi: 10.31138/mjr. 34. 2. 220. eCollection 2023 Jun. PMID: 37654630.
3. Pola E, Rossi B, Nasto LA, Colangelo D, Logroscino CA. Surgical treatment of tuberculous spondylodiscitis. Eur Rev Med Pharmacol Sci. 2012 Apr; 16 Suppl 2: 79-85. PMID: 22655486.
4. Tanaviriyachai T, Choovongkomol K, Pornsopanakorn P, Jongkittanakul S, Piyapromdee U, Sudprasert W. Factors affecting neurological deficits in thoracic tuberculous spondylodiscitis. Int J Spine Surg. 2023 Oct; 17(5): 645-651. doi: 10.14444/8522. Epub 2023 Aug 8. PMID: 37553257; PMCID: PMC10623663.
5. Guerado E, Cerván AM. Surgical treatment of spondylodiscitis: an update. Int Orthop. 2012 Feb; 36(2): 413-20. doi: 10.1007/s00264-011-1395-0.

Fig. 1

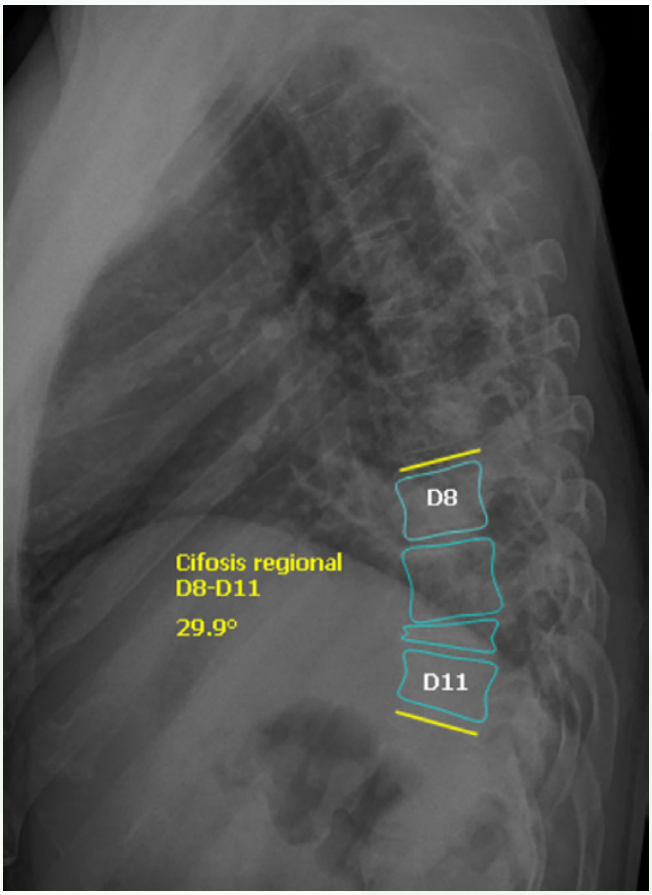

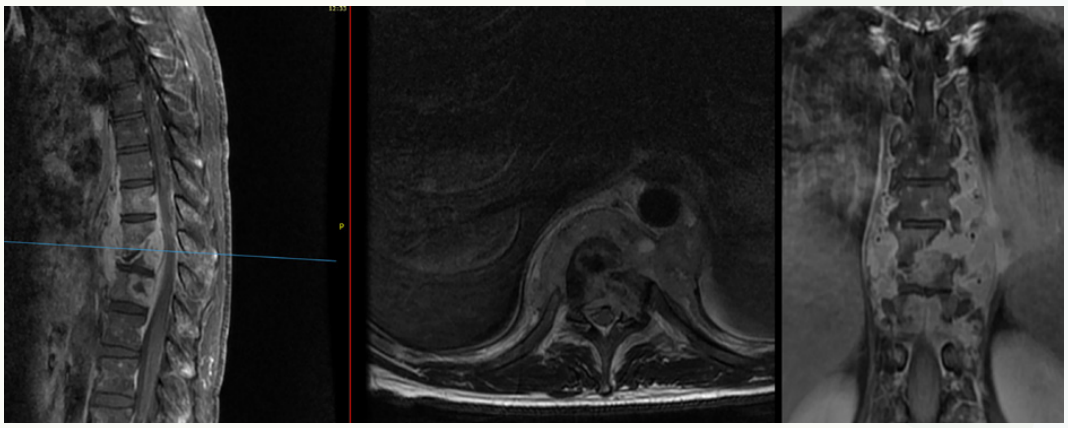

Fig. 2

Fig. 3

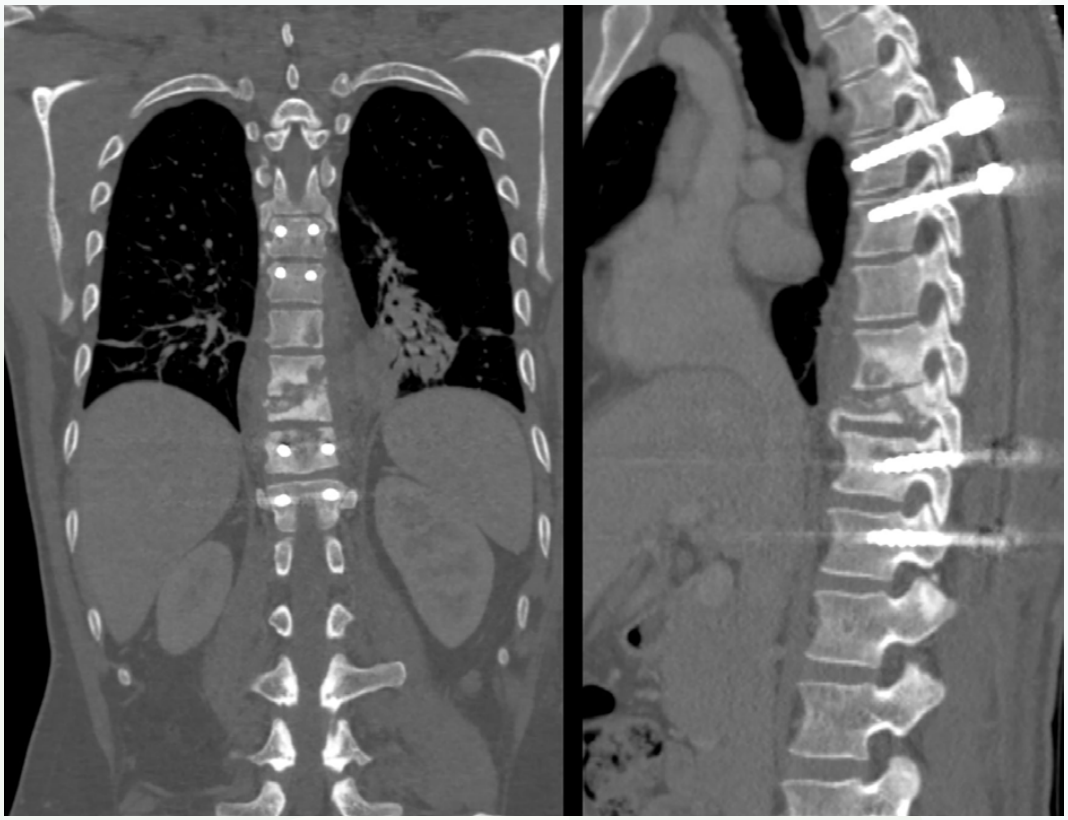

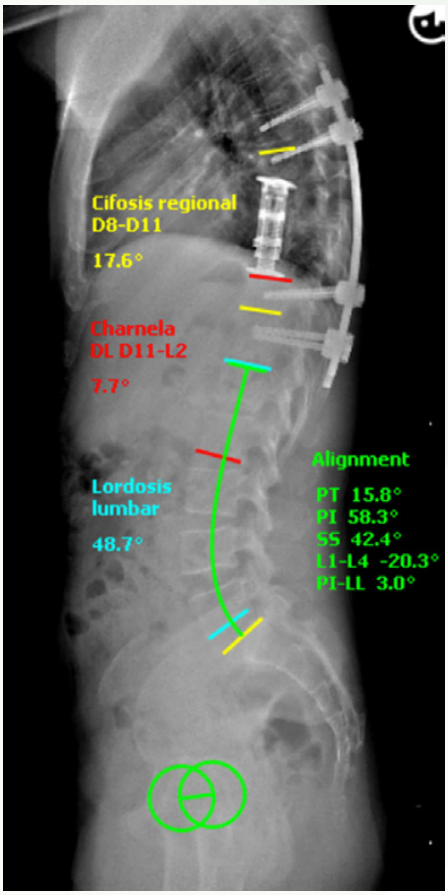
Cifosis regional
D8-D11
17.6°
Charnela
DL D11-L2
7.7°
Lordosis
lumbar
48.7°
Alignment
PT 15.8°
PI 58.3°
SS 42.4°
L1-L4 -20.3°
PI-LL 3.0°

Fig. 4

7

Fractura C3C4 sobre DISH tras intubación

Autores

Dot Pascuet, Iván
Paniagua Jiménez, Carlos José
Codau, Carina

Centro de trabajo

Hospital Universitari Sant Joan de Reus, Tarragona. España

NOTA: Caso seleccionado para ser presentado en el **39 Congreso Nacional GEER,** en el Curso Satélite: **III Certamen de Casos Clínicos de Residentes #Retoalraquis.**

ANAMNESIS

Varón de 78 años de edad con AP de HTA, DM II, dislipemia, IRC, vasculopatía periférica y portador de prótesis biológica aórtica que acude a urgencias por cuadro de dolor abdominal, hematemesis y melenas por lo que se le realiza endoscópica evidenciando ulcera sangrante en duodeno siendo ingresado en UCI. Durante su ingreso el paciente sufre neumonía y otras complicaciones por lo que se realiza traqueostomía para estabilización hemodinámica con sospecha de espondilodiscitis C3C4.

EXAMEN FÍSICO

Paciente portador de traqueostomía. Vigíl pero poco colaborador con dolor generalizado. Clonus +, Hoffman ++, no ROTs, Babinsky flexor bilateral.

PRUEBAS COMPLEMENTARIAS

TAC: Aumento de partes blandas en espacios retrofaríngeos paravertebral de C2 a C5, adyacentes osteosindesmofitosis de C3-C4, que tiene irregularidades en la superficie. Sugestivo de proceso inflamatorio sin claras colecciones. Derrame pleural bilateral.
RM: Signos de espondilodiscitis C3C4 con abceso epidural anterior. Compromiso de canal raquídeo C3C5 con compresión del cordón e incipiente mielopatía.

DIAGNÓSTICO

Fractura por extensión-distracción (AOSpine B3 / TLICS 8) sobre C3C4 sobre DISH.

TRATAMIENTO

Descompresión anterior y osteosíntesis C3C4 con caja y placa anterior.

EVOLUCIÓN

El paciente es intervenido quirúrgicamente para desbridamiento. Durante la IQ se evidencia hipermovilidad del foco compatible con fractura cervical junto con fibrosis y hematoma. Tras IQ el paciente se mantiene HD estable y se traslada a UCI. Es ingresado en planta de MIN con regular estado general, cooperativo, consciente y orientado. Presenta deterioro paulatino hasta desestabilización desde el punto de vista HD hasta su exitus.

DISCUSIÓN

La enfermedad de Forestier o hiperostosis esquelética difusa (DISH) es un trastorno común de etiología desconocida que se caracteriza por entesopatía de la columna y rigidez. Más común en varones de edad avanzada y de localización más prevalente en columna torácica seguida de la cervical con sindesmofitos bilaterales.
Dada la anguilosis de los segmentos vertebrales crean brazos de palanca largos que puede causar fractura incluso con baja energía. Las lesiones por hiperextensión son comunes.

El paciente que presentamos sufre una fractura por distracción sobre C3C4 en contexto de una hiperextensión al ser intubado. Dadas las condiciones basales del paciente, pruebas complementaraias y evolución se sospecha una espondilodiscitis. Durante la IQ se observa que se trata de una fractura probablemente tras la intubación.
Es importante destacar que la anquilosis espinal en la DISH predispone a los pacientes a fracturas espinales inestables por traumatismos de baja energía, y se debe tener especial cuidado al manejar a estos pacientes.

BIBLIOGRAFÍA

1. Le, Hai V. MD; Wick, Joseph B. MD; Van, Benjamin W. BS; Klineberg, Eric O. MD Diffuse Idiopathic Skeletal Hyperostosis of the Spine: Pathophysiology, Diagnosis, and Management Journal of the American Academy of Orthopaedic Surgeons 29(24): p 1044-1051, December 15, 2021. | Doi: 10.5435/JAAOS-D-20-01344.
2. Cabrera A, Bouterse A, Nelson M, Dietrich C, Razzouk J, Oyoyo U, Bono CM, Danisa O. Prediction of In-Hospital Mortality Following Vertebral Fracture Fixation in Patients With Ankylosing Spondylitis or Diffuse Idiopathic Skeletal Hyperostosis: Machine Learning Analysis. Int J Spine Surg. 2024 Mar 4; 18(1): 62-68. doi: 10.14444.
3. Giammalva GR, Maugeri R, Cusimano LM, Sciortino AS, Bonosi L, Brunasso L, Costanzo R, Signorelli F, Tumbiolo S, Iacopino DG, Visocchi M. Diffuse idiopathic skeletal hyperostosis: A functional enemy of vertebral stability-Case series and surgical consideration of craniovertebral junction involvement. J Craniovertebr Junction Spine. 2023 Jul-Sep; 14(3): 274-280. doi: 10.4103/jcvjs. jcvjs_72_23. Epub 2023 Sep 18.
4. Denis F. The three-column spine and its significance in the classification of acute thoracolumbar spinal injuries. Spine 1983; 8: 817-31.
5. Vaccaro AR, Oner C, Kepler CK, et al. AOSpine thoracolumbar spine injury classification system: fracture description, neurological status and keymodifiers. SpinePublishAhead of Print. 2013.

Fig. 1

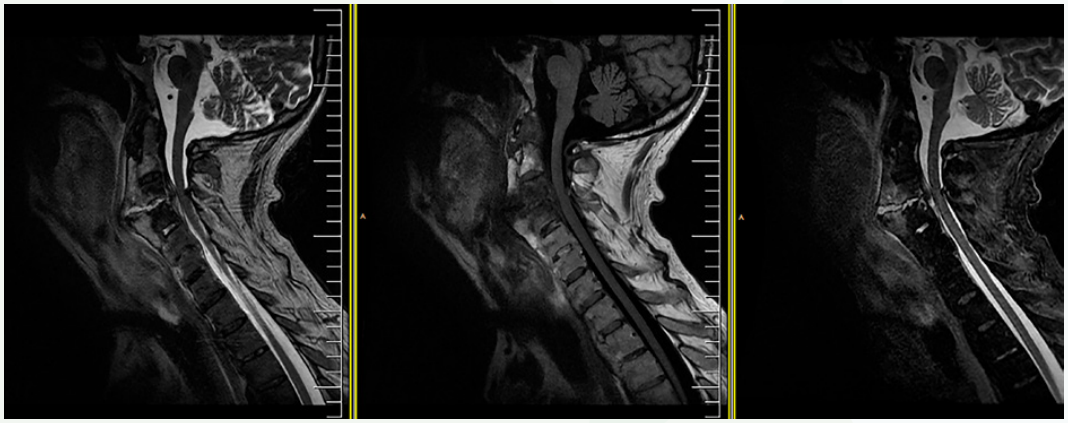

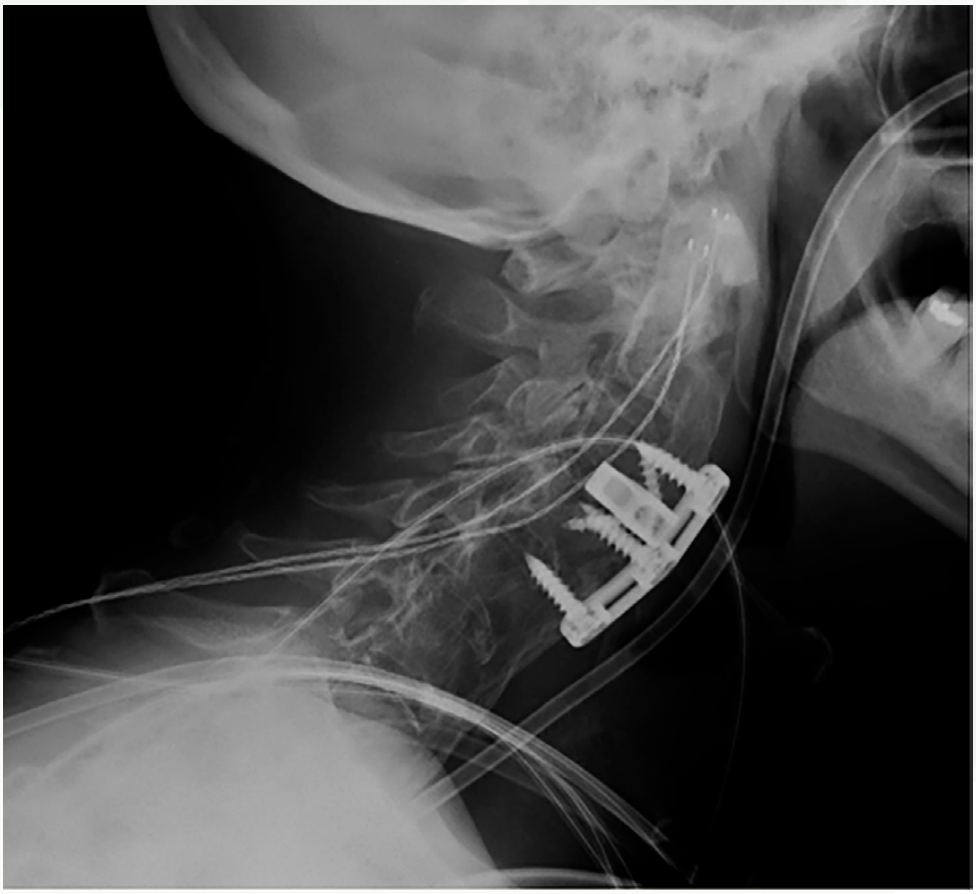

Fig. 2

Fig. 3

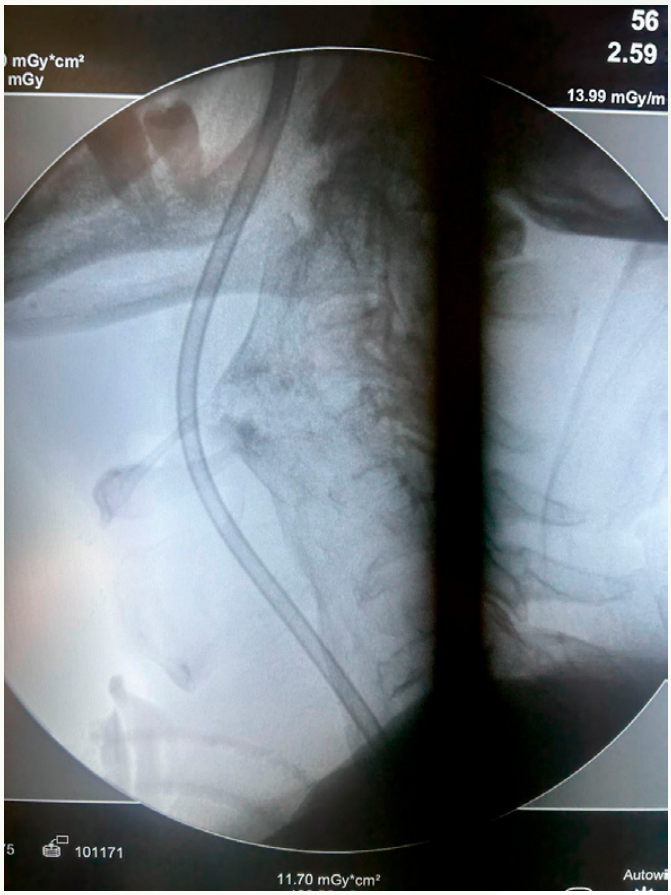

Fig. 4

8

Hematoma cervical postoperatorio con obstrucción de la vía aérea tras artrodesis cervical multinivel. Una emergencia vital

Autores

Igualada Blázquez, Cristina
Ruiz Blanco, Sergio
Dimas Bueno, Juan
Márquez Gómez, Miguel

Centro de trabajo

Hospital Universitario Gregorio Marañón, Madrid. España

NOTA: Caso seleccionado para ser presentado en el **39 Congreso Nacional GEER,** en el Curso Satélite: **III Certamen de Casos Clínicos de Residentes #Retoalraquis.**

ANAMNESIS

Varón de 51 años con antecedentes de tabaquismo, EPOC leve y SAHS. Diagnosticado de estenosis cervical degenerativa multinivel con radiculopatía motora izquierda, se le realizó una artrodesis cervical anterior derecha C3-C6 con cajas intersomáticas y placa anterior. No hay puntos de sangrado activo en la comprobación hemostásica previa al cierre. Dos horas después de la extubación, es reintubado urgentemente por tos persistente y laringoespasmo, trasladándose a la Unidad de Reanimación.

EXPLORACIÓN FÍSICA

Ante la mejoría respiratoria, a las 24h el paciente es extubado nuevamente. Poco después, comienza con disnea, agitación y cianosis, palpándose un hematoma cervical derecho con desviación traqueal izquierda. El débito del drenaje es escaso.

PRUEBAS COMPLEMENTARIAS

Tras descartar bajo visión directa laringoespasmo o edema de glotis, la sospecha clínica de compromiso de la vía aérea justificó la evacuación quirúrgica urgente del hematoma sin otras pruebas adicionales.

DIAGNÓSTICO

Hematoma cervical postquirúrgico con compromiso de la vía aérea, confirmándose intraoperatoriamente.

TRATAMIENTO

Se trasladó al paciente emergentemente a quirófano, y tras varios intentos fallidos de intubación, se realizó de inmediato una traqueostomía. Controlada la vía aérea, se evacuó el hematoma a través del abordaje previo, observándose un abundante hematoma coagulado sin sangrado activo. El paciente fue trasladado a la Unidad de Reanimación bajo ventilación mecánica.

EVOLUCIÓN

El paciente evolucionó favorablemente con disminución del edema cervicofacial. La decanulación fue posible al séptimo día, con alta hospitalaria tras dos semanas. En el seguimiento, se constató la mejoría de la braquialgia.

DISCUSIÓN

El hematoma cervical postoperatorio es una complicación rara, con una incidencia del 0,2-2,4% pero potencialmente mortal si no se trata rápidamente (1, 2). Aunque hay casos tardíos, la mayoría ocurren entre las primeras 24-72 horas (4, 5). La cronología puede ayudar al diagnóstico diferencial (angioedema, edema faríngeo, abscesos...) (1, 2).

Los factores de riesgo incluyen cirugías multinivel, niveles altos, tiempos quirúrgicos prolongados, obesidad, ... (1, 6). Se recomienda evitar tracción intraoperatoria excesiva y revisar la hemostasia (7, 8), siendo controvertido el uso de drenajes (3, 9). Algunos autores sugieren distintos tiempos de extubación según el riesgo (2, 6).

Nuestro caso destaca la importancia de la alta sospecha clínica y el manejo precoz (2, 3). Conforme a la literatura, los factores respiratorios del paciente probablemente favorecieron la tos tras la primera extubación. Este incremento de presión cervical causaría un sangrado progresivo no detectado intraoperatoriamente, manifestándose clínicamente 24 horas después.

La baja incidencia, rápida presentación y complicado manejo justifican la necesidad de protocolos multidisciplinares claros (1, 7).

BIBLIOGRAFÍA

1. Miao W, Ma X, Liang D, et al. Treatment of hematomas after anterior cervical spine surgery: A retrospective study of 15 cases. Neurochirurgie. 2018; 64(1): 29-35.
2. Debkowska MP, Butterworth JF, Moore JE, et al. Acute post-operative airway complications following anterior cervical spine surgery and the role for cricothyrotomy. J Spine Surg. 2019; 5(1): 142-154.
3. Epstein NE. Frequency, recognition, and management of postoperative hematomas following anterior cervical spine surgery: A review. Surg Neurol Int. 2020; 11: 356.
4. O'Neill KR, Neuman B, Peters C, et al. Risk factors for postoperative retropharyngeal hematoma after anterior cervical spine surgery. Spine. 2014; 39(4).
5. McDowell MM, Parry PV, Agarwal N, Miele VJ, Maroon JC. Long term delay in onset of prevertebral hematoma following anterior cervical discectomy and fusion: A case report. Journal of Clinical Neuroscience. 2019; 62: 234-237.
6. Palumbo MA, Aidlen JP, Daniels AH, Thakur NA, Caiati J. Airway compromise due to wound hematoma following anterior cervical spine surgery. The Open Orthopaedics Journal. 2012; 6: 108-113.
7. Song KJ, Choi BW, Lee DH, Lim DJ, Oh SY, Kim SS. Acute airway obstruction due to postoperative retropharyngeal hematoma after anterior cervical fusion: a retrospective analysis. Journal of Orthopaedic Surgery and Research. 2017; 12: 19.
8. Mauro M, Sybert D. Minimizing the risk of retropharyngeal hematoma after anterior cervical spine surgery: an 8-point checklist before you close. Int J Surg. 2003; 5(2). Available from: http://ispub.com/IJS/5/2/10816.
9. Boudissa M, Lebecque J, Boissière L, et al. Early reintervention after anterior cervical spine surgery: Epidemiology and risk factors. Orthop Traumatol Surg Res. 2016; 102(4): 485-488.

Fig. 1

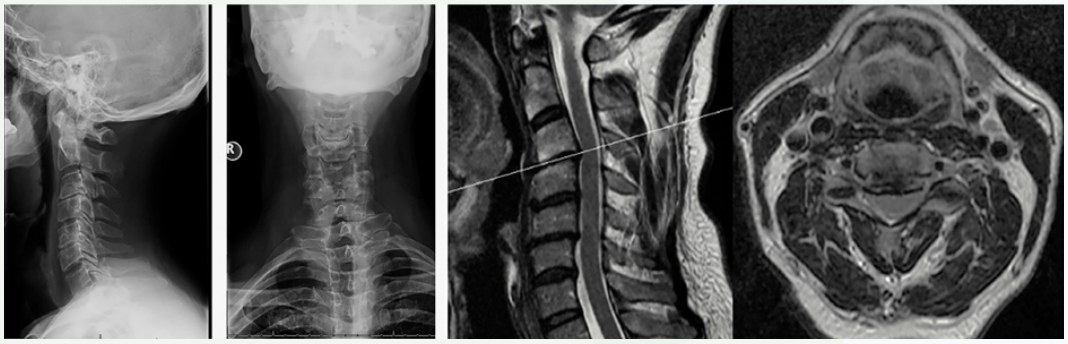

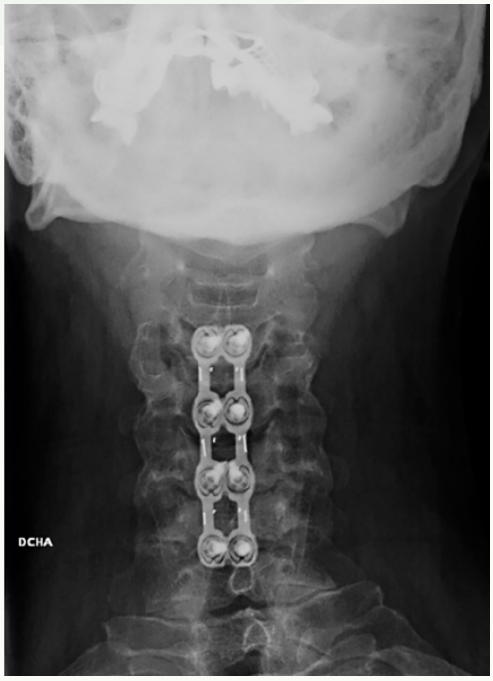

Fig. 2

Fig. 3

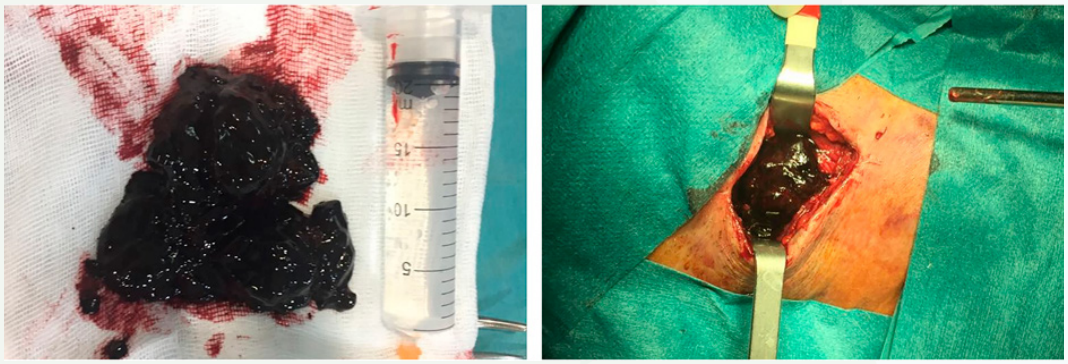

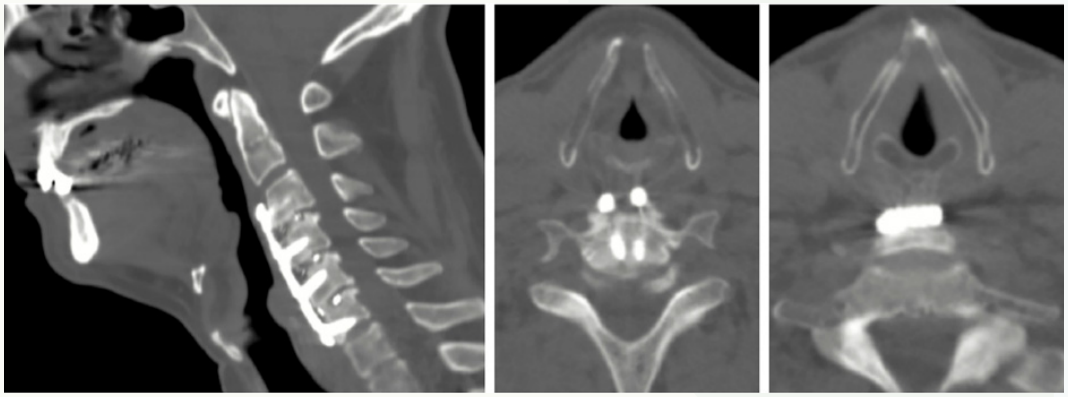

Fig. 4

9

Enfermedad de Forestier como parte del diagnóstico diferencial de la disfagia

Autores

Mellado Castillero, José Miguel[1]
Diz Díaz, Macarena[1]
Gil Pascual, Raquel[2]

Centros de trabajo

[1]Hospital Universitario Virgen del Rocío, Sevilla. España
[2]Hospital La Merced, Osuna. España

ANAMNESIS

Varón, 63 años que presenta disfagia orofaríngea de 1 año de evolución. Presenta además disfonía y odinofagia. No presenta pérdida de peso, astenia, anorexia, vómitos ni otros síntomas generales.

EXAMEN FÍSICO

Presenta exploración de orofaringe normal. Rigidez cervical.

PRUEBAS COMPLEMENTARIAS

Se realizan rinoscopia y nasofibrolaringoscopia en las que se observa dismorfia septal, sin alteraciones en faringe ni laringe y el cavum libre. Se realiza esofagograma con Bario, radiografía, RMN y TC. Se objetiva osificación del ligamento longitudinal vertebral anterior y un osteofito a nivel C3-C4 de 1,2x1 cm que proyecta en glotis.

DIAGNÓSTICO

Disfagia orofaríngea por síndrome de Forestier.

TRATAMIENTO

Se realiza una resección del osteofito anterior a nivel C3-C4 con el objetivo de resolver la compresión que genera la disfagia. Se realiza a través de un abordaje paramedial longitudinal a nivel C3-4, realizando disección muscular roma y localizando el paquete vascular y el esófago hasta observar el osteofito. Se realiza ostosis mediante escoplo y se aporta cera de hueso para disminuir el sangrado. Cierre por planos y comprobación por escopia. El paciente fue dado de alta 24h tras la cirugía.

EVOLUCIÓN

El paciente consiguió una mejoría clínica y radiológica evidente, que le permiten realizar una ingesta normal sin sensación de disfagia. Presenta ligera mejoría de la rigidez cervical.

DISCUSIÓN

La enfermedad de Forestier o hiperostosis esquelética idiopática difusa (DISH) es una enfermedad poligenética y causa poco frecuente de disfagia (1, 2). Es más propio de países mediterráneos y del este de Europa (1). Afecta predominantemente a varones (5,64:1) (1) de edad avanzada (1, 2). Provoca osificación del ligamento longitudinal anterior sobre todo a nivel cervical (C3-C6) y produce disfagia que suele presentarse de forma progresiva (1, 2, 3). Además puede provocar dolor y rigidez cervical, disfonía, estridor y dificultad respiratoria (1, 3).

El diagnóstico se realiza mediante radiografía y se deben descartar otras causas de disfagia mediante exploración orofaríngea y endoscópica (1, 2, 3, 4).

El tratamiento indicado cuando fallan las medidas conservadoras, es la cirugía a través de abordaje cervical paramedial (1, 2). No suele ser necesaria la fijación vertebral si no existe inestabilidad, clínica neurológica o mielopatía (2, 4). Los resultados tras la cirugía son satisfactorios en el 70-100% de los casos (2).

El daño esofágico o del nervio laríngeo recurrente pueden ser complicaciones de esta cirugía (2). La recidiva tras la intervención puede ocurrir, con una velocidad de crecimiento osteofitario de 1-2mm al año (2).

La indometacina oral y la radioterapia son dos tratamientos profilácticos para evitar la recidiva (4).

BIBLIOGRAFÍA

1. Dutta S, Biswas KD, Mukherjee A, Basu A, Das S, Sen I, et al. Dysphagia due to Forestier disease: Three cases and systematic literature review. Indian J Otolaryngol Head Neck Surg [Internet]. 2014; 66(S1): 379-84. Disponible en: http://dx.doi.org/10.1007/s12070-011-0334-3.
2. D?browski M, Kubaszewski ? Diffuse idiopathic skeletal hyperostosis of cervical spine with dysphagia—molecular and clinical aspects. Int J Mol Sci [Internet]. 2021; 22(8): 4255. Disponible en: http://dx.doi.org/10.3390/ijms22084255.
3. Soares CD, Madureira N, Santos-Faria D. Forestier disease as a cause of dysphagia. Mediterr J Rheumatol [Internet]. 2023; 34(4): 573. Disponible en: http://dx.doi.org/10.31138/mjr.140923. fdd.
4. Liawrungrueang W, Sarasombath P, Maihom T, Tantivorawit W, Sugandhavesa N, Bunmaprasert T. Anterior cervical spine surgery for treatment of secondary dysphagia associated with cervical myelopathy in patient with Forestier's disease. Ann Med Surg (Lond) [Internet]. 2021; 72(103120): 103120. Disponible en: http://dx.doi.org/10.1016/j. amsu.2021.103120.

Fig. 1

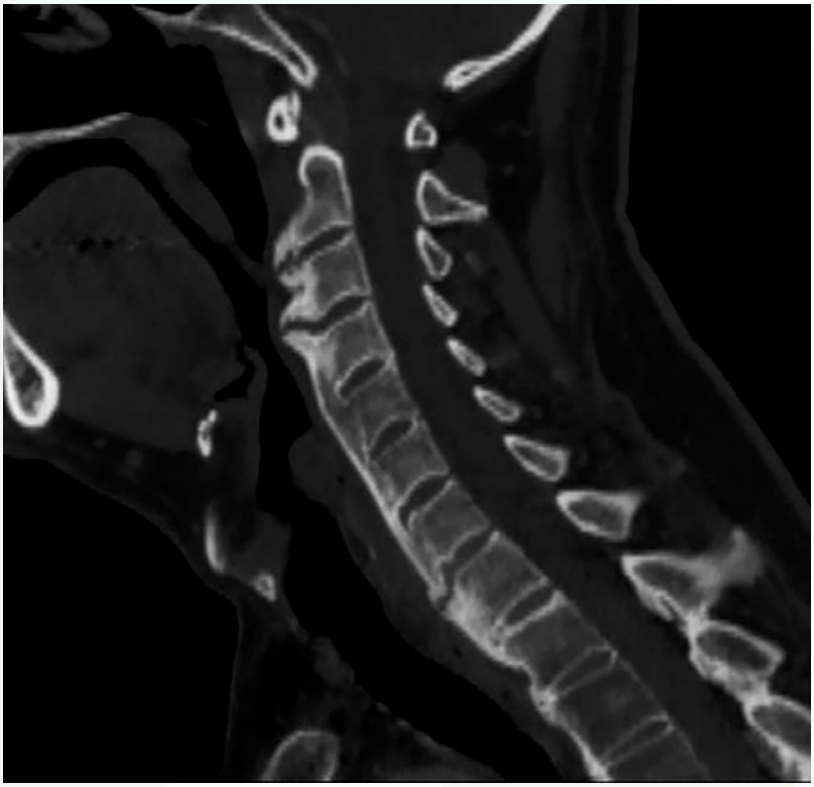

Fig. 2

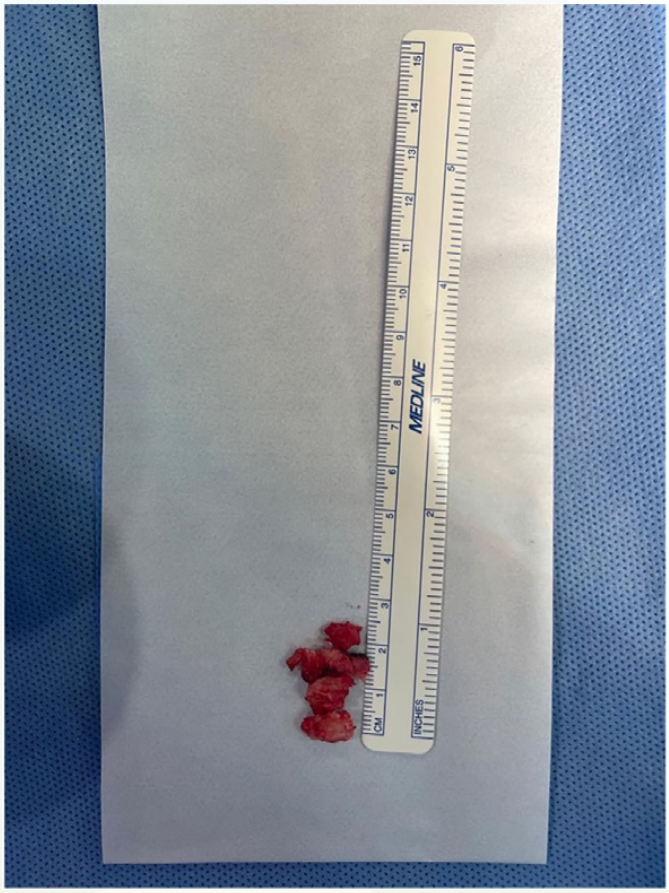

Fig. 3

10 “Su cauda equina puede esperar”

Autores

Morales Valencia, Jorge Mario
Mencía González, Juan Pedro
Martínez Alfaro, Arturo
De Iaco, Laura

Centro de trabajo

Hospital Universitari i Politècnic La Fe, Valencia. España

ANAMNESIS

Mujer de 26 años de edad, gestante de 29 semanas, valorada por ciatalgia derecha de 3 semanas de evolución, que aumenta con la movilización, y dificultad de micción en contexto de dolor.

EXAMEN FÍSICO

Deambulación conservada. Dolor localizado en el glúteo derecho con irradiación hacia el tercio proximal de la cara posterior del muslo. Leve disminución de la sensibilidad en la mitad derecha de la zona perineal y genital. Sensibilidad superficial y profunda conservadas. Balance motor 5/5 en todos los músculos. RCP indiferente bilateral. Reflejos osteotendinosos conservados en ambos miembros inferiores.
Esfínteres con sensibilidad profunda anal conservada, hipotonía anal, movilidad voluntaria esfínter anal disminuida y reflejo bulbo cavernoso negativo.
Residuo miccional: 700ml tras sondaje.

PRUEBAS COMPLEMENTARIAS

- RM columna lumbar: estenosis severa de conducto central con compresión de raíces en L5-S1, secundaria a extrusión discal posterior con migración inferior (Figs. 1 y 2).
- EMG: lesión multirradicular aguda sacra S1-S2-S3-S4 bilateral de grado severo.

DIAGNÓSTICO

Síndrome de cauda equina incompleta en gestante.

TRATAMIENTO

Se decidió en comité multidisciplinar demorar la intervención quirúrgica de raquis para maduración fetal hasta la realización de una cesárea electiva en la semana 34. Posteriormente se demoró 12 días más por fiebre y bacteriemia. Se realizó una descompresión y artrodesis circunferencial instrumentada L5-S1 (Fig. 3).

EVOLUCIÓN

A las 2 semanas presentó balance motor completo, sensibilidad conservada en todas las extremidades y no se apreció alteración de esfínteres. Se retiró corsé a los 3 meses y se dio de alta del seguimiento 2 años después sin ningún síntoma residual.

DISCUSIÓN

El síndrome de cauda equina está causado por hernias de disco en la mayoría de casos. Los principales síntomas son: dolor lumbosacro, ciatalgia uni o bilateral L5-S1, anestesia en silla de montar y disfunción vesical, sexual o rectal. Es importante su detección precoz

en urgencias y su rápido tratamiento, siendo de elección la realización de una RM urgente y una descompresión en las primeras 24-48 horas.

En el embarazo es una condición muy extraña, sin embargo, existen algunos casos en la literatura.

La mayor parte de ellos fueron tratados de forma urgente en las primeras 48 horas sin haber finalizado la gestación (1, 3, 4), siendo este manejo quirúrgico precoz el más recomendado. Sin embargo, algunos artículos no correlacionan el tiempo de espera quirúrgico con la persistencia de los síntomas a largo plazo (2, 5). En todo caso, se debe realizar un abordaje multidisciplinar.

BIBLIOGRAFÍA

1. S DCR, Shetty AP, Kanna RM, Rajasekaran S. Cauda equina syndrome in an obese pregnant patient secondary to double level lumbar disc herniation-A case report and review of literature. Spinal Cord Series and Cases. 2019 Apr 15; 5(1).
2. Egu C, Akintunde S, Adekoya M, Essiet E, Komaitis S, Najjar E. Systematic Review and Critical Appraisal of Cauda Equina Syndrome Management During Pregnancy. Cureus [Internet]. 2024 Jun 30 [cited 2024 Nov 20]; Available from: https://pmc.ncbi.nlm.nih.gov/articles/PMC11289579/pdf/cureus-0016-00000063550.pdf.
3. Vakos A, Dean K, Reeder C, Louis-Jacques A. Management of cauda equina syndrome during pregnancy and postpartum. BMJ Case Reports. 2022 Apr; 15(4): e238793.
4. Winsten MT, Fine J, Fahimuddin F, Baxter D, Auguste T. Cauda equina syndrome with surgical intervention in pregnancy during the periviable period. Spinal Cord Series and Cases [Internet]. 2024 May 11 [cited 2024 May 13]; 10(1): 1-4. Available from: https://www.nature.com/articles/s41394-024-00646-1.
5. Gardner A, Gardner E, Morley T. Cauda equina syndrome: a review of the current clinical and medico-legal position. Eur Spine J [Internet]. 2011; 20(5): 690-7. Disponible en: http://dx.doi.org/10.1007/s00586-010-1668-3.

Fig. 1

Fig. 2

Fig. 3

11

Escoliosis distrófica en neurofibromatosis tipo 1 complicada con síndrome de Wilkie. A propósito de un caso

Autores

Fabrés Martín, Carlos[1]
Montenegro Rengifo, Juan Diego[2]

Centros de trabajo

[1]Hospital Sant Joan de Deu, Tarragona. España
[2]Hospital Universitario Mutua de Terrassa, Barcelona. España

ANAMNESIS

Varón de 14 años con diagnóstico de neurofibromatosis tipo 1 (NF1), trastorno de espectro autista y trastorno de déficit de atención e hiperactividad. Presenta escoliosis lumbar distrófica progresiva asociada a múltiples neurofibromas lumbares y abdominales extensos. Tras cirugía correctora, desarrolla vómitos biliosos persistentes, cefalea postural y dolor abdominal. Inicialmente valorado como íleo paralítico, se diagnostica síndrome de Wilkie (pinza aortomesentérica).

EXAMEN FÍSICO

Asimetría de crestas ilíacas y cicatriz quirúrgica con seroma fluctuante. Abdomen blando, doloroso a la palpación, sin masas evidentes. Vómitos biliosos recurrentes. Presenta cefalea postural progresiva, sin alteraciones sensitivas ni motoras, con reflejos conservados.

PRUEBAS COMPLEMENTARIAS

Radiografía lumbar: curva distrófica lumbar de 60º (Cobb) (Fig. 1).
Ecografía abdominal: ángulo aortomesentérico reducido a 12° (compatible con síndrome de Wilkie) (Fig. 2).
Hemocultivos: positivos para Klebsiella oxytoca.
Resonancia magnética lumbar: colección paravertebral y subcutánea de LCR, confirmando fístula postquirúrgica.

DIAGNÓSTICO

Escoliosis lumbar distrófica secundaria a NF1, complicada por fístula de LCR postquirúrgica, bacteriemia por Klebsiella oxytoca y síndrome de Wilkie.

TRATAMIENTO

Se realizó instrumentación T10-S1 bilateral (Fig. 3) con ganchos transversos en T10 y reparación de durotomía mediante sutura, adhesivo de fibrina y parche de colágeno. En un segundo tiempo quirúrgico, se revisó y cerró la fístula de LCR nuevamente con parche de colágeno y adhesivo de fibrina, además de insertar drenaje dural. El síndrome de Wilkie se manejó conservadoramente con nutrición parenteral y sonda nasoyeyunal. Para la bacteriemia se administraron antibióticos dirigidos (ceftazidima y vancomicina).

EVOLUCIÓN

La cefalea y el seroma resolvieron tras el tratamiento quirúrgico definitivo de la fístula de LCR. El ángulo aortomesentérico mejoró de 12° a 33° con manejo conservador, resolviendo los vómitos biliosos y permitiendo la reintroducción de la dieta.

DISCUSIÓN

La escoliosis distrófica en NF1 se caracteriza por curvas anguladas de rápida progresión, que afectan menos de 6 segmentos y presentan hallazgos como “rib penciling”, ”vertebral scalloping”, ensanchamiento de forámenes intervertebrales y ectasia dural. Estas alteraciones aumentan el riesgo quirúrgico, especialmente de durotomía. En este caso, la fístula de LCR fue manejada exitosamente mediante cierre reforzado, resolviendo las complicaciones asociadas.

El síndrome de Wilkie, aunque raro, es una complicación relevante en el postoperatorio. Su diagnóstico se basa en la reducción del ángulo aortomesentérico (<25°). En este paciente, el manejo conservador permitió la resolución completa de los síntomas, evitando cirugía adicional.

Este caso destaca la importancia de un enfoque multidisciplinario en el manejo de la escoliosis distrófica en NF1 y subraya la necesidad de vigilancia estrecha para detectar complicaciones abdominales raras como el síndrome de Wilkie, que puede pasar desapercibido debido a su sintomatología inespecífica.

BIBLIOGRAFIA

1. Jain VV, Lykissas MG, Crawford AH. Neurofibromatosis. In: Akbarnia BA, Yazici M, Thompson GH, editors. The Growing Spine: Management of Spinal Disorders in Young Children. 2nd ed. Cham: Springer; 2016. p. 266-289.
2. Traore MM, Leye PA, Bah MD, Kinkpe CVA, Ndiaye PI, Daffe M, et al. Early form of Wilkie’s syndrome: a rare complication of scoliosis surgery, about a case and review of the literature. Pan Afr Med J. 2016; 25: 90.
3. Fan Y, Cai M, Wang J, Xia L. Superior mesenteric artery syndrome following scoliosis surgery: a systematic review of case reports. Ann Vasc Surg. 2021 Oct; 76: 514-535.
4. Neifert SN, Khan HA, Kurland DB, Kim NC, Yohay K, Segal D, et al. Management and surgical outcomes of dystrophic scoliosis in neurofibromatosis type 1: a systematic review. Neurosurg Focus. 2022 May; 52(5): E7.
5. Ferner RE, Huson SM, Thomas N, Moss C, Willshaw H, Evans DG. Guidelines for the diagnosis and management of individuals with neurofibromatosis 1. J Med Genet. 2007; 44(2): 81-8.

Fig. 1

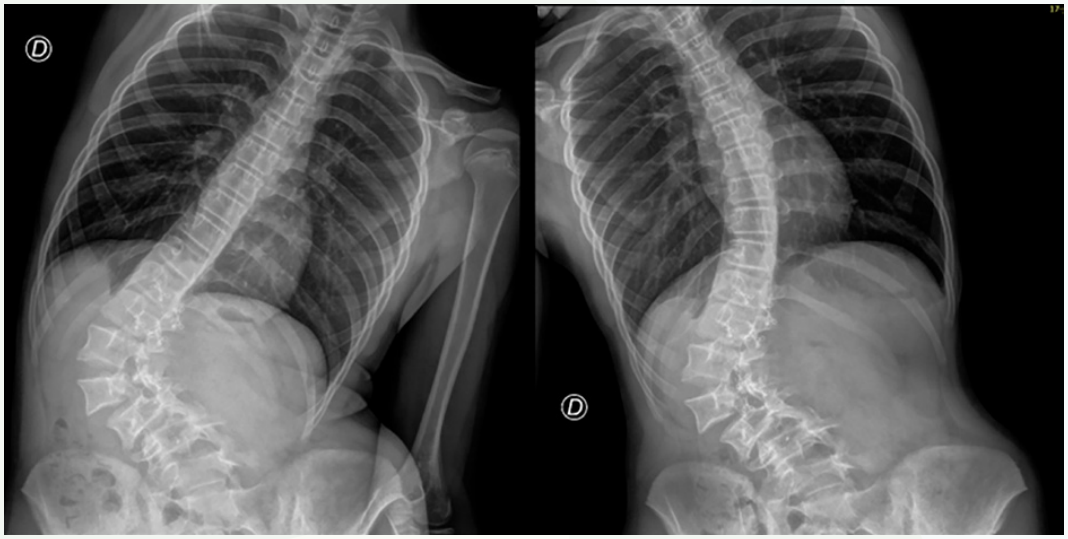

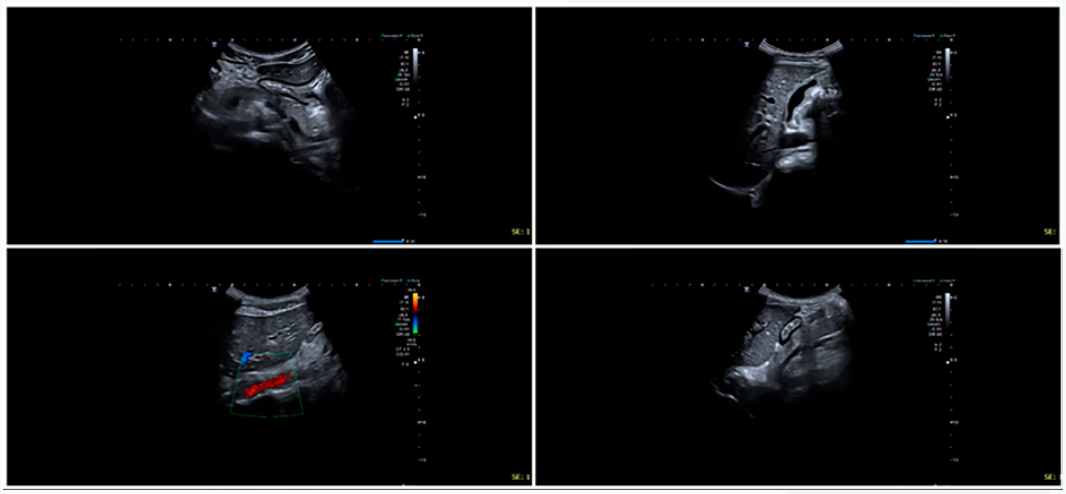

Fig. 2

Fig. 3

12 Chapapote como causa de inestabilidad de columna

Autores

Rubio Belmar, Pedro Antonio
Ulldemolins Aznar, Pablo
Sayas Ladaga, Marina

Centro de trabajo

Hospital Universitari i Politècnic La Fe, Valencia. España

ANAMNESIS

Mujer de 22 años con lumbalgia intensa, náuseas/vómitos.
Antecedentes: escoliosis paralítica tras accidente en infancia intervenida hace 5 años mediante instrumentación T5-L5.

EXAMEN FÍSICO

Nivel T5-ASIA A. Afebril.

PRUEBAS COMPLEMENTARIAS

- RX: rotura de barras con pseudomasa osificada en T12-L1 (Fig. 1).
- TC: desestructuración de T12, masa de partes blandas osificada y vacuum intradiscal (Fig. 2).
- RM: colecciones paraespinales en T11-T12.

DIAGNÓSTICO

Diagnóstico diferencial: espondilodiscits, mal de Pott, proceso oncológico y artropatía de Charcot.
Los parámetros infecciosos no estaban aumentados y los cultivos fueron estériles. Rehistoriamos a la paciente: episodios de lumbalgia previos con mejoría parcial con corsé, en radiografías previas se puede identificar la rotura de las barras y osteolisis en T11-T12.
Considerando la lesión medular, la analítica, y la evolución radiológica: artropatía de Charcot.

TRATAMIENTO

Dosis elevadas de Denosumab sin mejoría, por lo que decidimos operar. Nos llamó la atención la metalosis severa y la osteolisis agresiva. Intraoperatoriamente, nos replanteamos nuevamente la etiología infecciosa y realizamos únicamente EMO+lavado. Tomamos muestras.
Los cultivos fueron negativos y la a. patológica describió abundante metalosis (Fig. 3).
Un mes después, realizamos una instrumentación 360º con anclaje posterior T3-T5 y vía anterior con cilindro-malla Moss T11-T12 (Fig. 4).

EVOLUCIÓN

Al año, la paciente está asintomática y satisfecha.

- TC: integración del cilindro y fusión vertebral completa.

DISCUSIÓN

Este caso pone en relieve el abanico de diagnósticos que se planteó el equipo incluso durante la propia intervención. A diferencia del resto de etiologías, la artropatía de Charcot

es aséptica, y es típica de pacientes con pérdida de la propiocepción (p. ej: lesionados medulares) (1, 2). La pérdida de la sensibilidad permite microtraumas que producen osteolisis e inestabilidad (3). Nos llamó la atención que pese a tener un nivel T5 la paciente describía clínica lumbar, fisiopatológicamente la inestabilidad provoca disreflexia autonómica (lumbalgia, cortejo vegetativo e hipertensión), esta triada en un lesionado medular sugiere artropatía neuropática (4, 5, 6). La radiología también fue crucial para el diagnóstico: osteólisis seguida de pseudoartrosis, el vacuum intradiscal es sugestivo del Charcot (3, 7). Intraoperatoriamente, la agresividad de la entidad replanteó el diagnóstico por lo que los cultivos estériles y la presencia de fibrosis y metalosis fueron claves en el diagnóstico final (1, 2). El tratamiento de esta patología consiste en recuperar la estabilidad, la técnica gold standard es la estabilización 360º aunque se han descrito hasta un 20% de recurrencias (1, 2, 3). El denosumab tiene un papel como inductor (sobreexpresión de RANKL) (8).

BIBLIOGRAFÍA

1. Solinsky, R., Donovan, J. M., & Kirshblum, S. C. (2019). Charcot Spine following chronic spinal cord injury: an analysis of 201 published cases. Spinal cord, 57(2), 85-90. https://doi.org/10.1038/s41393-018-0216-6.
2. Urits I, Amgalan A, Israel J, Dugay C, Zhao A, Berger AA, Kassem H, Paladini A, Varrassi G, Kaye AD, Miriyala S, Viswanath O. A comprehensive review of the treatment and management of Charcot spine. Ther Adv Musculoskelet Dis. 2020 Dec 17; 12: 1759720X20979497. doi: 10.1177/1759720X20979497. PMID: 33414850; PMCID: PMC7750571.
3. Vaccaro, A. R., & Silber, J. S. (2001). Post-traumatic spinal deformity. Spine, 26(24 Suppl), S111-S118. https://doi.org/10.1097/00007632-200112151-00019.
4. Turner, J. A., Cardenas, D. D., Warms, C. A., & McClellan, C. B. (2001). Chronic pain associated with spinal cord injuries: a community survey. Archives of physical medicine and rehabilitation, 82(4), 501-509. https://doi.org/10.1053/apmr. 2001. 21855.
5. Thumbikat, P., Ravichandran, G., & McClelland, M. R. (2001). Neuropathic lumbar spondylolisthesis--a rare trigger for posture induced autonomic dysreflexia. Spinal cord, 39(11), 564-567. https://doi.org/10.1038/sj. sc. 3101211.
6. Morita, M., Iwasaki, M., Okuda, S., Oda, T., & Miyauchi, A. (2010). Autonomic dysreflexia associated with Charcot spine following spinal cord injury: a case report and literature review. European spine journal: official publication of the European Spine.
7. Torres C, Zakhari N. Imaging of Spine Infection. Semin Roentgenol. 2017 Jan; 52(1): 17-26. doi: 10.1053/j. ro. 2016. 05. 013. Epub 2016 May 21. PMID: 28434499.
8. Liu, L., Wang, Q., Zhang, Y., Liang, J., Liu, P., & Zhao, H. (2023). Therapeutics of Charcot neuroarthropathy and pharmacological mechanisms: A bone metabolism perspective. Frontiers in pharmacology, 14, 1160278. https://doi.org/10.3389/fphar. 2023. 1160278.

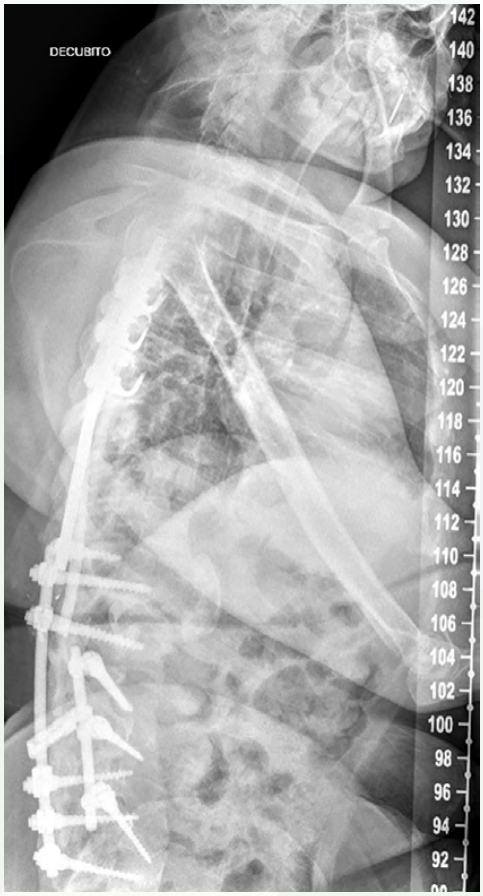
DECUBITO
142
140
138
136
134
132
130
128
126
124
122
120
118
116
114
112
110
108
106
104
102
100
98
96
94
92

Fig. 1

H
F

Fig. 2

Fig. 3

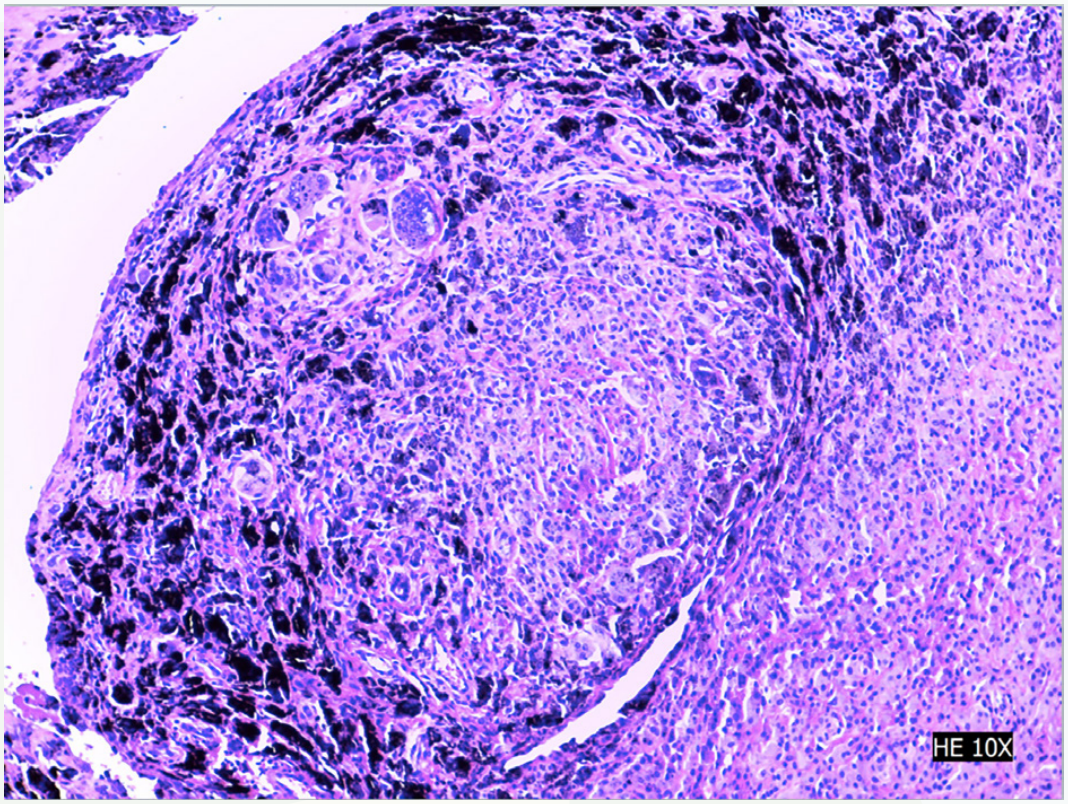

Fig. 4

13 Osteosarcoma torácico en el adolescente. A propósito de un caso

Autores

López-Puerta González, José María
Moreno Asensi, Gabriel
Álvarez Urda, María Jesús
Estrada Fernández, Guillermo

Centro de trabajo

Hospital Universitario Virgen del Rocío, Sevilla

ANAMNESIS

Paciente varón de 14 años. No antecedentes de interés. Dolor escapular izquierdo predominantemente nocturno de unos 6 meses de evolución. Mejoría con el descanso deportivo e intermitente en verano. No pérdida de apetito ni pérdida de peso.

EXAMEN FÍSICO

Peso 77 kg. Altura 185cm. Ligera crepitación en base pulmonar izquierda. Tonos rítmicos. Asimetría leve a nivel dorsal izquierdo. Abdomen blando y depresible.

PRUEBAS COMPLEMENTARIAS

- 11/09/23. Ecografía:

LOE sólida, heterogénea, de predominio hipoecoico, muy vascularizada.
Diámetros 47x30x50mm en región infraescapular izquierda, con distorsión de la arquitectura y desplazamiento muscular, compatible con tumoración maligna agresiva.

- 15/09/23. RNM con contraste:

Tumoración dependiente del arco posterior de 9º costilla izquierda con dimensiones aproximadas 80x60x50mm improntando sobre pleura y parénquima pulmonar, sin invasión aparente cuerpo vertebral ni canal medular. Realce heterogéneo periférico. Sugestivo de sarcoma como primera posibilidad diagnóstica.

DIAGNÓSTICO

Biopsia confirma osteosarcoma costal.

TRATAMIENTO

3 ciclos quimioterápicos cisplatino+adriamicina, alcanzando dosis límite sin respuesta.
Se decide IQ.

- 1º tiempo decúbito lateral derecho. Toracotomía y resección de 8-9-10º arcos costales, levantando pieza y observando tumor en ángulo costovertebral de 9º costilla con expansión distal. Desde posición cavitaria ligadura de segmentarias y pleura parietal aislando A. Aorta y protegiendo con compresas.
- 2º tiempo decúbito prono. Exposición dorsal T6-T12. Instrumentación pedicular sistema FLEXTAR 5. 5 barras fibra de carbono.

Tras instrumentación laminectomía izquierda T8-9-10, y ligadura raíces costales 8 y 9 izquierdas. Osteotomía T8, 9 y 10 medial a los pedículos incluyendo pieza tumoral con aparentes bordes libres de lesión.
Posteriormente fusión posterior instrumentada con injerto estructural peroné de banco óseo. Reconstrucción del tórax mediante costillas artificiales a medida grafito fijadas a

barra izquierda. Cierre de pleura con malla e inserción tubo de tórax. Reconstrucción musculocutánea con colgajo rotacional dorsal ancho.

EVOLUCIÓN

Tras un año desde la intervención, y tras varios ciclos de quimioterapia, el paciente se encuentra realizando vida normal, con controles periódicos por parte de nuestro servicio y el equipo de oncología.
Como secuelas esperables hipoestesia en zona raíces costales ligadas.

DISCUSIÓN

En este tipo de tumores se hace necesario una alta sospecha clínica para el diagnóstico temprano, que es difícil dada la amplia gama de síntomas que pueden desarrollar.
Es prioritario un diagnóstico definitivo contando con un equipo multidisciplinar formado por oncólogos, radiólogos, traumatólogos, cirujanos torácicos, plásticos y rehabilitadores, entre otros, dado que el éxito depende en gran medida de la rapidez en alcanzarlo e instaurar el tratamiento y cirugía.

BIBLIOGRAFÍA

1. Endara, Santiago A., Gerardo A D´avalos, Armando J Serrano, Santiago A Muñoz-Palomeque, Patricia Pontón, Cynthia D López and G Ariel Diaz. “Surgical management of a chest wall osteosarcoma with pleural and lung invasion through en-bloc chest resection and complex reconstruction. Case report”. Rare Tumors 16 (2024): n. pag.
2. Sandler, Gideon and Andrea Hayes-Jordan. “Chest wall reconstruction after tumor resection”. Seminars in pediatric surgery 27 3 (2018): 200-206.
3. Madrigal-Calderón, José Pablo, Andrea Lucía Amador-Méndez and Natalia Rivera-Sandoval. “Osteosarcoma: fisiopatología, diagnóstico y tratamiento”. Revista Medica Sinergia (2023): n. pag.
4. Ruf, Michael and Jürgen Harms. “Posterior Hemivertebra Resection With Transpedicular Instrumentation: Early Correction in Children Aged 1 to 6 Years”. Spine 28 (2003): 2132-2138.

Fig. 1

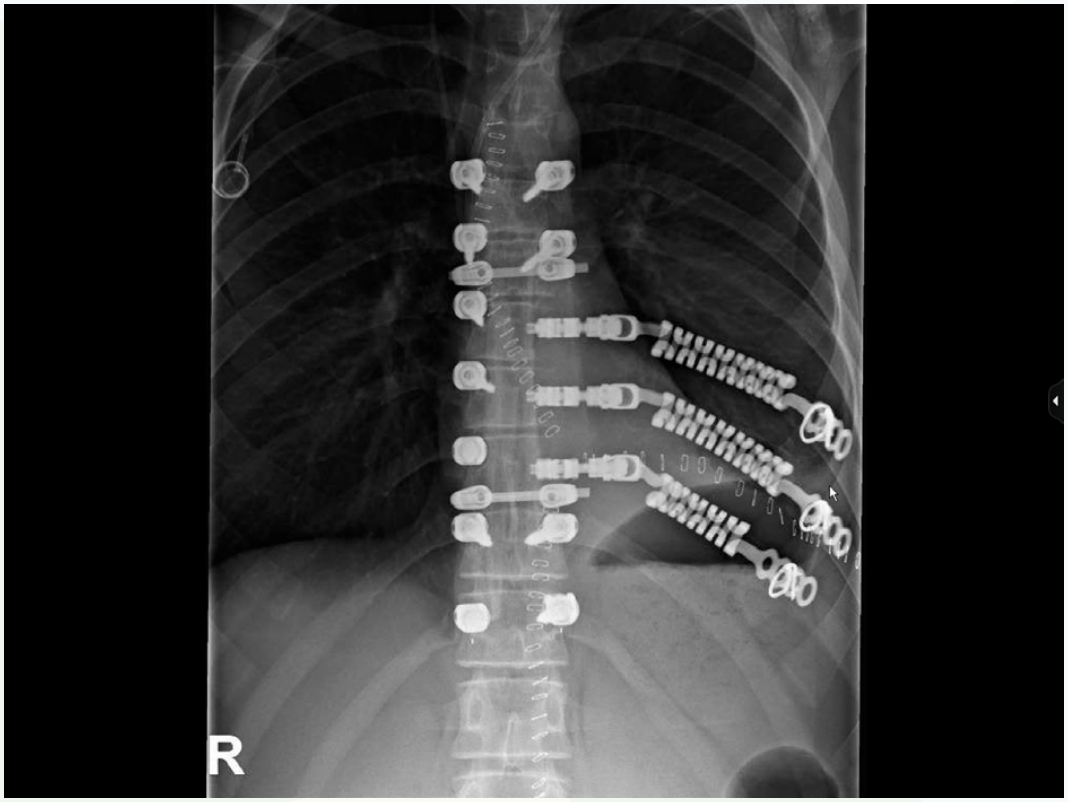
R

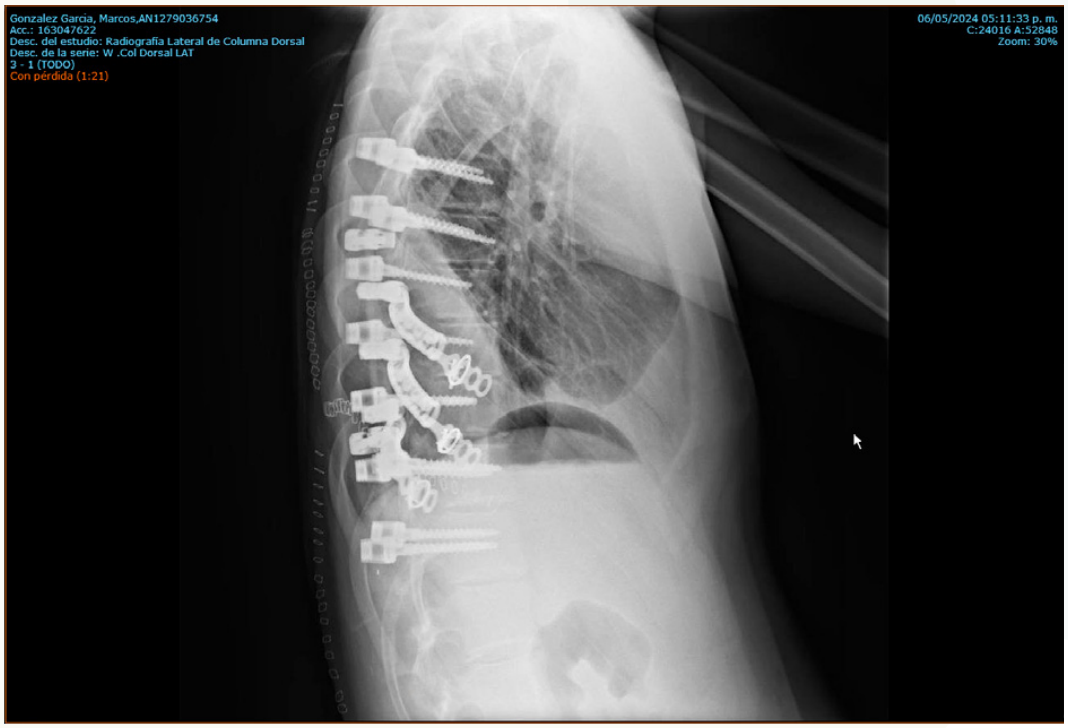
Gonzalez Garcia, Marcos,AN1279036754
Acc.: 163047622
Desc. del estudio: Radiografía Lateral de Columna Dorsal
Desc. de la serie: W .Col Dorsal LAT
3 - 1 (TODO)
Con pérdida (1:21)
06/05/2024 05:11:33 p. m.
C:24016 A:52848
Zoom: 30%

Fig. 2

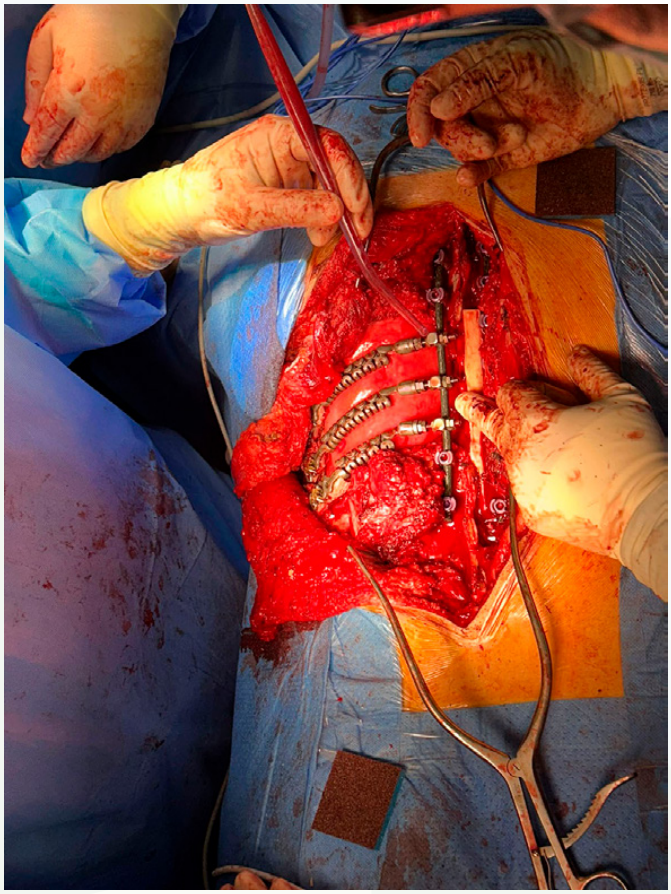

Fig. 3

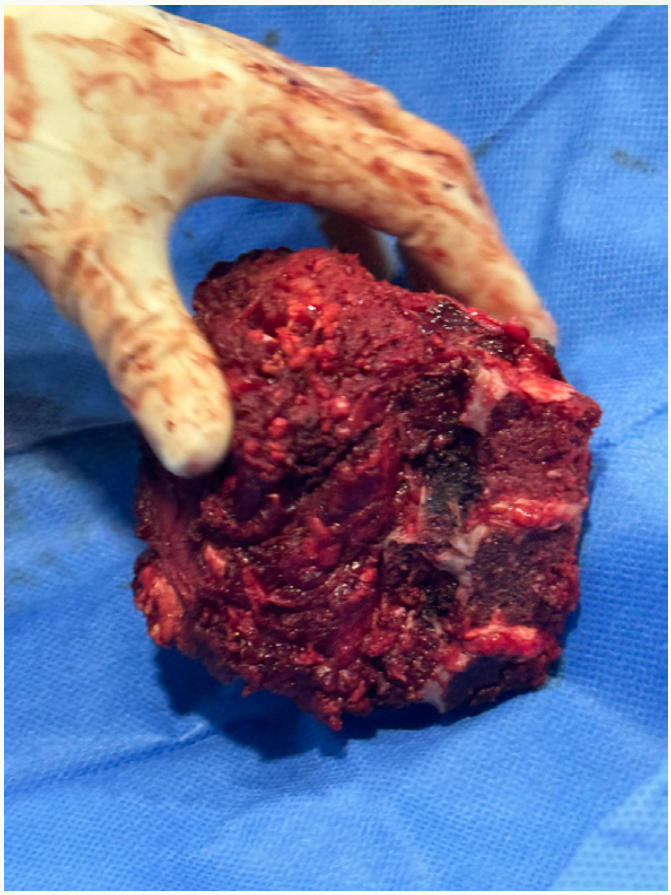

Fig. 4

14

Síndrome de cauda equina secundario a fractura por insuficiencia sacra. Una patología infrecuente

Autores

Serrano Montilla, José
Villalba Criado, Inés
Garcelán Pecharromán, Yentl
Coraspe Falcón, Luis

Centro de trabajo

Hospital Universitario de Móstoles, Madrid. España

ANAMNESIS

Mujer de 82 años con dolor lumbar de un mes de evolución sin traumatismo.
Antecedente de tumor vesical hace 2 años. Actualmente en remisión.

EXAMEN FÍSICO

Dolor en sacro sin irradiación. Fuerza y sensibilidad conservadas en miembros inferiores.
No alteración de reflejo rotuliano ni aquíleo.
Hipoestesia en silla de montar. Incontinencia fecal y urinaria.

PRUEBAS COMPLEMENTARIAS

En la radiografía no se observan lesiones óseas agudas.
Se solicitó una RM urgente en la que se evidencia una alteración de la señal de forma difusa y realce en S2 y S3 de naturaleza inespecífica en probable relación con depósitos secundarios como primera posibilidad.
En el TC se observa esclerosis e irregularidad de sacro y coxis con imágenes que sugieren fractura probablemente patológica en región de la cortical anterior de S2-S3 y en alas sacras. Corresponde con una fractura en la zona I-II de Denis.

DIAGNÓSTICO

Síndrome de cauda equina incompleto secundario a fractura por insuficiencia sacra.

TRATAMIENTO

Se realizó descompresión posterior con laminectomías sacras de S2 a S4. Se liberaron las raíces de S2 y S3.

EVOLUCIÓN

En la muestra de anatomía patológica no se encontró evidencia de malignidad, por lo que se consideró como una fractura por insuficiencia sacra.
En el TC de seguimiento a los 5 meses se observa consolidación de la fractura sacra.
A los 6 meses el esfínter vesical es funcionante, pero persiste la incontinencia fecal.

DISCUSIÓN

El síndrome de la cauda equina es un trastorno neurológico complejo que puede manifestarse a través de una variedad de síntomas, destacando la afectación de esfínteres y la anestesia en silla de montar.
La causa más frecuente es la presencia de una hernia discal, fundamentalmente en niveles L4-L5 y L5-S1. En nuestra paciente la compresión se produjo en niveles más bajos (S2-S3), por ello los síntomas eran únicamente esfinterianos con ausencia de lesión motora o de los reflejos en miembros inferiores.

Las fracturas por insuficiencia sacra constituyen una patología poco frecuente e infradiagnosticada. En la literatura se han reportado muy pocos casos de síndrome de cauda equina secundario a fractura de estrés en el sacro. Estas lesiones requieren un alto índice de sospecha para realizar un correcto diagnóstico.

El síndrome de cauda equina es una urgencia quirúrgica. La literatura confirma que una descompresión precoz se asocia con mejores resultados funcionales.

En nuestra paciente se realizó una descompresión tardía, lo que se asocia con una mayor probabilidad de secuelas.

BIBLIOGRAFÍA

1. Nikjou DA, Taggart CM, Lettieri SC, Collins MR, McCabe OT, Rousseau LA, Feiz-Erfan I. Laminectomy for acute transverse sacral fractures with compression of the cauda equina: A neurosurgical perspective. World Neurosurg X. 2024 Apr 2; 23: 100-374.
2. Aprato A, Branca Vergano L, Casiraghi A, Liuzza F. Consensus for management of sacral fractures: from the diagnosis to the treatment, with a focus on the role of decompression in sacral fractures. J Orthop Traumatol. 2023 Sep 4; 24(1): 46.
3. Li P, Qiu D, Shi H, Song W, Wang C, Qiu Z, Zhao C, Zhou D. Isolated Decompression for Transverse Sacral Fractures with Cauda Equina Syndrome. Med Sci Monit. 2019 May 15; 25: 3583-3590.
4. Kepler CK, Schroeder GD, Hollern DA, et al. Do Formal Laminectomy and Timing of Decompression for Patients With Sacral Fracture and Neurologic Deficit Affect Outcome? Journal of Orthopaedic Trauma. 2017 Sep; 31 Suppl 4: S75-S80.
5. Muthukumar T, Butt SH, Cassar-Pullicino VN, McCall IW. Cauda equina syndrome presentation of sacral insufficiency fractures. Skeletal Radiol. 2007 Apr; 36(4): 309-13.
6. Martineau PA, Ouellet J, Reindl R, Arlet V. Surgical images: musculoskeletal. Delayed cauda equina syndrome due to a sacral insufficiency fracture missed after a minor trauma. Can J Surg. 2004 Apr; 47(2): 117-8.
7. Finiels PJ, Finiels H, Strubel D, Jacquot JM. Spontaneous osteoporotic fractures of the sacrum causing neurological damage. Report of three cases. J Neurosurg. 2002 Oct; 97(3 Suppl): 380.

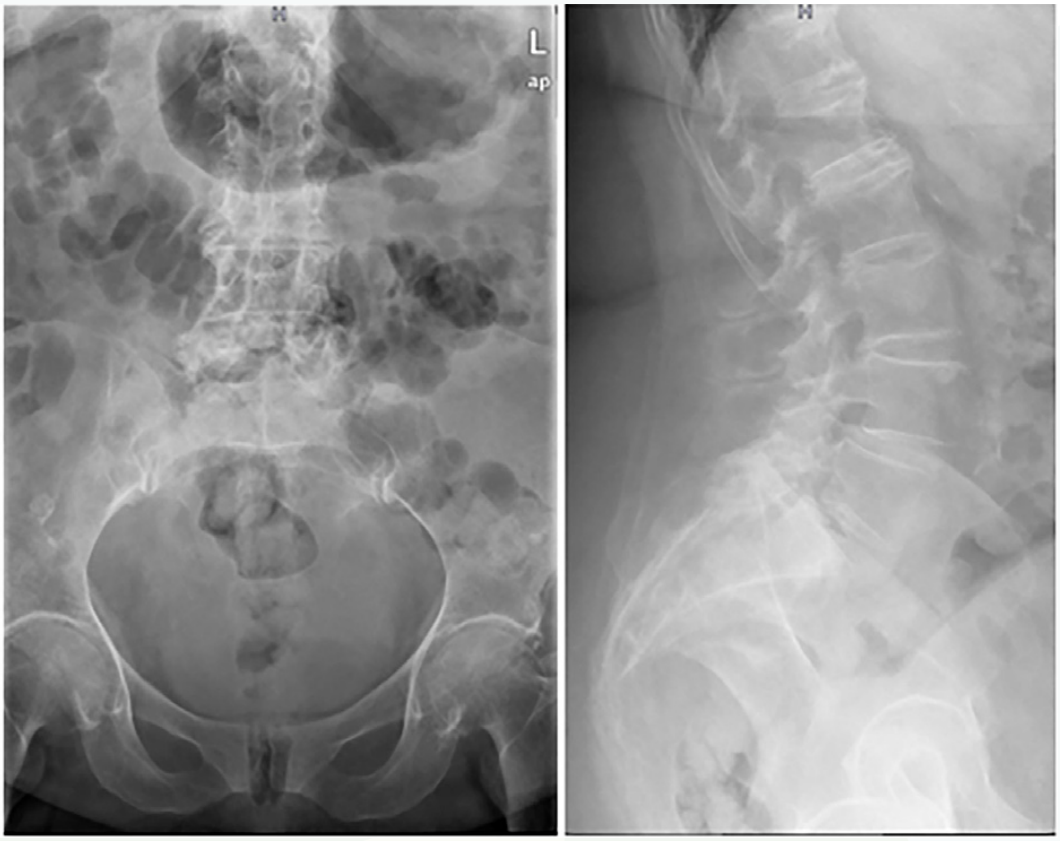

Fig. 1

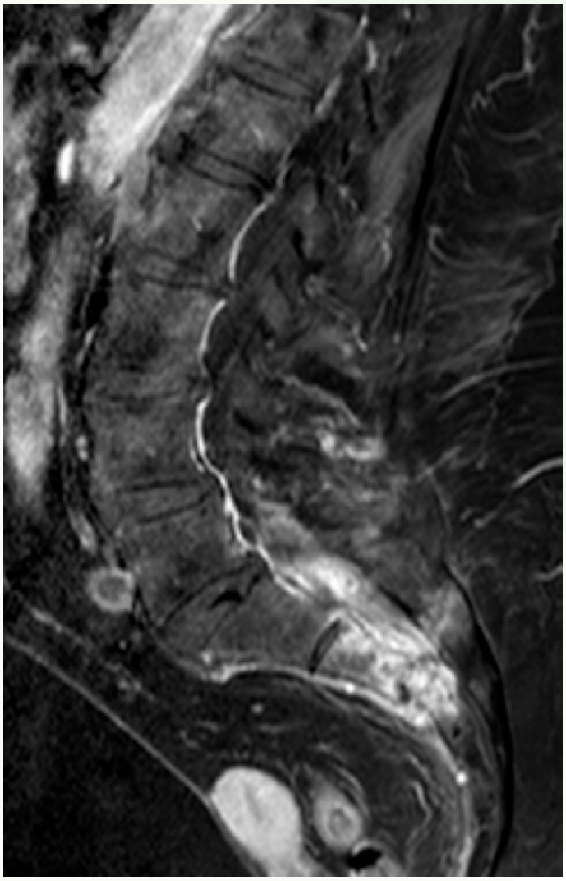

Fig. 2

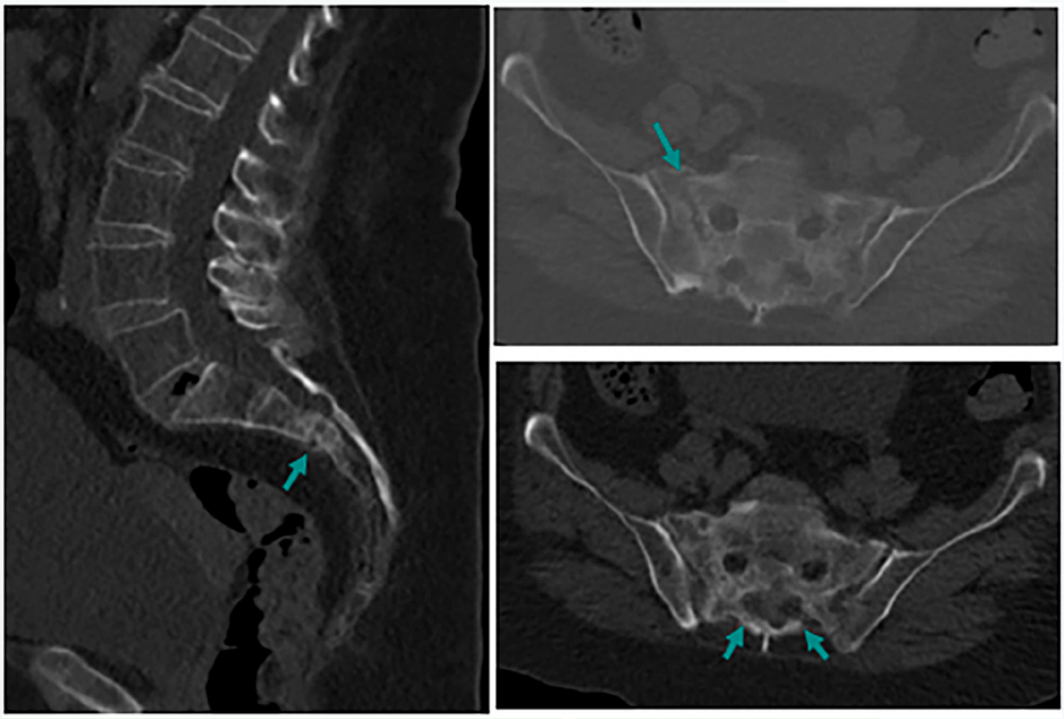

Fig. 3

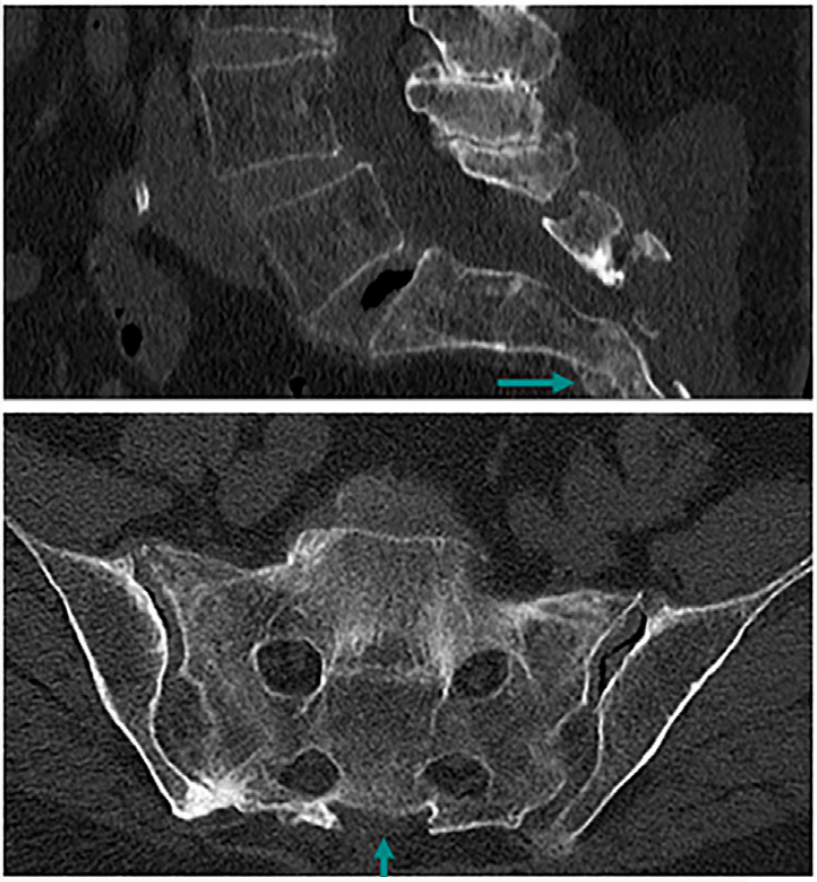

Fig. 4

15 Cirugía descompresiva paliativa del raquis. Una vida digna

Autores

Igualada Blázquez, Cristina
Orozco Martínez, Javier
Guzmán Sánchez, Álvaro
Ruiz Blanco, Sergio

Centro de trabajo

Hospital General Universitario Gregorio Marañón, Madrid. España

ANAMNESIS

Paciente mujer de 44 años con diagnóstico reciente de cáncer de mama que debuta con cervicalgia y déficit motor en mano derecha, seguido de parestesias en ambos pies y pérdida de fuerza.

EXAMEN FÍSICO

Déficit motor a la prensión de los dedos (1/5), flexión de cadera (2/5) y extensión de rodilla (3/5) derechas, parestesias en ambos pies e hiperreflexia generalizada.

PRUEBAS COMPLEMENTARIAS Y DIAGNÓSTICO

Se realizaron TC y RMN identificando afectación metastásica a nivel de C7–T2 con fractura patológica de T1 y T2 y masa de partes blandas asociada, produciendo compresión medular severa (Fig. 1).

TRATAMIENTO

Dada la importante repercusión clínica en la paciente, tras el fracaso de la RT inicial, se realizó artrodesis C3-T10 con liberación posterior C7-T2, resecando los arcos posteriores de C7, T1 y T2, con intención paliativa (Figs. 2 y 3).

EVOLUCIÓN

La paciente mejoró progresivamente en fuerza y sensibilidad del miembro superior derecho (MSD), con recuperación parcial en miembros inferiores. A los tres meses, la recuperación del MSD era completa.

DISCUSIÓN

En pacientes con afectación metastásica del raquis los objetivos del manejo quirúrgico son el alivio del dolor mediante la eliminación de los depósitos metastásicos y la estabilización para prevenir o corregir deformidades, especialmente en casos de compresión medular rápidamente progresiva o lesiones osteolíticas significativas (fracturas patológicas). El enfoque suele ser paliativo, priorizando el alivio sintomático sobre los resultados curativos. Aunque la laminectomía tradicional puede comprometer la estabilidad del raquis, el uso añadido de tornillos pediculares proporciona una estabilización crítica. Por otro lado, pacientes asintomáticos o con importante comorbilidad no se benefician de un procedimiento paliativo.

A pesar de que dos años después de la intervención la paciente falleció, logró mantener independencia para la manipulación de objetos y mantener sedestación prolongada, mejorando su calidad de vida.

BIBLIOGRAFÍA

1. Spratt DE, Beeler WH, de Moraes FY, et al. An integrated multidisciplinary algorithm for the management of spinal metastases: an International Spine Oncology Consortium report. Lancet Oncol. 2017; 18(12): e720-e730. doi: 10.1016/S1470-2045(17)30612-5.
2. Curtin M, Piggott RP, Murphy EP, et al. Spinal Metastatic Disease: A Review of the Role of the Multidisciplinary Team. Orthop Surg. 2017; 9(2): 145-151. doi: 10.1111/os.12334.
3. Cofano F, Di Perna G, Zenga F, et al. The Neurology-Stability-Epidural compression assessment: A new score to establish the need for surgery in spinal metastases. Clin Neurol Neurosurg. 2020; 195: 105896. doi: 10.1016/j.clineuro.2020.105896.
4. Klimo P Jr, Schmidt MH. Surgical management of spinal metastases. Oncologist. 2004; 9(2): 188-96. doi: 10.1634/theoncologist.9-2-188. PMID: 15047923.
5. Wagner A, Haag E, Joerger AK, Jost P, Combs SE, Wostrack M, Gempt J, Meyer B.comprehensive surgical treatment strategy for spinal metastases. Sci Rep. 2021 Apr 12; 11(1): 7988. doi: 10.1038/s41598-021-87121-1. PMID: 33846484; PMCID: PMC8042046.
6. Hirabayashi H, Ebara S, Kinoshita T, Yuzawa Y, Nakamura I, Takahashi J, Kamimura M, Ohtsuka K, Takaoka K. Clinical outcome and survival after palliative surgery for spinal metastases: palliative surgery in spinal metastases. Cancer. 2003 Jan 15; 97(2): 476.
7. Galgano M, Fridley J, Oyelese A, Telfian A, Kosztowski T, Choi D, Gokaslan ZL. Surgical management of spinal metastases. Expert Rev Anticancer Ther. 2018 May; 18(5): 463-472. doi: 10.1080/14737140.2018.1453359. Epub 2018 Apr 2. PMID: 29560739.
8. Ploumis A, Yadlapalli N, Fehlings MG, Kwon BK, Vaccaro AR. A systematic review of the evidence supporting a role for vasopressor support in acute SCI. Spinal Cord. 2010 May; 48(5): 356-62. doi: 10.1038/sc.2009.150. Epub 2009 Nov 24. PMID: 19935758.

Fig. 1

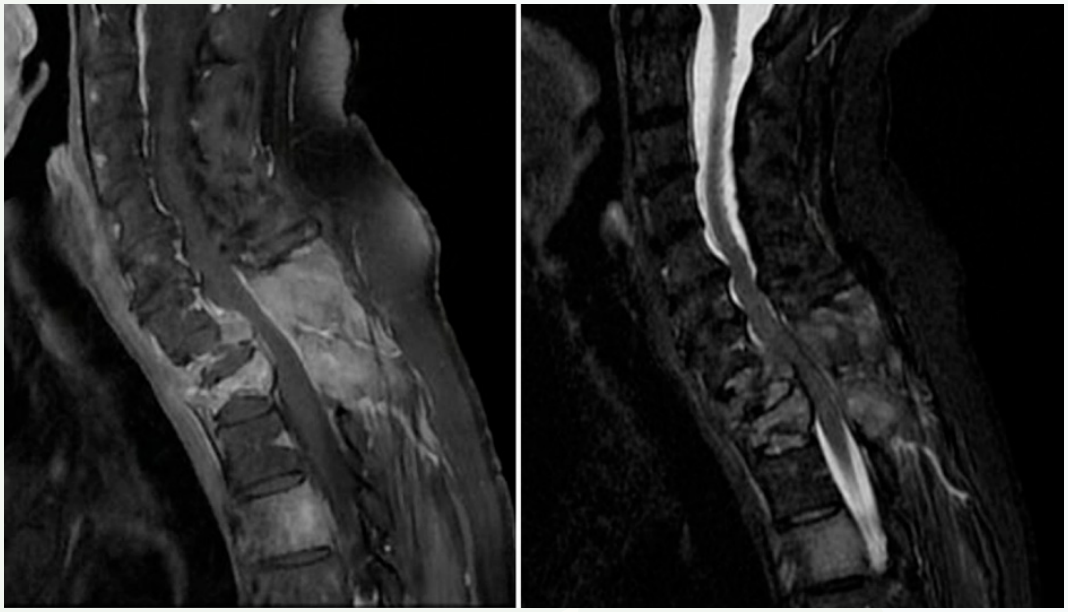

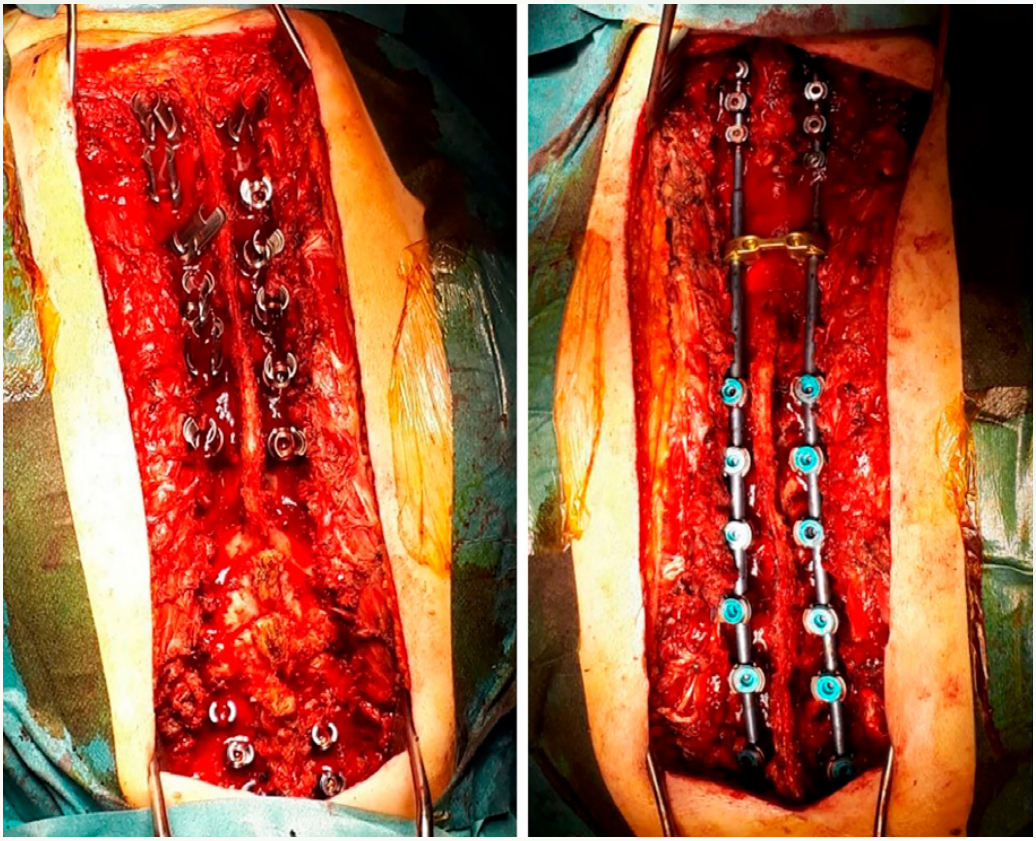

Fig. 2

Fig. 3

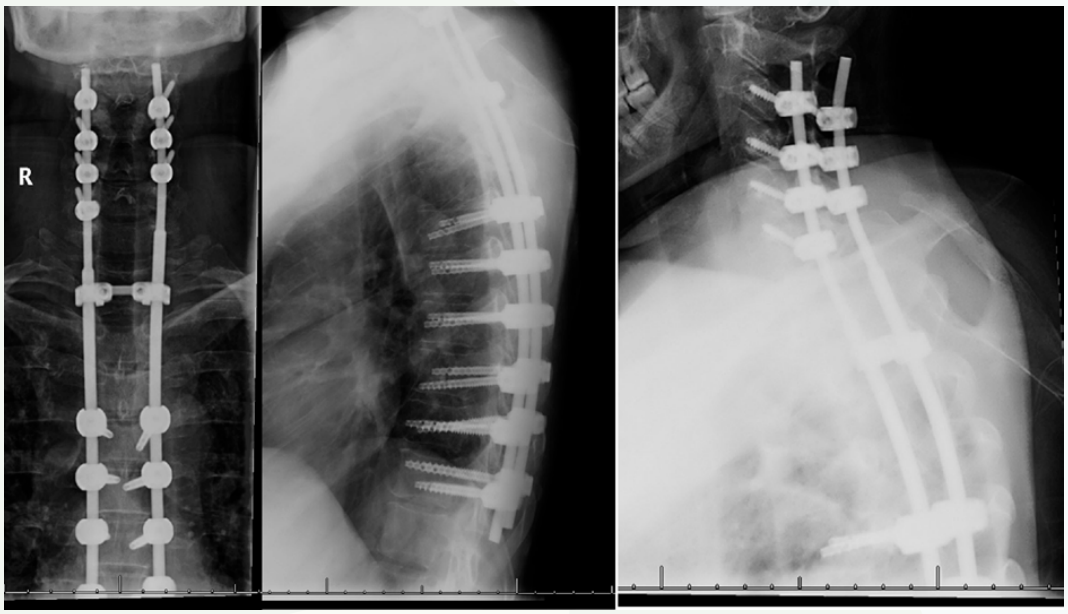

16 Síndrome de SAPHO: la importancia del diagnóstico diferencial

Autores

Los Santos Aransay, Álvaro
Rodríguez Dopazo, Marta
González-Herráez Fernández, Pablo

Centro de trabajo

Hospital Universitario de Cabueñes, Gijón. España

ANAMNESIS

Paciente de 70 años, intervenido de artrodesis lumbar por estenosis de canal en 2016, valorado en consultas externas de traumatología en 2021 por dolor axial cervico-dorsal de tiempo de evolución, junto con parestesias intermitentes en ambas manos. Fue incluido en lista de espera quirúrgica para discectomía C4-C5-C6 tras valoración de PC (RMN cervical). El paciente experimentó mejoría sintomática temporal tras ciclo de corticoterapia pautado por su MAP a raíz de problemas respiratorios a causa de una infección por COVID-19. Precisó nuevas pruebas de imagen y seguimiento por reumatología, como se expone a continuación.

EXAMEN FÍSICO

Hipoestesia en 1º, 2º y 3º dedo de mano derecha. Espinopresión dolorosa generalizada. ROTs no exaltados, simétricos. Hoffman y Babinsky negativo.

PRUEBAS COMPLEMENTARIAS

- RMN cervical: signos de cervicoartrosis, pérdida de altura y alteración de la señal de los discos intervertebrales en el segmento C2-C7. Signos de artropatía facetaria a varios niveles y engrosamiento de partes blandas adyacentes.
- RMN dorsal+TAC tórax: hallazgos en columna dorsal similares a los presentes en la región cervical. Tras cte IV, edema en planos blandos prevertebrales sin colecciones definidas. En el TC se observan puentes óseos, esclerosis e irregularidades óseas en platillos D6 a D8 y de C3 a C6, y a nivel lumbar en L1-L2.
- Estudio Ac Reumatología: Ac. antiCCP 0, 9 U/mL. Resto de ac y HLA-B27 negativos.

DIAGNÓSTICO

Espondiloartritis axial con lesiones en columna cervical compatibles con síndrome SAPHO incompleto.

TRATAMIENTO

Adalimumab (Hulio 40 mg sc cada 2 semanas).

EVOLUCIÓN

El paciente experimentó mejoría clínica tras 1ª dosis de Adalimumab. Actualmente se encuentra de alta por COT, y a seguimiento por reumatología.

DISCUSIÓN

El síndrome SAPHO (sinovitis, acné, pustulosis, hiperostosis y osteítis) combina trastornos osteoarticulares y cutáneos (1). Radiológicamente, en la columna se observa hiperostosis con esclerosis ósea, principalmente en la región torácica, y signos de osteítis en vértebras

afectadas, con sindesmofitos atípicos, fusión vertebral y cambios inflamatorios similares a la espondilitis anquilosante (2). El uso gammagrafía ósea evalúa la extensión de las lesiones óseas, con captación típicamente en la región esternal (3). Requiere un enfoque multidisciplinario. Los tratamientos médicos aceptados son los AINEs, corticoides, metrotrexato y antiTNIalfa pautados por Reumatología (4).
Puede precisar control por Traumatología debido al riesgo de progresión hacia deformidades estructurales, dolor crónico y limitación funcional.

BIBLIOGRAFÍA

1. Mateo L, Sanint J, Rodríguez Muguruza S, Martínez Morillo M, Pérez Andrés R, Domenech Puigcerver S. SAPHO syndrome presenting as an osteolytic lesion of the neck. Reumatol Clin. 2017; 13(1): 44-7.
2. Cotten A, Boutry N, Demondion X, Chastanet P, Flipo RM. [SAPHO syndrome and aseptic osteitis]. Ann Radiol (Paris). 1997; 40(3): 189-96.
3. Abadín López F, Revuelta Evrard E. Síndrome SAPHO: a propósito de un paciente con dolor osteomuscular torácico anterior y pustulosis palmoplantar, tratado exitosamente con golimumab. Med Fam SEMERGEN. 1 de mayo de 2017; 43(4): 344-6.
4. Demirci Yildirim T, Sari ? SAPHO syndrome: current clinical, diagnostic and treatment approaches. Rheumatol Int. noviembre de 2024; 44(11): 2301-13.

Fig. 1

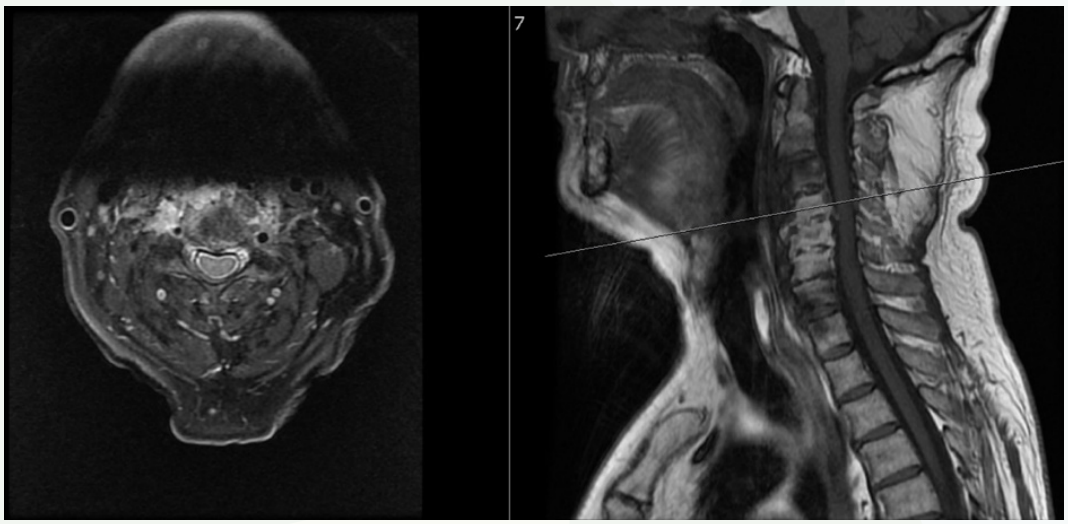

Fig. 2

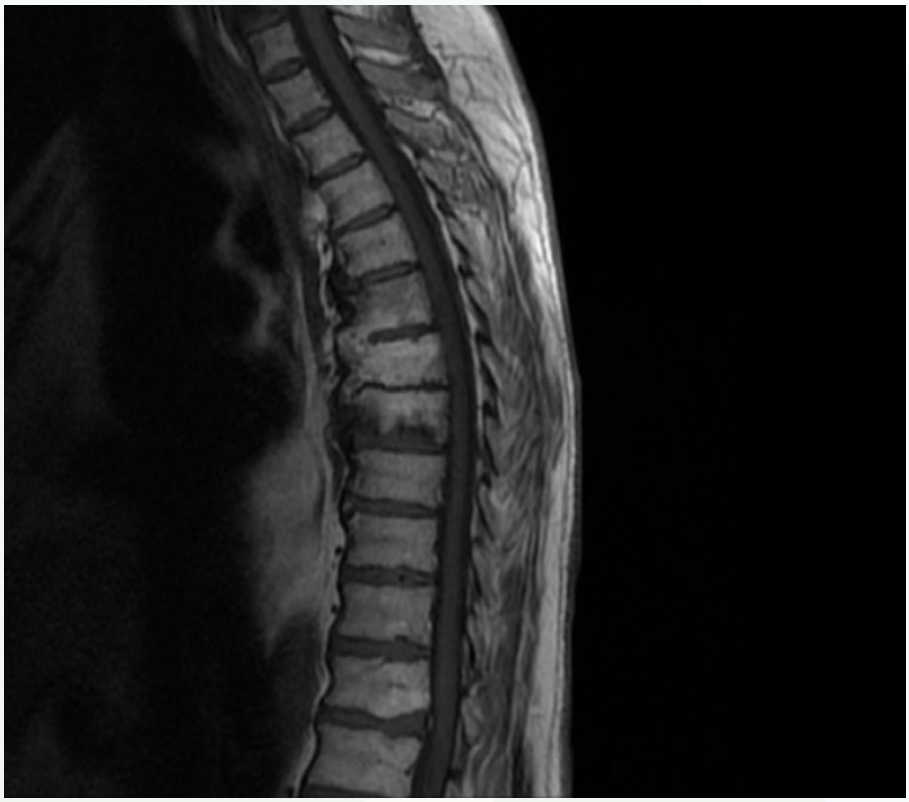

Fig. 3

Fig. 4

17 Ver para creer. La importancia de las pruebas complementarias ante un traumatismo de alta energía

Autores

Guerrero Álvarez, María de Gracia
Hinarejos Gilabert, Irene
Navas Moral, Raquel
Pedrosa Tortosa, Javier

Centro de trabajo

Complejo Hospitalario Universitario de Albacete, Albacete. España

ANAMNESIS

Varón, 25 años. Traído a urgencias tras precipitación desde décimo piso por intento autolítico. Antecedentes: obesidad, consumo de cannabis, trastorno depresivo y trastorno psicótico por uso de sustancias. A su llegada, hemodinámicamente estable, GSC 13.

EXAMEN FÍSICO

- MMSS: sin hallazgos.
- MMII: No deformidades. Abrasiones en ambos talones. Fuerza 0/5 global y arreflexia en ambos MMII, anestesia nivel T9-T10, reflejo bulbocavernoso abolido. ASIA A.

PRUEBAS COMPLEMENTARIAS

Según protocolo, se realizó TC de cuerpo completo. Reveló una fractura de rama iliopubiana izquierda. Se evidenciaron múltiples fracturas costales izquierdas con hemoneumotórax asociado, laceraciones hepática, esplénica y renal bilateral. Raquis, sin hallazgos.
En RM, alteración de señal medular hiperintensa en T2 y STIR a nivel de cuerpo vertebral de T9. Hallazgos compatibles con mielopatía contusiva.

DIAGNÓSTICO

SCIWORA.

TRATAMIENTO

Permaneció 20 días bajo monitorización y hasta estabilidad clínica en reanimación. Después, pasó a planta de traumatología, donde recibió fisioterapia diaria hasta completar 53 días de ingreso. Para intensificar el tratamiento rehabilitador, se derivó a un centro especializado en tratamiento integral de lesionados medulares. Alta tras 7 meses.

EVOLUCIÓN

Al segundo día de ingreso, presentó reflejo bulbocavernoso, sin control de esfínteres (ASIA B). Entre los días 8 y 20, presentó una mejoría sensitiva bilateral, aunque con fuerza 0/5 global y clonus bilateral. Entre los días 30-40, comenzó una ganancia de fuerza progresiva de distal a proximal para MII, 0/5 MID. Inició control de esfínteres el día 36. Hacia el día 49 empezó la ganancia de fuerza en MID, con persistencia de clonus bilaterales.
Al alta del centro rehabilitador presentó una fuerza MII 5/5 global; MID 5/5 global, salvo 4/5 psoas y tríceps sural, tibial anterior 1/5; sensibilidad conservada bilateral; reflejo rotuliano +++, aquíleo -, cutáneo plantar extensor; control de esfínteres. Síndrome espástico grado II en MII y III en MID de Ashworth modificada que precisaba de ayudas técnicas a la deambulación e infiltraciones de toxina botulínica.

DISCUSIÓN

SCIWORA son las siglas de lesión medular sin anomalías radiológicas, que implica la ausencia de lesiones en radiografías y TC, existiendo hallazgos en RM en 2/3 de los casos. Es una lesión axonal y/o vascular, frecuentemente asociada a traumatismos, mayor incidencia en niños y a nivel cervical. Es importante la sospecha precoz para un diagnóstico temprano mediante RM. Adquiere relevancia el tratamiento rehabilitador, con un uso controvertido de metilprednisolona de inicio. El tratamiento quirúrgico queda reservado para inestabilidad o compresión medular. Recuperación completa en un 23% de casos.

BIBLIOGRAFÍA

1. Laura B, Valentina D, Marco L, Davide C, Francesca C, Gianfranco C. Adult Spinal Cord Injury Without Radiographic Abnormality (SCIWORA). Two case reports and a narrative review. Acta Biomed. 2018; 89(4): 593-8.
2. Boese CK, Lechler P. Spinal cord injury without radiologic abnormalities in adults: a systematic review. J Trauma Acute Care Surg. 2013; 75(2): 320-30.
3. Boese CK, Oppermann J, Siewe J, Eysel P, Scheyerer MJ, Lechler P. Spinal cord injury without radiologic abnormality in children: a systematic review and meta-analysis. J Trauma Acute Care Surg. 2015; 78(4): 874-82.
4. Atesok K, Tanaka N, O'Brien A, Robinson Y, Pang D, Deinlein D, et al. Posttraumatic Spinal Cord Injury without Radiographic Abnormality. Adv Orthop. 2018; 2018: 7060654.
5. Lambrechts MJ, Issa TZ, Hilibrand AS. Updates in the Early Management of Acute Spinal Cord Injury. JAAOS-Journal of the American Academy of Orthopaedic Surgeons. 2023; 31(17): e619.
6. Romero-Muñoz LM, Peral-Alarma M, Barriga-Martín A. SCIWORA in children. A rare clinical entity: Ambispective study. Revista Española de Cirugía Ortopédica y Traumatología. 2024; 68(2): T151-8.
7. Kalanjiyam GP, Kanna RM, Rajasekaran S. Pediatric spinal injuries- current concepts. J Clin Orthop Trauma. 2023; 38: 102122.
8. Brauge D, Plas B, Vinchon M, Charni S, Di Rocco F, Sacko O, et al. Multicenter study of 37 pediatric patients with SCIWORA or other spinal cord injury without associated bone lesion. Orthopaedics & Traumatology: Surgery & Research. 2020; 106(1): 167-71.

Fig. 1

Fig. 2

Fig. 3

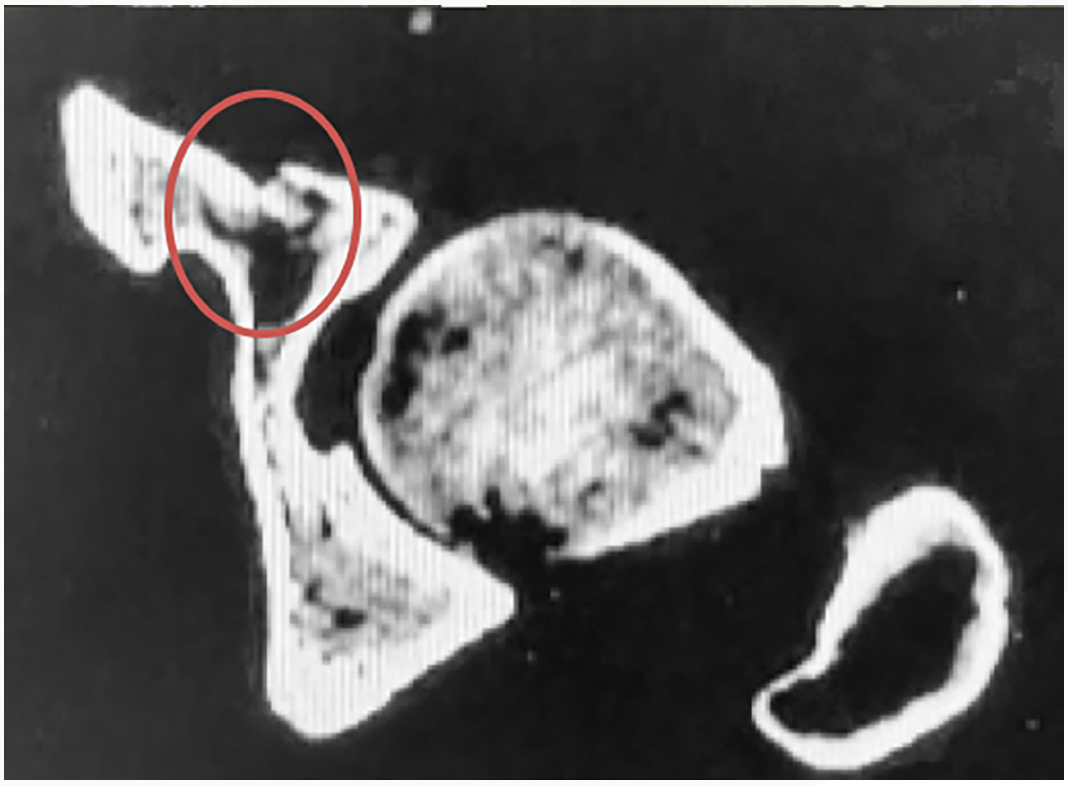

Fig. 4

18 Mielopatía compresiva secundaria a quiste óseo aneurismático en T8

Autores

Marín Luján, Miguel Ángel
Sánchez Bosque, Miguel Ángel
Cañadas Cachinero, Francisco Javier
Castellano Curado, Jesús

Centro de trabajo

Hospital Universitario Reina Sofía, Córdoba. España

ANAMNESIS

Mujer de 16 años con parestesias bilaterales en miembros inferiores y dorsalgia de 2 meses de evolución. Sin fiebre, infección o traumatismo reciente.

EXAMEN FÍSICO

Paraparesia en miembro inferior derecho con hiperreflexia y nivel D8. Alteración de la marcha con arrastre de pierna derecha.

PRUEBAS COMPLEMENTARIAS

RMN: Proceso expansivo centrado en pedículo de T8, multilocular con niveles líquido-líquido en su interior. Se expande lateralmente destruyendo espinosa, transversa y articulación costo vertebral de T8. Muestra también una extensión hacia el canal medular comprimiéndola anterolateralmente.
TAC: Tumoración expansiva, que afecta a cuerpo vertebral, pedículo y elementos posteriores de T8 con masa de partes blandas que se introduce en el canal medular.

DIAGNÓSTICO

Quiste óseo aneurismático en T8.

TRATAMIENTO

Tres días antes de la cirugía se realiza arteriografía espinal y embolización de ramas intercostales de T8 a T10. Bajo control de potenciales evocados somatosensoriales, el abordaje quirúrgico se realizó mediante una vía posterior con los siguientes pasos:

- Costotransversectomía derecha de T8 y resección de lesión pseudotumoral adyacente.
- Descompresión medular.
- Intrumentación pedicular Expedium de T6-T10 con conector SFX.
- Artrodesis con injerto de banco sobre corperectomía.

EVOLUCIÓN

La paciente fue dada de alta en el 5º postoperatorio con mejoría clara de las parestesias y la pérdida de fuerza. Actualmente, la paciente tiene 22 años (6 años de la cirugía) y está recibiendo seguimiento anual en consulta sin signos de recidiva radiológicos o clínicos.

DISCUSIÓN

El quiste óseo aneurismático se considera un tumor óseo benigno localmente agresivo (1). Es una lesión muy vascularizada formada por cavidades de contenido hemático, separadas por tabiques de tejido conjuntivo y rodeada de una capa de hueso cortical con capacidad de expandirse (2). Dentro de la columna, la región torácica se ve comprometida entre el 25-50% de los casos, afectando principalmente los pedículos y la apófisis espinosa,

provocando un efecto de masa paravertebral (3). El diagnóstico se puede realizar mediante estudios de imagen (TAC o RMN) pero debido a que se puede confundir con el tumor de células gigantes se sugiere realizar una biopsia para tener el diagnóstico definitivo. El tratamiento puede iniciarse con embolización y curetaje de la lesión con uso de adyuvantes (fresado de alta velocidad, cemento, fenol) que disminuyen la tasa de recurrencia local (4, 5). Cuando existe un compromiso neurológico, el tratamiento debe ser la descompresión, resección completa y colocación de injerto, así como la instrumentación para mantener la alineación y estabilidad de la columna (6, 7).

BIBLIOGRAFÍA

1. Ariyaratne S, Jenko N, Iyengar KP, James S, Mehta J, Botchu R. Primary Benign Neoplasms of the Spine. Diagnostics (Basel) [Internet]. 1 de junio de 2023 [citado 23 de noviembre de 2024]; 13(12). Disponible en: https://pubmed.ncbi.nlm.nih.gov/37370901/.
2. Boriani S, De Iure F, Campanacci L, Gasbarrini A, Bandiera S, Biagini R, et al. Aneurysmal bone cyst of the mobile spine: report on 41 cases. Spine (Phila Pa 1976) [Internet]. 1 de enero de 2001 [citado 23 de noviembre de 2024]; 26(1): 27-35. Disponible en: https://pubmed.ncbi.nlm.nih.gov/11148642/.
3. Palmisciano P, Hunter M, Lokesh N, Bin Alamer O, Scalia G, Giammalva GR, et al. Aneurysmal bone cyst of the spine in adult patients: A systematic review and comparison of primary vs secondary lesions. J Clin Neurosci [Internet]. 1 de junio de 2022 [citado 23 de noviembre de 2024]; 100: 15-22. Disponible en: https://pubmed.ncbi.nlm.nih.gov/35367732/.
4. Deventer N, Deventer N, Gosheger G, de Vaal M, Vogt B, Budny T. Current strategies for the treatment of solitary and aneurysmal bone cysts: A review of the literature. J Bone Oncol [Internet]. 1 de octubre de 2021 [citado 23 de noviembre de 2024]; 30. Disponible en: https://pubmed.ncbi.nlm.nih.gov/34367902/.
5. Giantini-Larsen AM, Chakravarthy VB, Barzilai O, Newman WC, Wexler L, Bilsky MH. The role of neoadjuvant denosumab in the treatment of aneurysmal bone cysts: a case series and review of the literature. J Neurosurg Pediatr [Internet]. 1 de diciembre de 2022 [citado 23 de noviembre de 2024]; 30(6): 547-54. Disponible en: https://pubmed.ncbi.nlm.nih.gov/36282899/.
6. Mesfin A, McCarthy EF, Kebaish KM. Surgical Treatment of Aneurysmal Bone Cysts of the Spine. Iowa Orthop J [Internet]. 2012 [citado 23 de noviembre de 2024]; 32: 40. Disponible en: https://pmc.ncbi.nlm.nih.gov/articles/PMC3565413/.
7. Hua W, Guo T, Li X, Wu Q, Yang C. Total en bloc spondylectomy of thoracic giant cell tumor with secondary aneurysmal bone cyst: case reports and review of literature. Int J Neurosci [Internet]. 2023 [citado 23 de noviembre de 2024]; 133(12): 1309-14.

Fig. 1

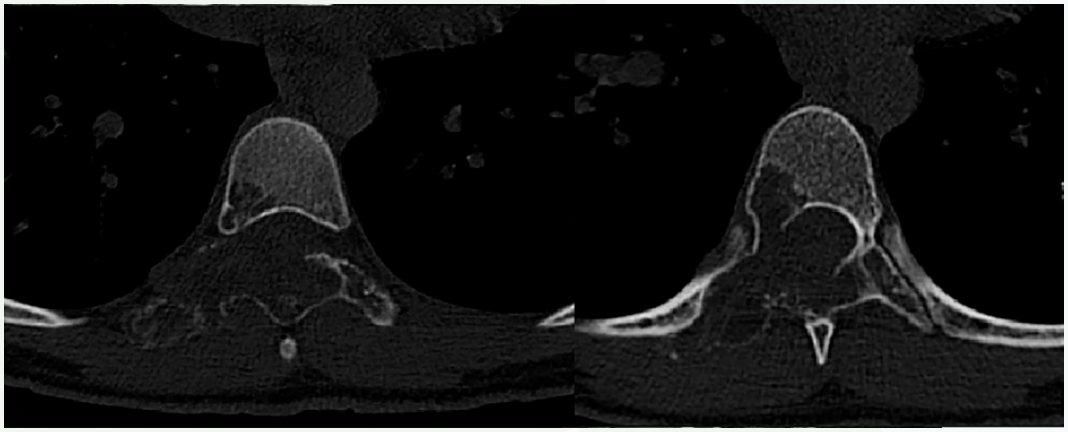

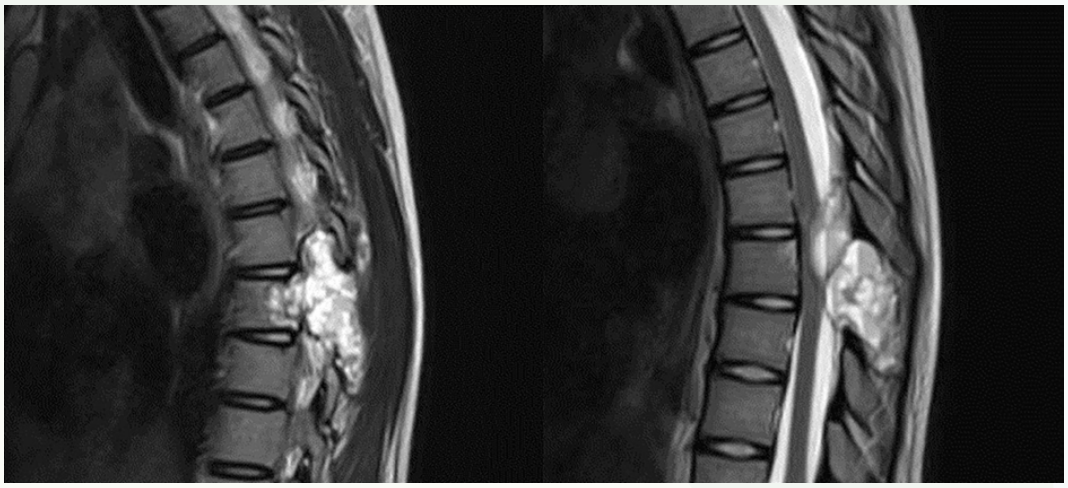

Fig. 2

Fig. 3

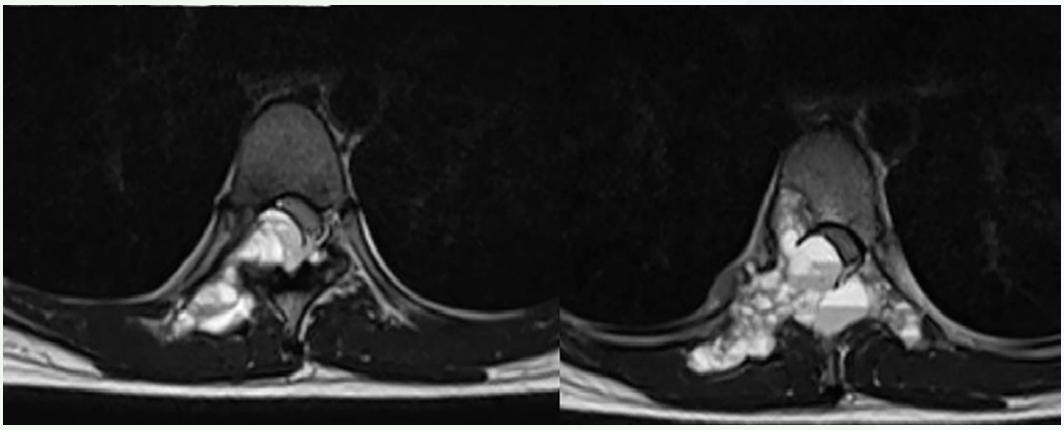

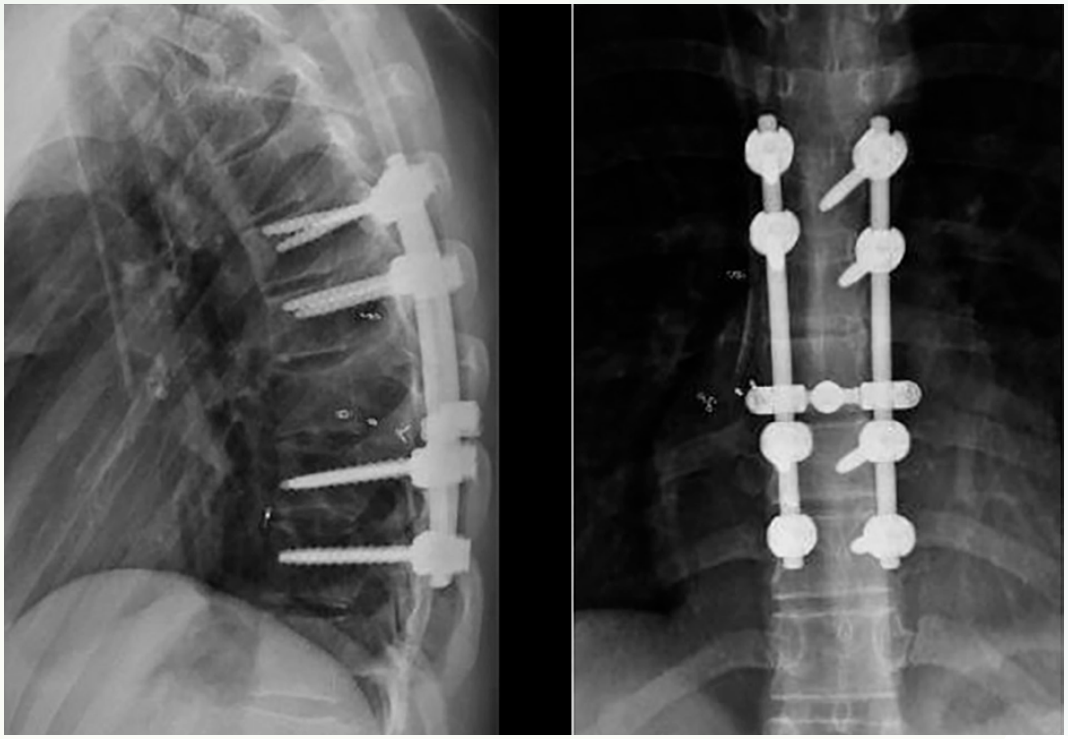

Fig. 4

19

Síndrome de Brown Sequard: una complicación aguda en un paciente con mielopatía

Autores

Fuentes Caparrós, Simón
Rodríguez Martínez, Guillermo
Torres Espinosa, Sandra Milena

Centro de trabajo

Hospital Universitario Reina Sofía, Córdoba. España

ANAMNESIS

Varón 46 años con antecedente de estenosis cervical severa C3-C4, en lista de espera quirúrgica, acude a urgencias por dolor central cervical y hemiparesia derecha de un día de evolución, refiere una semana empeoramiento de cervicalgia con parestesias a nivel de antebrazo derecho.

EXAMEN FÍSICO

No ptosis palpebral, asimetría de pliegues faciales, disartria o anisocoria.
MMSS: Antebrazos presenta una disminución de fuerza en flexoextensión de codo y muñeca derechos 3/5. Sensibilidad táctil y dolorosa conservada igual en ambos antebrazos. Plejia de mano y dedos derechos. Hoffmann negativo.
MMII: presenta disminución de fuerza en MII 4/5 y MID 3/5.
Puede ponerse de pie y caminar, aunque con mucha dificultad.
No pérdida del control de esfínteres.
Escala JOA: 12 puntos / Nurrick: grado 4 / Ranawat: IIIB.

PRUEBAS COMPLEMENTARIAS

RM cervical: cambios degenerativos discovertebrales en los niveles C2-C6, destacando por imagen una estenosis severa de canal en C3-C4 con componente focal paracentral derecho, apreciando compresión del cordón medular, el cual muestra alteración de la intensidad de señal en relación con mielomalacia.

DIAGNÓSTICO

Síndrome de Brown Sequard en paciente con mielopatía aguda por hernia cervical.

TRATAMIENTO

Se realiza tratamiento quirúrgico urgente mediante abordaje anterior cervical con discectomía amplia C3-C4 con liberación de ligamento y visualización craneal y caudal de dura. Caja intersomática.
Discectomía con liberación de ligamento del segmento C4-C5. Caja intersomática. Colocación de placa 38 mm.

EVOLUCIÓN

Durante el postoperatorio el paciente evoluciona satisfactoriamente con recuperación clínica a nivel motor en extremidades, persisten leves parestesias pero mejor que al ingreso. En consulta externa se aprecia una adecuada recuperación sin alteraciones de la marcha. Revisión a dos meses de la intervención reflejos en MSI presentes, MSD solo el estilorradial. A los 6 meses de revisión se observa ausencia de reflejo bicipital derecho, sensibilidad vibratoria conservada. JOA: 17 puntos / Nurrick: grado 0 / Ranawat I.

DISCUSIÓN

El SBS afecta la mitad lateral de la médula espinal; compromete unilateralmente las estructuras o funciones del segmento dorsal, el tracto corticoespinal y el tracto espinotalámico, lo que resulta en debilidad muscular, pérdida del tacto fino, sensibilidad profunda vibratoria y propioceptiva ipsilateral a la lesión. Este caso es una complicación aguda que se presenta como un déficit motor secundario a una hernia cervical en un paciente en lista de espera quirúrgica que evoluciona desfavorablemente y requiere una intervención urgente de dos segmentos cervicales con un resultado postoperatorio satisfactorio recuperando funciones motoras y sensitivas.

BIBLIOGRAFÍA

1. Choi SH, Kang CN. Degenerative Cervical Myelopathy: Pathophysiology and Current Treatment Strategies. Asian Spine Journal. 2020 Oct 31; 14(5): 710-20.
2. Zeng Y, Ren H, Wan J, Lu J, Zhong F, Deng S. Cervical disc herniation causing Brown-Sequard syndrome. Medicine [Internet]. 2018 Sep; 97(37): e12377. Available from: https://www.ncbi.nlm.nih.gov/pmc/articles/PMC6156073/pdf/medi-97-e12377. pdf.
3. Moore DW. Cervical Myelopathy-Spine-Orthobullets [Internet]. Orthobullets.com. 2023. Available from: https://www.orthobullets.com/spine/2031/cervical-myelopathy?section=bullets.
4. Acosta HF, Rios DMT de los. Síndrome de Brown-Séquard por hernia discal cervical. Revista Cubana de Medicina Militar [Internet]. 2022 Jun 25; 51(3): 02201791. Available from: https://revmedmilitar. sld.cu/index.php/mil/article/view/1791/1353.
5. Malhotra AK, Shakil H, Harrington EM, Fehlings MG, Wilson JR, Witiw CD. Early surgery compared to nonoperative management for mild degenerative cervical myelopathy: a cost-utility analysis. The Spine Journal. 2024 Jan; 24(1): 21-31.
6. Shams S, Arain A. Brown Sequard Syndrome [Internet]. PubMed. Treasure Island (FL): StatPearls Publishing; 2020. Available from: https://www.ncbi.nlm.nih.gov/books/NBK538135/.

Fig. 1

Fig. 2

Fig. 3

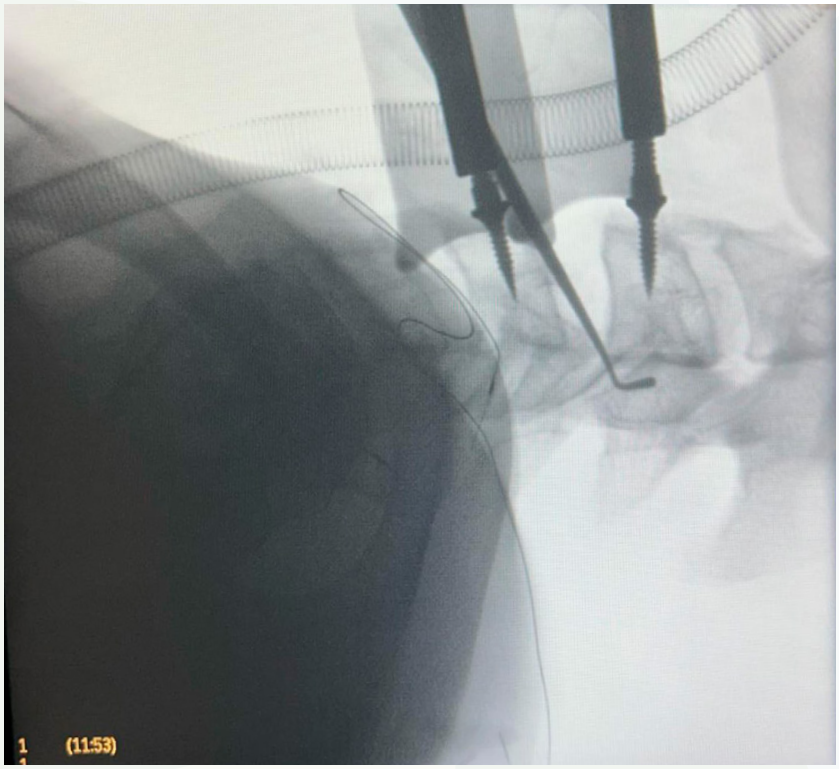

Fig. 4

20 La edad intermedia en la escoliosis: Tweener

Autores

Sánchez Márquez, José Miguel
Palacios Díaz, Luis
Lumbreras Castro, Pilar
Delgado Dabbah, Inés

Centro de trabajo

Hospital Universitario La Paz, Madrid. España

ANAMNESIS

Niña de 10+11 años premenarquial con escoliosis idiopática.

EXAMEN FÍSICO

Deformidad grave con asimetría de flancos y hombro derecho más alto.

PRUEBAS COMPLEMENTARIAS

En las telerradiografías se aprecia una curva torácica mayor derecha (T5-T11) de 90º, con ápex en T8, que corrige hasta 85º con el test de tracción y una curva lumbar de 55º con criterios de estructuralidad. Los cartílagos trirradiados aún están abiertos, Risser es 0 y Sanders 2 (Fig. 1).

DIAGNÓSTICO

Escoliosis idiopática de comienzo precoz Lenke 3CN.

TRATAMIENTO

Se realizó tracción con halo craneal durante 4 semanas, con corrección de la curva torácica hasta 65º y lumbar hasta 30º, por lo que se colocan unas barras de crecimiento, con anclaje cefálico mediante instrumentación T2-T4 y caudal en L2-L3. A pesar de la estructuralidad de la curva lumbar, se instrumentó hasta L3 por la buena corrección tras el periodo de tracción, con el objetivo de ahorrar niveles. Durante el seguimiento precisó dos retensados.

EVOLUCIÓN

A los dos años se observa una progresión de la curva lumbar distal a la instrumentación, con clínica asociada de dolor lumbar e incremento de la asimetría de flancos (Fig. 2). En este momento la paciente se aproximaba a la madurez esquelética: menaquia hace 9 meses, cierre de los cartílagos trirradiados y Risser 3. Por este motivo, se realizó una nueva cirugía para fusión definitiva desde T2 a L4, corrigiendo el remanente de la curva torácica y prolongando la instrumentación hacia distal para controlar la curva lumbar (Fig. 3).

DISCUSIÓN

El término anglosajón tweener se refiere un grupo heterogéneo de pacientes en los que pueden estar indicadas varias opciones de tratamiento por estar en una transición entre inmadurez y madurez. Son pacientes mayores para barras de crecimiento, pero jóvenes para fusión vertebral. Según un consenso de expertos publicado recientemente, la definición de tweener incluye mujeres con cartílagos trirradiados abiertos, premenarquiales, edad cronológica 8-10 años, Sanders 2-3 y edad ósea entre 8+10 y 10+10. Sin embargo, no

existe consenso ni evidencia sobre cuál de los dos polos de tratamiento es el mejor para estos pacientes.

En nuestra paciente se decidió inicialmente una técnica sin fusión que precisó dos reintervenciones para retensado de las barras y una tercera para realizar la fusión definitiva. En contraste, si de inicio se hubiera realizado una técnica con fusión, se habría frenado el crecimiento remanente y existe riesgo de desarrollo de un crankshaft de difícil manejo.

BIBLIOGRAFÍA

1. Quan T, Matsumoto H, et al; Pediatric Spine Study Group. Definition of Tweener: Consensus Among Experts in Treating Early-onset Scoliosis. J Pediatr Orthop. 2023; 43(3): 215-222.
2. Ashebo L, Anari JB, Cahill PJ. Update on the Diagnosis and Management of Early-onset Scoliosis. Curr Rev Musculoskelet Med. 2023; 16(10): 447-456.
3. Hyun SJ, Lenke LG, Kim Y, Bridwell KH, Cerpa M, Blanke KM. Adolescent Idiopathic Scoliosis Treated by Posterior Spinal Segmental Instrumented Fusion: When Is Fusion to L3 Stable? J Korean Neurosurg Soc. 2021; 64(5): 776-783.
4. Yang M, Zhao Y, Yin X, Chen Z, Yang C, Li L, Li M. Prevalence, Risk Factors, and Characteristics of the "Adding-On" Phenomenon in Idiopathic Scoliosis After Correction Surgery: A Systematic Review and Meta-Analysis. Spine (Phila Pa 1976). 2018; 43(11): 780-790.
5. Seo SH, Hyun SJ, Lee JK, Cho YJ, Jo DJ, Park JH, Kim KJ; Korean Spinal Deformity Society. Selection of Optimal Lower Instrumented Vertebra for Adolescent Idiopathic Scoliosis Surgery. Neurospine. 2023; 20(3): 799-807.
6. Kim DH, Hyun SJ, Lee CH, Kim KJ. The Last Touched Vertebra on Supine Radiographs Can Be the Optimal Lower Instrumented Vertebra in Adolescent Idiopathic Scoliosis Patients. Neurospine. 2022; 19(1): 236-243.
7. La Maida GA, Gallazzi E, Ramella F, Ferraro M, Della Valle A, Cecconi D, Misaggi B. What Is the Role of Traction Test Radiographs in the Preoperative Planning of Adolescent Idiopathic Scoliosis? J Clin Med. 2023; 12(22): 6986.

Fig. 1

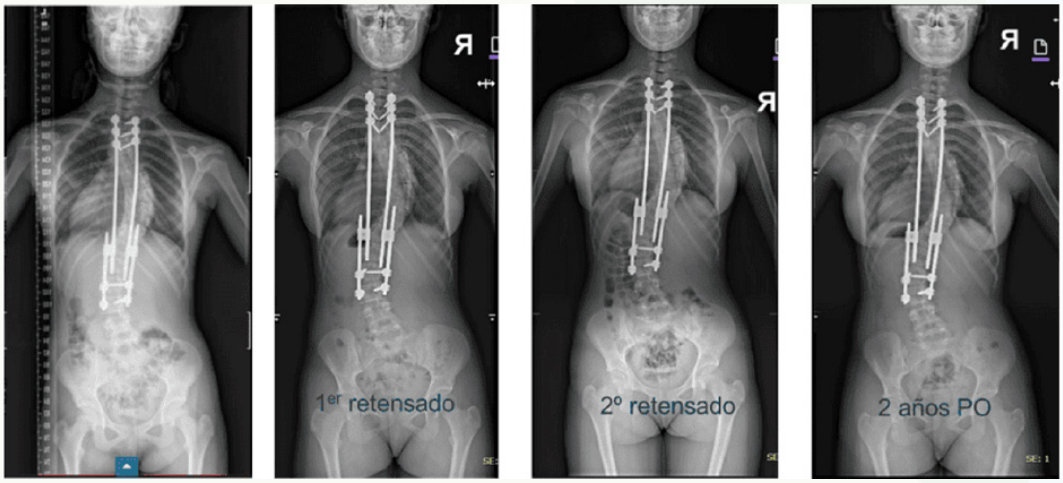

Fig. 2

Fig. 3

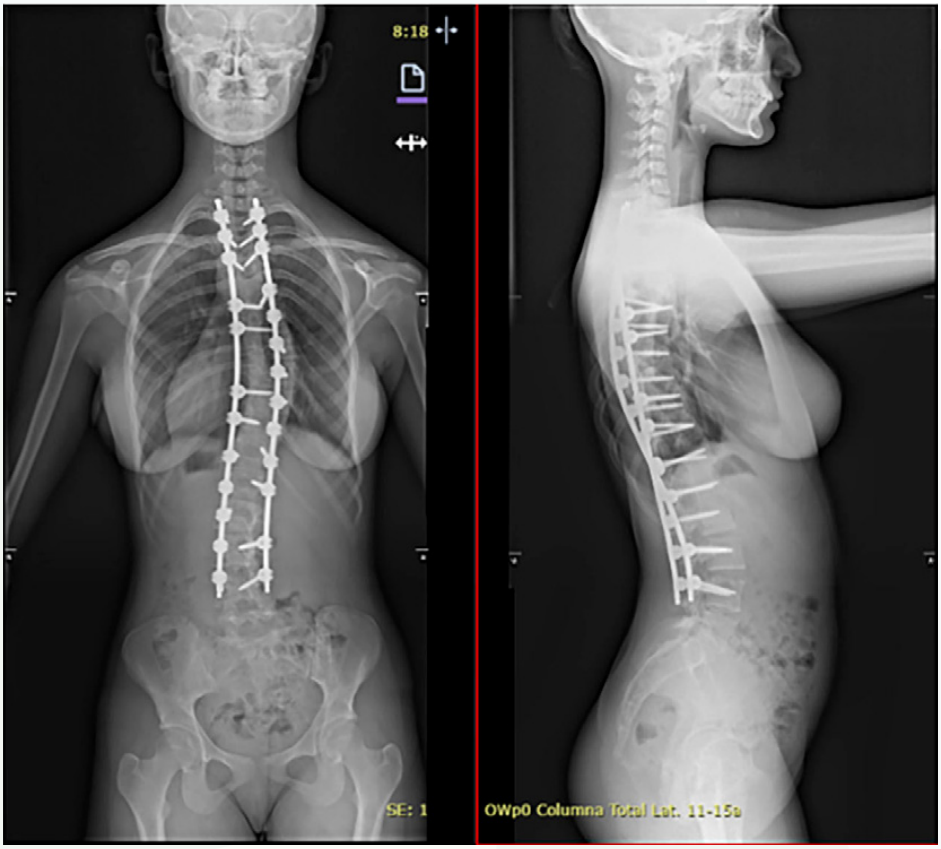

21 Deformidad cifoescoliótica... Quizás crecer sea mejor en la edad pediátrica

Autores

Álvarez Galovich, Luis
Sanado Fernández, Javier

Centro de trabajo

Hospital Universitario Fundación Jiménez Díaz, Madrid. España

ANAMNESIS

Paciente de 47 años que acude a la consulta por dolor dorsolumbar asociado a deformidad y alteraciones sensitivas en miembros inferiores.
AP: Intervenido con 16 años de deformidad pediátrica en otro centro, que requirió varias cirugías por complicaciones de la misma (doble vía).

EXAMEN FÍSICO

EF: Heridas en buen estado. Cifosis torácica rígida. Hiperreflexia MMII. Clonus.
PPCC: Telerradiografía: Cifosis rígida de 100º. RMN: Mielopatía a nivel T10-T11.

DIAGNÓSTICO

Deformidad cifoescoliótica con mielopatía asociada.

TRATAMIENTO

Se realiza cirugía de corrección de la deformidad mediante doble abordaje. 1er tiempo: Abordaje toracolumbar sobre segmento T10-T11, se realiza osteotomía circunferencial para flexibilizar la curva cifótica. 2º tiempo: abordaje posterior, se realiza instrumentación de T7-L4, osteotomía de Ponte en T10 y T11 y osteotomía de sustracción pedicular en L1. Tras un primer intento fallido de reducción que asoció alteraciones neurofisiológicas (alteración señal cordones posteriores y raíces sacras izquierdas), se ampliaron las osteotomías. Un segundo intento mostró una monitorización neurofisiológica y radiológica satisfactoria.

EVOLUCIÓN

Tras la cirugía, el paciente presenta un déficit de fuerza en la extensión de rodilla y dorsiflexión de tobillo (1/5 escala de Daniels). Se decide entonces realizar un TAC, donde se comprueba la adecuada posición de los tornillos implantados. Se realiza una RMN, en la que no se visualizan compresiones radiculares que podrían generar esa clínica. Un mes después de la cirugía, se realiza un EMG en la que se demuestra una denervación activa de los miotomas L3-L5 izquierdos. Posteriormente, el paciente ha ido mejorando hasta únicamente presentar algo de debilidad en la extensión de rodilla (3/5) y dorsiflexión tobillo (4/5).

DISCUSIÓN

La deformidad cifoescoliótica no es sólo una alteración morfológica de la columna, sino que todas las estructuras circundantes experimentan cambios para adaptarse a esta situación. En este caso, se trata de una cirugía en la que el paciente "creció" casi 15 cm, sumado a varias intervenciones previas, incluyendo una por vía anterior, generó una importante adherencia del psoas a los tejidos circundantes. Por ello, al reducir una deformidad tan grande y aumentar tanto la longitud de los tejidos, se pudo generar una lesión del ple-

xo lumbosacro izquierdo al aumentar la tensión sobre las raíces implicadas, generando así esta clínica al paciente. Este hecho genera la controversia entre si debemos ser muy agresivos con la corrección de la deformidad con los riesgos que eso puede conllevar o si debemos disminuir las expectativas del paciente para así realizar una cirugía más "segura".

BIBLIOGRAFÍA

1. Acaroglu E, European Spine Study Group. Decision-making in the treatment of adult spinal deformity. EFORT Open Reviews. mayo de 2016; 1(5): 167-76.
2. Auerbach JD, Lenke LG, Bridwell KH, Sehn JK, Milby AH, Bumpass D, et al. Major Complications and Comparison Between 3-Column Osteotomy Techniques in 105 Consecutive Spinal Deformity Procedures: Spine. junio de 2012; 37(14): 1198-210.
3. Iorio JA, Reid P, Kim HJ. Neurological complications in adult spinal deformity surgery. Curr Rev Musculoskelet Med. septiembre de 2016; 9(3): 290-8.
4. O?Shaughnessy BA, Kuklo TR, Hsieh PC, Yang BP, Koski TR, Ondra SL. Thoracic Pedicle Subtraction Osteotomy for Fixed Sagittal Spinal Deformity: Spine. diciembre de 2009; 34(26): 2893-9.
5. Kuhns CA, Bridwell KH, Lenke LG, Amor C, Lehman RA, Buchowski JM, et al. Thoracolumbar Deformity Arthrodesis Stopping at L5: Fate of the L5-S1 Disc, Minimum 5-Year Follow-up. Spine. noviembre de 2007; 32(24): 2771-6.

Fig. 1

Fig. 2

Fig. 3

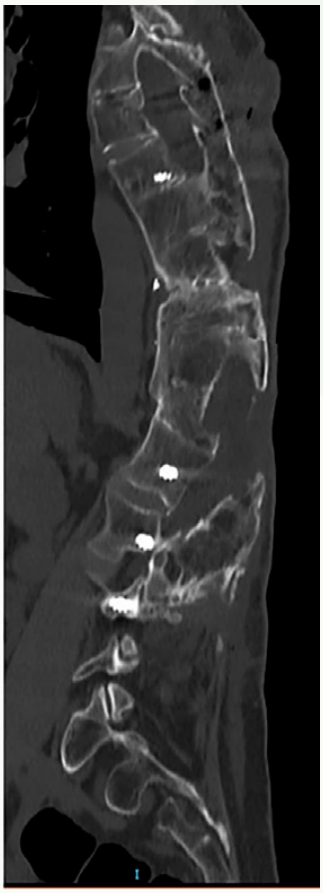

Fig. 4

22

Lesión medular traumática y politraumatismo secundario a intento autolítico

Autores

Piñera Parrilla, Ángel R.
Menéndez Menéndez, Fernando
Cabria Fernández, Julián

Centro de trabajo

Hospital Universitario de Cabueñes, Asturias. España

ANAMNESIS

Varón de 37 años con antecedentes de trastorno esquizoafectivo tipo bipolar, consumo de tóxicos y tres intentos autolíticos previos. El 22/09/2024 se precipita desde 10 metros motivado por un brote psicótico con alucinaciones auditivas imperativas. Es rescatado y trasladado en UVI móvil, consciente pero con abolición de sensibilidad desde T1 y sin movilidad en miembros inferiores.

EXAMEN FÍSICO

A la llegada: somnolencia, orientación parcial. Hipoventilación en hemitórax derecho y estabilidad hemodinámica inicial.
Exploración neurológica:

- Sensibilidad: conservada en C4-C5, abolida desde T1 hacia abajo.
- Fuerza muscular: miembros superiores normales (5/5), parálisis completa en inferiores (0/5).
- Reflejos: bulbocavernoso, rotulianos y aquíleos abolidos; reflejos normales en miembros superiores.
- Movilidad: conservada en miembros superiores; sin movimientos en inferiores.
- Exploración motora ASIA: nivel neurológico C5, grado ASIA A.

PRUEBAS COMPLEMENTARIAS

- TAC cervical: Fractura multifragmentaria de C7 con estenosis medular >60%, fractura del hemicuerpo de C6 con desplazamiento óseo hacia el conducto raquídeo y fractura de la apófisis espinosa de C5.
- TAC torácico: Neumotórax a tensión derecho y mínimo izquierdo, fracturas de 1ª costilla bilateral.
- PESS y PEM: Ausencia de respuestas sensitivas y motoras por debajo de C7.

DIAGNÓSTICO

- Lesión medular traumática ASIA A C5-C7.
- Politraumatismo: fracturas vertebrales cervicales, fractura de 1ª costilla bilateral y neumotórax a tensión.
- Shock medular.

TRATAMIENTO

En UCI, manejo inicial con estabilización hemodinámica, drenaje pleural derecho y corticoides. Cirugía en dos tiempos: abordaje posterior para fijación pedicular C4-T2 y reparación de duramadre; abordaje anterolateral para corpectomía de C7 y liberación medular. Traqueotomía precoz para manejo ventilatorio.

EVOLUCIÓN

Tras la cirugía, resolución del neumotórax y estabilización hemodinámica. Persistencia de paraplejia completa (ASIA A). Ingreso prolongado en UCI seguido de traslado a planta con planificación de rehabilitación en unidad especializada.

DISCUSIÓN

El caso destaca la complejidad del manejo multidisciplinario en politraumatismos asociados a lesiones medulares. La cirugía en doble vía fue crítica para estabilizar la columna y prevenir mayor daño neurológico. Sin embargo, la sección medular en niveles cervicales bajos condicionó un pronóstico neurológico irreversible. El tratamiento temprano de complicaciones respiratorias y la optimización nutricional fueron clave para la recuperación sistémica. Este caso ilustra la relevancia de la rehabilitación intensiva y el manejo integral, incluyendo el control de comorbilidades psiquiátricas.

BIBLIOGRAFÍA

1. Fehlings MG, et al. Surgical approaches to traumatic spinal cord injury. Spine J. 2020; 20(3): 395-405.
2. Aarabi B, et al. Predictors of outcome in cervical spine trauma. Neurosurgery. 2017; 80(2): 211-219.
3. Fehlings MG, et al. A Clinical Practice Guideline for the Management of Acute Spinal Cord Injury. Global Spine J. 2017; 7(3): 104-114.
4. Wilson JR, et al. Traumatic cervical spinal cord injury: Outcomes with early surgery. J Bone Joint Surg Am. 2012; 94(3): 227-234.
5. Furlan JC, et al. Spinal cord injury: Pathophysiology, treatment strategies, and prognosis. Neurosurg Focus. 2008; 25(5): E13.
6. Hachem LD, et al. Traumatic spinal cord injury: Pathophysiology and management. Bone Joint J. 2017; 99-B(4): 438-445.
7. Grassner L, et al. Rehabilitation strategies after spinal cord injury. World Neurosurg. 2016; 88: 621-630.

Fig. 1

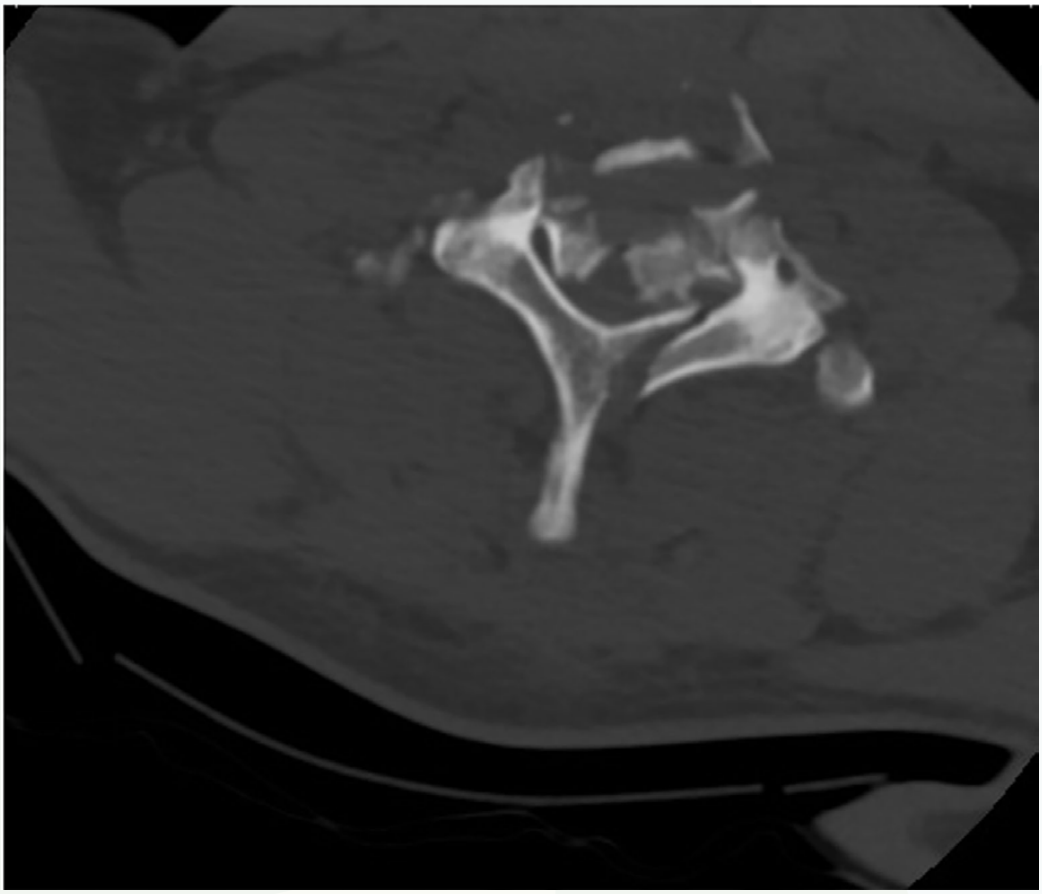

Fig. 2

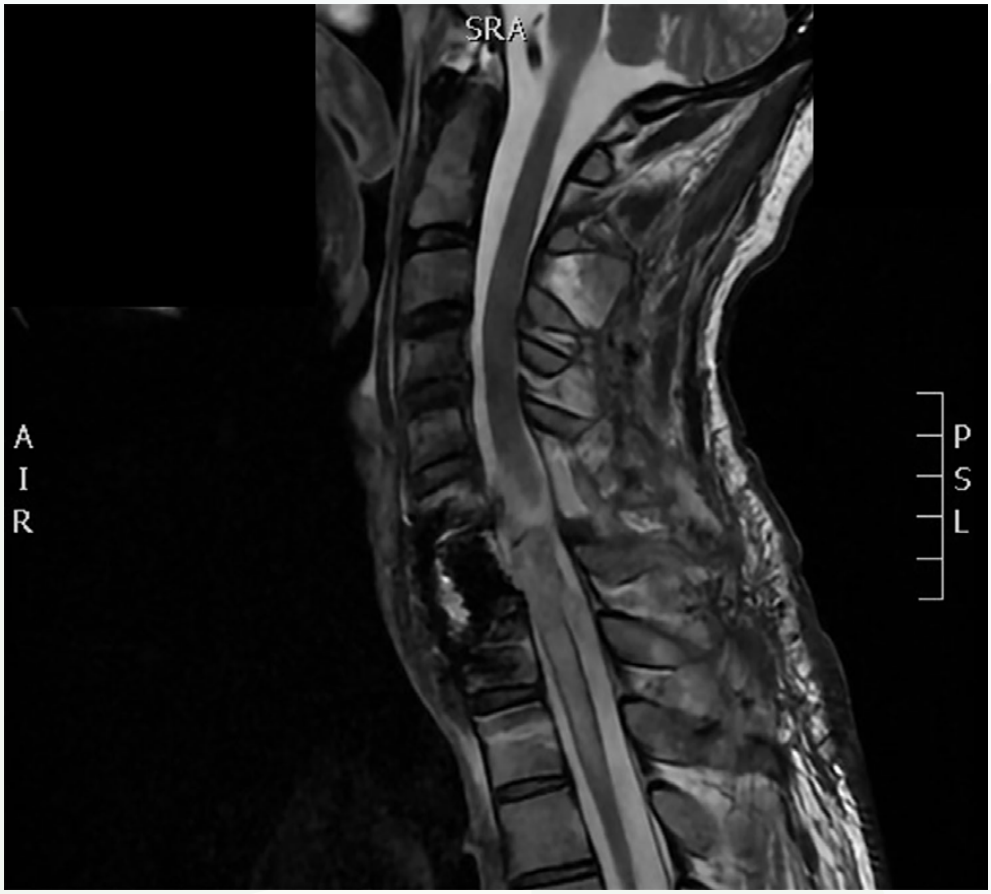

Fig. 3

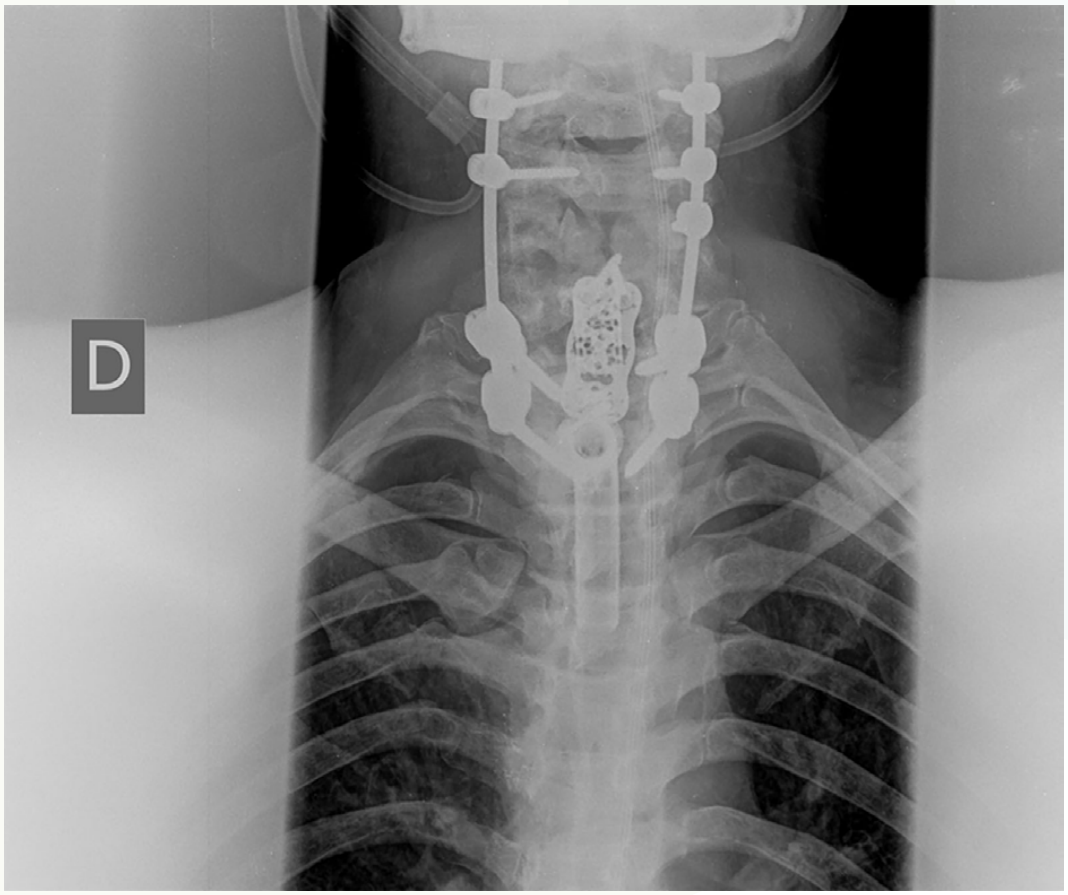

Fig. 4

23 Ciatalgia extradiscal en paciente culturista

Autores

Domenech Fernández, Julio
Hauke Altemir, María
Ramírez Oliveros, Natalia
Mayor de Juan, Carlos

Centro de trabajo

Clínica Universidad de Navarra, Navarra. España

ANAMNESIS

Varón de 31 años, culturista. Consulta por dolor lumbar bajo localizado en la nalga izquierda e irradiado a la cara posterior del miembro inferior izquierdo, llegando a la planta del pie. Sin antecedentes traumáticos, el dolor mejora con la actividad, empeora en sedestación y posición supina, y no despierta por la noche. Una RM lumbar no evidenció causa clara de los síntomas, por lo que se solicitó RM de pelvis ante sospecha de radiculopatía extradiscal.

EXPLORACIÓN FÍSICA

Paciente musculado. Marcha normal, espinopresión indolora, flexo-extensión lumbar sin limitación, Laségue y Bragard negativos, reflejos normales y balance muscular 5/5. Test de flexión-aducción-rotación interna de cadera y Freiberg reprodujeron el dolor.

PRUEBAS COMPLEMENTARIAS

- RNM Lumbar: Discopatía leve L5-S1 con pequeña protrusión paramediana izquierda y fisura del anillo fibrosos sin compromiso radicular (Fig. 1).
- RNM Pelvis: Hipertrofia muscular severa y marcada reducción de los desfiladeros ciáticos, con hipertrofia bilateral del músculo piriforme (Fig. 2).

DIAGNÓSTICO

Síndrome del músculo piramidal izquierdo por hipertrofia muscular.

TRATAMIENTO

Se indicó reposo de musculación en la zona pélvica y fisioterapia.

EVOLUCIÓN

Mejoría significativa de la clínica.

DISCUSIÓN

El síndrome del músculo piramidal (SP) es una neuropatía por compresión del nervio ciático, que puede ser causada por variaciones anatómicas, hipertrofia o miositis del músculo piramidal así como por traumatismos de repetición, espasmos musculares y microtraumatismos. Aunque la idea de hipertrofia del músculo piriforme se sugiere como causa, sorprendentemente no hemos encontrado en la literatura ningún caso asociado a hipertrofia muscular en culturistas, como el que corresponde a nuestro caso. El SP puede explicar hasta un 65% de los casos de ciatalgia crónica extradiscal. Su sospecha clínica surge cuando los hallazgos de RM lumbar no justifican los síntomas, como ocurrió en este paciente que presentaba hipertrofias musculares intencionadas por la práctica frecuente

de body-buiding. El diagnóstico se apoya en maniobras específicas de estiramiento de los músculos rotadores de la cadera y en pruebas de imagen como RM de pelvis.
El tratamiento es generalmente conservador, incluyendo fisioterapia, reposo, AINEs, calor/frío y, en ocasiones, infiltraciones que también ayudan al diagnóstico. Opciones como toxina botulínica o cirugía se reservan para casos refractarios. Este caso destaca la importancia del diagnóstico diferencial en ciatalgia no explicada por alteraciones lumbares, la sospecha en paciente con hipertrofia muscular intencionada y la efectividad de un enfoque no invasivo en el manejo del SP.

BIBLIOGRAFÍA

1. J. L. Ruiz-Arranza, I. Alfonso-Venzaláb y J. Villalón-Ogayarc. Síndrome del músculo piramidal. Diagnóstico y tratamiento. Presentación de 14 casos. Rev. esp. cir. ortop. traumatol. 2008; 52: 359-65. Doi: 10.1016/S1988-8856(08)70122-6.
2. Rossi P, Cardinali P, Serrao M, Parisi L, Bianco F, De Bac S. Magnetic resonance imaging findings in piriformis syndrome: a case report. Arch Phys Med Rehabil. 2001 Apr; 82(4): 519-21. Doi: 10.1053/apmr.2001.21971.
3. Hal David Martin, Manoj Reddy, Juan Gómez-Hoyos, Deep gluteal syndrome, Journal of Hip Preservation Surgery, Volume 2, Issue 2, July 2015, Pages 99-107, Doi: 10.1093/jhps/hnv029.
4. Pecina, H. I., Boric, I., Smoljanovic, T. et al. Surgical evaluation of magnetic resonance imaging findings in piriformis muscle syndrome. Skeletal Radiol 37, 1019-1023 (2008). Doi: 10.1007/s00256-008-0538-0.
5. Yüruk, D., Can, E., Genç Perdecioglu, G. R., Yildiz, G., & Akkaya, Ö. T. (2024). Prevalence of piriformis syndrome in sciatica patients: Predictability of specific tests and radiological findings for diagnosis. British journal of pain, 18(5), 418-424. Doi: 10.1177/20494637241254349.

Fig. 1

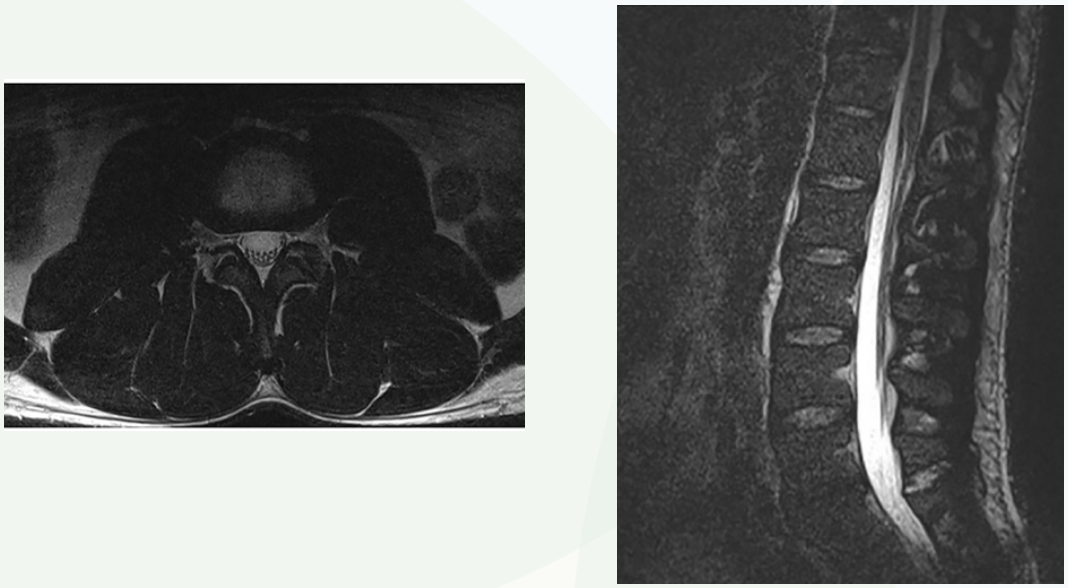

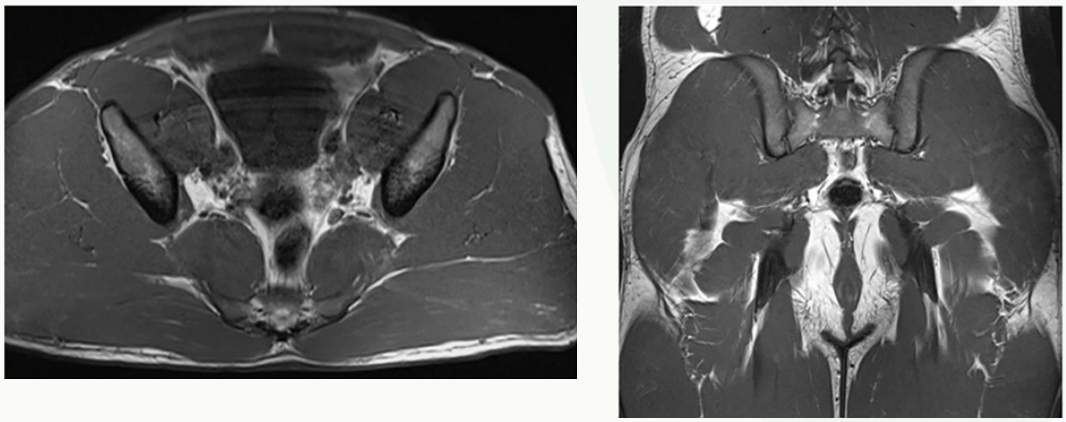

Fig. 2

24

Más allá del cuello: inestabilidad de nervio cubital como causa de dolor tras cirugía de hernia discal cervical

Autores

Llombart Blanco, Rafael
Amaya Díaz, Jesús
Hauke Altemir, María
Olías Ortiz, Laura

Centro de trabajo

Clínica Universidad de Navarra, Navarra. España

ANAMNESIS

Paciente de 43 años consulta por braquialgia izquierda. Refiere accidente laboral el 3/8/2023, tras un gesto notó inicialmente dolor cervical agudo de predominio izquierdo con posterior dolor difuso en brazo, antebrazo, hasta los dedos centrales de la mano. Fue intervenida quirúrgicamente realizando artroplastia cervical anterior C5-C6. Mejoró del dolor cervical, pero persistía con dolor y parestesias en antebrazo y dedos. Inicialmente fue remitida a unidad de dolor donde recibió tratamiento mediante bloqueos cervicales.

EXAMEN FÍSICO

No atrofias, no asimetrías en EESS.
Movilidad cervical indolora.
Spurling negativo.
Rango articular de codo conservado.
Balance muscular conservado 5/5 de forma global.
No déficit sensitivo.
Se palpa resalte doloroso en epitróclea de nervio cubital izquierdo.

PRUEBAS COMPLEMENTARIAS

- EMG: radiculopatía C6 izquierda.
- SPECT: no aporta resultados concluyentes.
- RMN cervical: cambios secundarios a artrodesis C5-C6 y discectomía en esa misma localización, sin complicaciones relacionadas con la cirugía ni recidiva herniaria.
- Ecografía músculo-esquelético codo izquierdo: signo del resalte del nervio cubital izquierdo.

DIAGNÓSTICO

Inestabilidad nervio cubital izquierdo.

TRATAMIENTO

Fue intervenida mediante transposición subcutánea del nervio cubital.

EVOLUCIÓN

Desaparición de los síntomas progresiva.

DISCUSIÓN

El diagnóstico diferencial del dolor braquial tras una cirugía de hernia discal cervical es un proceso que requiere una evaluación sistemática y detallada. Es fácil centrarse exclusivamente en la columna cervical como fuente del dolor, a veces “el árbol no nos deja ver

el bosque". Una exploración física minuciosa y una evaluación diagnóstica completa son esenciales para evitar errores diagnósticos y ofrecer un tratamiento adecuado al paciente. En primer lugar, deberemos descartar complicaciones relacionadas con el tratamiento realizado. El papel de la exploración física detallada es clave para descartar lesiones periféricas, que pueden confundirse con síntomas radiculares: síndrome del túnel carpiano, síndrome del túnel cubital, síndrome del pronador redondo, Parsonag-Turner. Pruebas complementarias específicas como la electromiografía pueden ser útiles para discriminar entre ambas condiciones. La coexistencia de estas patologías es rara, pero posible, lo que refuerza la necesidad de un diagnóstico diferencial riguroso.

BIBLIOGRAFÍA

1. Nyman E, Giöstad A, Abul-Kasim K, Dahlin LB. Patients having surgery for ulnar nerve compression at the elbow rarely have affection of the spinal nerve root at C8-Th1 levels. Front Surg. 2022 Dec 12; 9: 1049081. doi: 10.3389/fsurg.2022.1049081. PMID: 36578969; PMCID: PMC9790900.
2. Jajeh H, Lee A, Charls R, Coffin M, Sood A, Elgafy H. A clinical review of hand manifestations of cervical myelopathy, cervical radiculopathy, radial, ulnar, and median nerve neuropathies. J Spine Surg. 2024 Mar 20; 10(1): 120-134. doi: 10.21037/jss-23-39. Epub 2023 Dec 25. PMID: 38567008; PMCID: PMC10982913.
3. Kang KC, Lee HS, Lee JH. Cervical Radiculopathy Focus on Characteristics and Differential Diagnosis. Asian Spine J. 2020 Dec; 14(6): 921-930. doi: 10.31616/asj.2020.0647. Epub 2020 Dec 22. PMID: 33373515; PMCID: PMC7788378.
4. Stoker GE, Kim HJ, Riew KD. Differentiating c8-t1 radiculopathy from ulnar neuropathy: a survey of 24 spine surgeons. Global Spine J. 2014 Feb; 4(1): 1-6. doi: 10.1055/s-0033-1354254. Epub 2013 Aug 28. PMID: 24494175; PMCID: PMC3908974.
5. Honet JC, Ellenberg MR. What you always wanted to know about the history and physical examination of neck pain but were afraid to ask. Phys Med Rehabil Clin N Am. 2003; 14: 473-91. doi: 10.1016/s1047-9651(03)00039-1.

Fig. 1

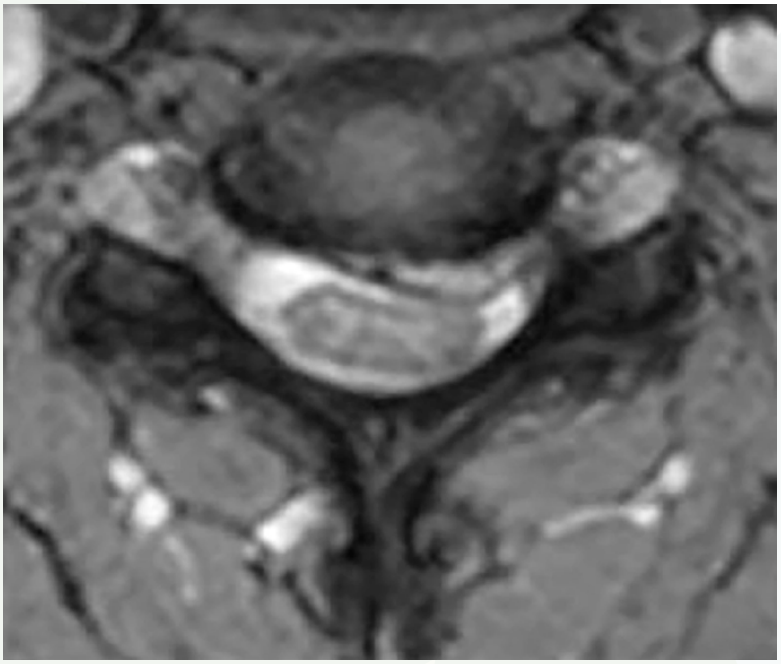

Fig. 2

Fig. 3

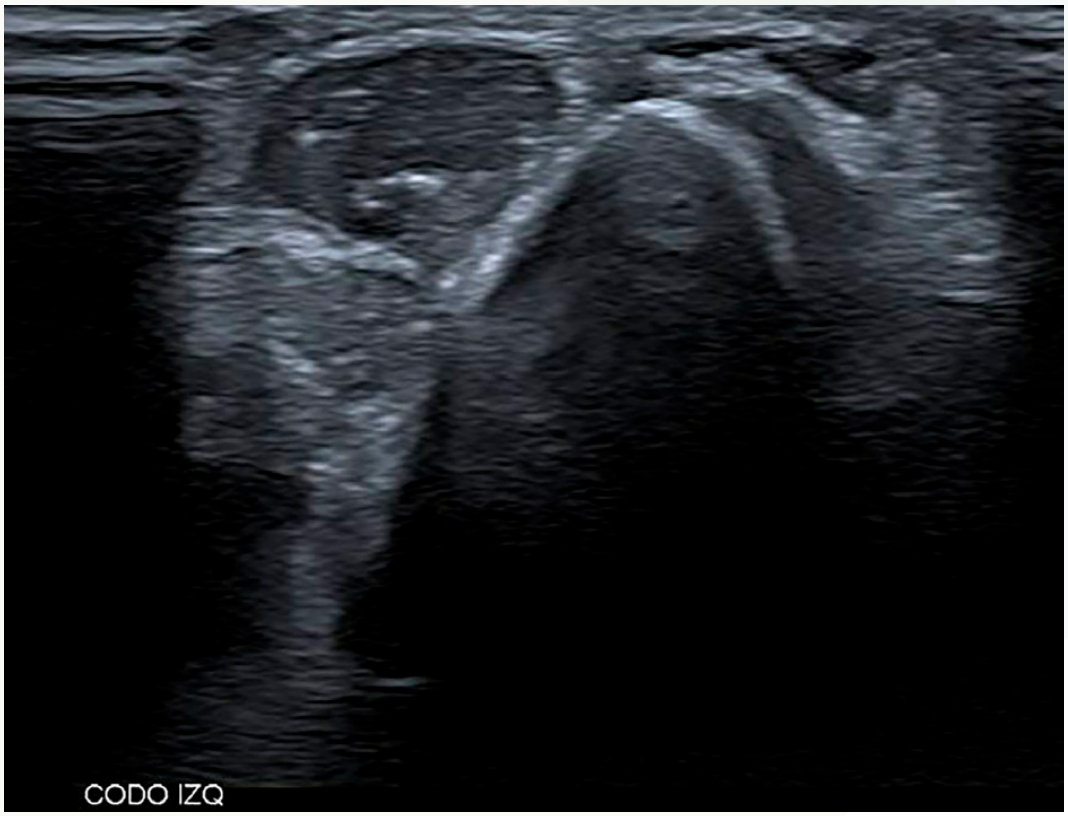

Fig. 4

25

Inestabilidad occipitocervical y mielopatía en paciente consumidor de cocaína y osteomielitis atlo-axoidea

Autores

Verdú López, Francisco[1]
Valverde Vázquez, María del Rocío[2]

Centros de trabajo

[1]Hospital Universitario Doctor Peset, Valencia. España
[2]Hospital Arnau de Vilanova, Valencia. España

ANAMNESIS

Paciente mujer de 38 años que ingresa en UCI con cuadro séptico de origen cutáneo (absceso glúteo y artritis pie derecho) por Staphylococcus aureus meticilin-sensible. Diagnosticada de síndrome de la línea media por consumo de cocaína y antecedentes psiquiátricos de trastorno límite de la personalidad y trastornos alimentarios. Presenta durante el ingreso insuficiencia respiratoria aguda y debilidad de los cuatro miembros.

EXAMEN FÍSICO

Dificultad para la valoración cognitiva y el examen físico de la paciente. Manifiesta dolor cervical con limitación para la deambulación y fuerza 2/5 en ambos miembros superiores y 3/5 en ambos miembros inferiores.

PRUEBAS COMPLEMENTARIAS

En el PET-TC solicitado para descartar endocarditis infecciosa se objetivan hallazgos compatibles con proceso infeccioso en cavum con extensión occipito-cervical.
En la RM y TC de columna cervical presenta un proceso infeccioso por osteomielitis y artritis séptica que se extiende desde la base del cráneo de predominio C1/C2 con signos de inestabilidad, luxación atloaxoidea y estenosis importante del conducto espinal con mielopatía. En localización prevertebral el componente flemonoso se extiende hasta C5.

DIAGNÓSTICO

Inestabilidad occipitocervical en paciente con osteomielitis predominio atlo-axoidea, estenosis de columna cervical y mielopatía.

TRATAMIENTO

Con la finalización del tratamiento antibiótico intravenoso y mejoría del componente flemonoso cervical y los marcadores inflamatorios se programa para cirugía. Reducción, estabilización y fijación con placa occipital, implantación de tornillos bilaterales en C2 y C3 y barras premoldeadas con colocación de injerto de cresta ilíaca posterior derecha para asegurar fusión.

EVOLUCIÓN

Tras la cirugía la paciente consigue deambulación con buena tolerancia con collarín cervical rígido y recuperación de la fuerza de los cuatro miembros de 5/5.
En la RM de columna cervical de control se visualiza mejoría radiológica importante de la compresión medular con conducto espinal cervical alto amplio y ausencia de estenosis y mielopatía.

DISCUSIÓN

El consumo crónico de cocaína puede causar lesiones destructivas de la línea media debilitando la estructura ósea y predisponiendo al desarrollo de infecciones osteomielíticas en la región craneocervical. En estos casos las técnicas de imagen son esenciales para evaluar el alcance del daño y guiar el manejo. Aunque ante una destrucción ósea avanzada que produce una inestabilidad occipitocervical es esencial la estabilización quirúrgica, el manejo inicial debe ser el control de la infección mediante tratamiento antibiótico dirigido.

BIBLIOGRAFÍA

1. Molteni M, Sabeine AM, Luciano K, Maccari A. Snorting the clivus away; an extreme case of cocaine-induced midline destructive lesión. 2016 MBJ Journals.
2. Brembilla C, Lanterna LA, Risso A, Bombana E, Gritti P, Trezzi R, Bonaldi G, Biroli F. Craniovertebral jounction instability as an extensión of cocaine-induced midline destructive lesions: case report. J. NeurosurgSpine. 2015. Aug; 24(2): 159-65.
3. Trimarchi M, Bertazzoni G, Bussi M. Cocaine induced midline destructive lesiones. 2014 Jun; Rhinology 52(2): 104-11.
4. Laurenzi, L., Natoli, S., Calamaro, A., Rispoli, G. C., & Arcuri, E. (1995). Tetraplegia and acute respiratory insufficiency from an ischemic cervical medulla lesion after cocaine use. A clinical case. Minerva anestesiologica, 61(9), 387-391.

Fig. 1

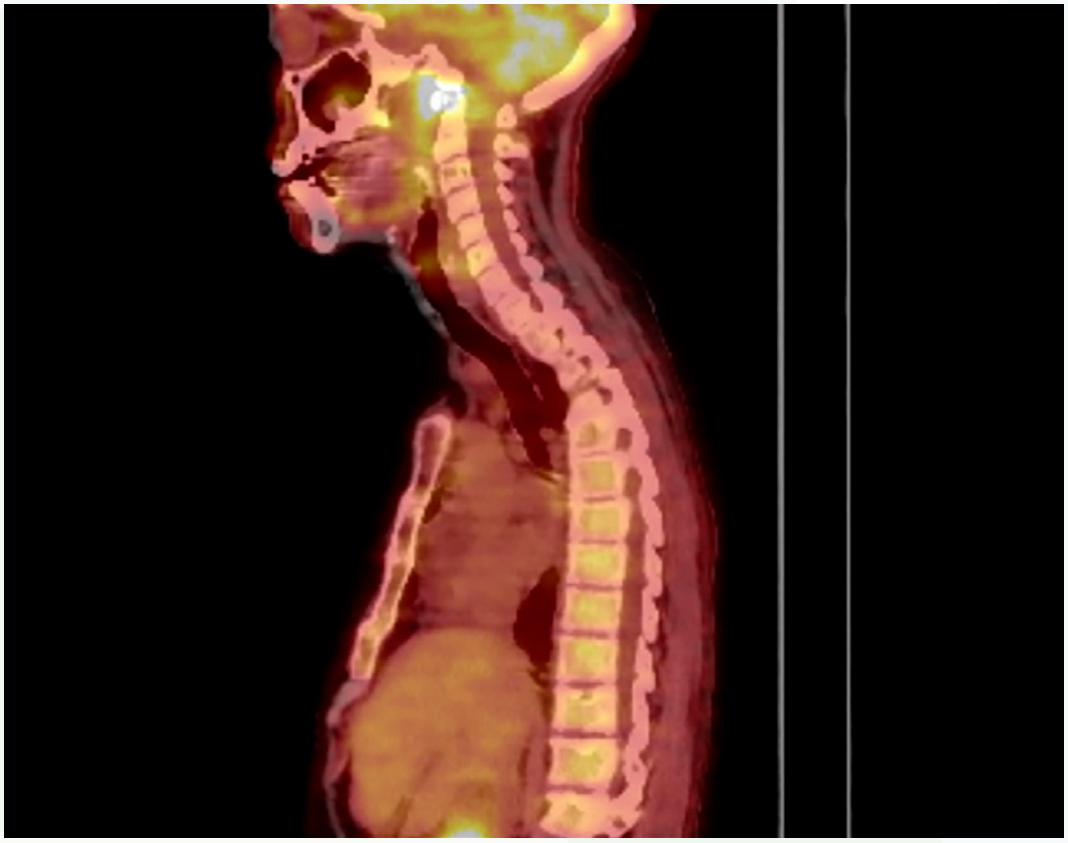

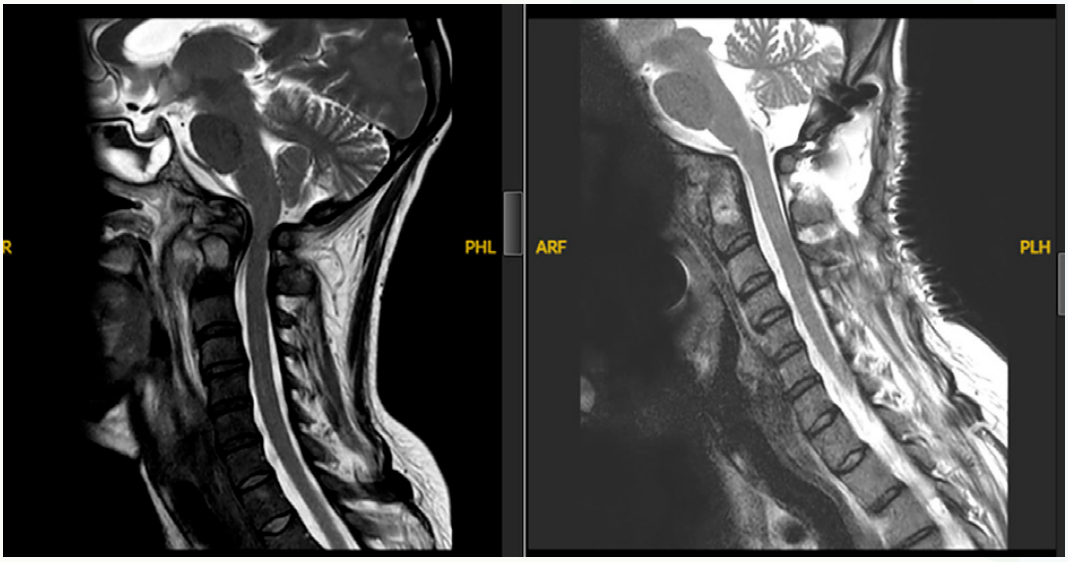

Fig. 2

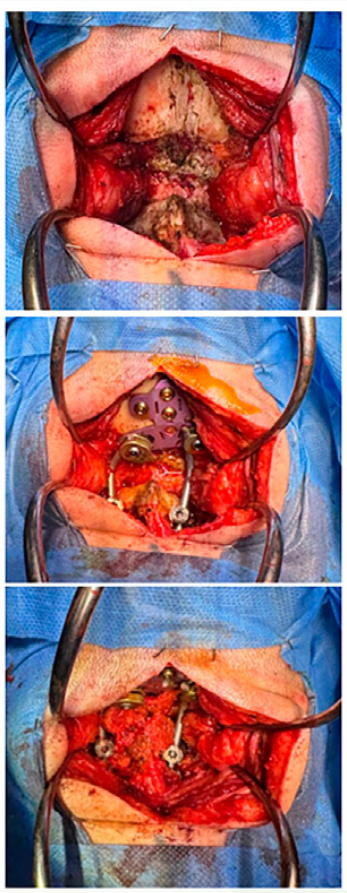

Fig. 3

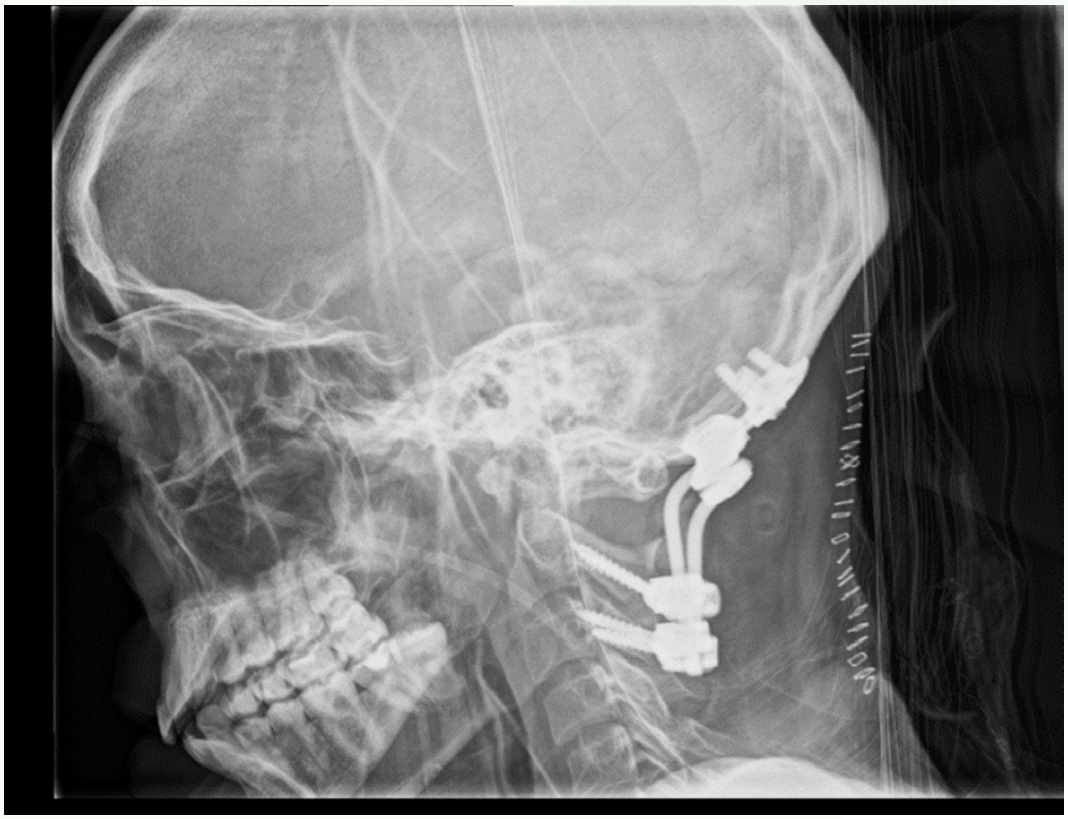

Fig. 4

26 Descompresión y fusión C3-C4 con autoinjerto tras absceso cervical

Autores

Gómez González, Daniel Alejandro
Gutiérrez Pereira, Javier

Centro de trabajo

Hospital General Universitario de Alicante, Alicante. España

ANAMNESIS

Varón de 54 años que acude a urgencias con clínica de pérdida de fuerza en ambos miembros superiores de un día de evolución. Como antecedentes personales presenta psoriasis y factor V de Leiden.

EXAMEN FÍSICO

Consciente y orientado. Disfonía. Dolor al tragar. Limitación a la abducción de ambos miembros superiores sin alteraciones sensitivas. Reflejo bicipital aumentado de forma bilateral. Marcha conservada.

PRUEBAS COMPLEMENTARIAS

TAC cráneo-cervical: extenso absceso retrofaríngeo y paravertebral izquierdo con extensión al espacio epidural anterior con compresión medular.
RM cervical: cambios inflamatorios-infecciosos de espondilodiscitis en C3-C4 con absceso epidural causando efecto masa sobre cordón medular.

DIAGNÓSTICO

Absceso retrofaríngeo-paravertebral izquierdo con extensión a espacio epidural y compresión medular.

TRATAMIENTO

Se realiza intervención quirúrgica mediante abordaje cervical anterior y desbridamiento de cápsula del absceso retrofaríngeo. Discectomía C3-C4, apertura del LVCP, drenaje del material purulento y descompresión anterior de la médula. Abordaje sobre cresta ilíaca ipsilateral para obtención de autoinjerto. Implantación de caja intersomática de 6mm de altura con injerto. Adecuado press-fit tras retirar distracción. Control escópico correcto. El paciente recibió tratamiento antibiótico dirigido frente a Staphylococcus aureus meticilin sensible.

EVOLUCIÓN

Tras 12 meses de seguimiento presenta buena evolución. En la exploración destaca únicamente hipersensibilidad en hombro derecho y, a nivel radiológico, subsidencia de la caja intersomática sin repercusión clínica. Deambulación conservada.

DISCUSIÓN

Las infecciones de localización cervical son menos frecuentes que en otras zonas de la columna vertebral, no obstante, asocia la tasa más alta de riesgo neurológico y el mayor potencial de discapacidad. El diagnóstico y tratamiento precoces son esenciales.

La incidencia ha aumentado en los últimos años debido a la longevidad y al incremento de pacientes inmunodeprimidos.
El Staphilococo aureus es el patógeno en el 50% de los casos. Los gérmenes gram negativos más frecuentes son Pseudomonas, E. coli y Proteus. Pseudomona aeruginosa es típica en heroinómanos. La presentación puede ser aguda, subaguda o crónica dependiendo de la virulencia del microorganismo. El 90% de pacientes presentan dolor cervical irradiado a trapecio y hombro. El 50% tiene fiebre o mielopatía cuando hay absceso epidural. Un 15% de los casos asocian síntomas atípicos como dolor torácico, disfagia y disnea.
La RM es la técnica de elección con una sensibilidad del 96% y especificidad del 93%. El diagnóstico diferencial incluye infecciones granulomatosas, mieloma múltiple, metástasis, enfermedad degenerativa discal y espondiloartropatía destructiva. Los objetivos terapéuticos son revertir el déficit neurológico, eliminar el dolor, estabilizar la columna y erradicar la infección.

BIBLIOGRAFÍA

1. Al-Hourani K, Al-Aref R, Mesfin A. Upper Cervical Epidural Abscess in Clinical Practice: Diagnosis and Management. Global Spine J. 2016 Jun; 6(4): 383-93.
2. Reilly BK, Reilly JS. Retropharyngeal abscess: diagnosis and treatment update. Infect Disord Drug Targets. 2012 Aug; 12(4): 291-6.
3. Papadakis SA, Ampadiotaki MM, Pallis D, Tsivelekas K, Nikolakakos P, Agapitou L, Sapkas G. Cervical Spinal Epidural Abscess: Diagnosis, Treatment, and Outcomes: A Case Series and a Literature Review. J Clin Med. 2023 Jul 5; 12(13): 4509.
4. Mitani K, Minami M, Takahashi T, Toyoda M, Kanematsu R, Hanakita J. Acute cervical epidural abscess with concurrent calcium pyrophosphate deposition after cervical spinal surgery: A case report. Surg Neurol Int. 2024 Mar 15; 15: 87.
5. Malawski SK et al. Pyogenic infection of the spine. Cin Orthop 1991; 272: 58-66.

Fig. 1

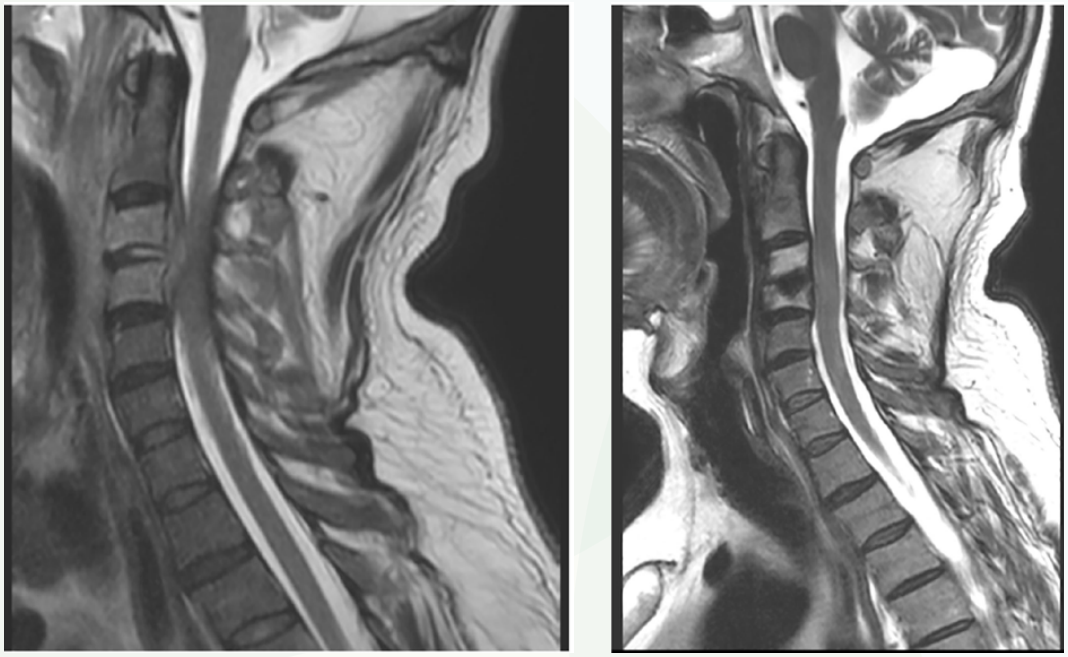

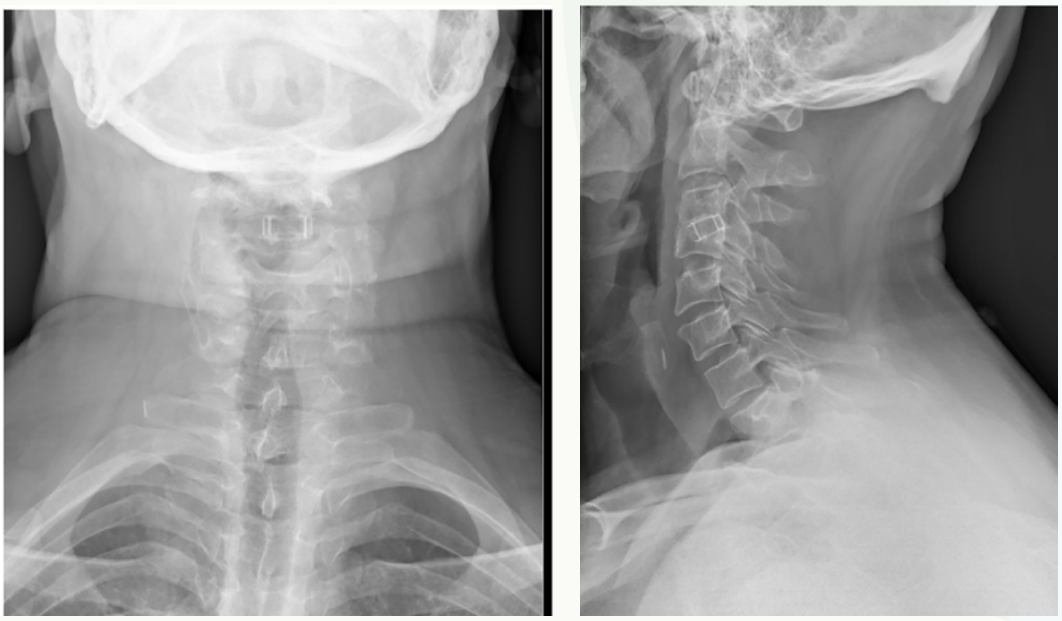

Fig. 2

27

Manejo de tumor vertebral de origen desconocido. A propósito de un caso

Autores

Ramírez Villaescusa, José Vicente
Molina Martínez, Francisco Javier
Segura García, Lucía
Domingo Monfort, José Antonio

Centro de trabajo

Complejo Hospitalario Universitario de Albacete, Albacete. España

ANAMNESIS

Mujer 62 años remitida a consulta por referir dolor en columna torácica de semanas de evolución.

EXAMEN FÍSICO

Apofisalgia columna media torácica. Maniobras elongación ciática negativas. No déficit sensitivo en MMIIs. Función motora conservada 5/5. No afectación esfínteres.

PRUEBAS COMPLEMENTARIAS

En la radiografía se observa pérdida de altura de cuerpo vertebral de T7.
TC masa de partes blandas que invade canal medular >50%.
RM aplastamiento cuerpo vertebral T7 con pérdida altura del 90% que condiciona cifosis torácica, masa partes blandas (Grado 3 Bilsky) sin signos de mielopatía. Lesiones hipointensas en secuencias T1-T2. Score SINS 14 puntos.
Estudio extensión TC total-body/PET-TC no se evidencian otras lesiones raquídeas ni a distancia.
En analítica no muestra criterios CRAB para mieloma múltiple, así como ausencia de paraproteina ni proteinuria Bence-Jones orina 24 horas.

DIAGNÓSTICO

En ausencia de diagnóstico de la lesión, la paciente es valorada por hematología y se programa para realización de biopsia. Sin embargo, comienza con clínica neurológica y debilidad de MI izquierdo con imposibilidad para deambulación.

TRATAMIENTO

Debido a la progresión neurológica, se interviene con monitorización de potenciales somatosensoriales, realizándose vía posterior instrumentación con tornillos pediculares T4-T10 excepto nivel T7, donde se realiza descompresión medular con corporectomía vía transpedicular mediante costotransversectomía izquierda y colocación de malla titanio.

EVOLUCIÓN

6 semanas postoperatorias, mejoría neurológica con fuerza muscular en MI izquierdo.
El estudio histológico e inmunohistoquímico confirma el diagnóstico de neoplasia de células plasmáticas con restricción cadenas ligeras Lambda.
En ausencia de otras lesiones, el diagnóstico sería compatible con plasmocitoma óseo solitario.
4 meses postoperatorios, acude a urgencias por fiebre y somnolencia, insuficiencia renal e hipercalcemia que requieren hemodiálisis. Durante el ingreso, se realiza aspirado de MO con presencia de 15% células plasmáticas atípicas e infiltración en MO de 54% células

plasmáticas compatibles con mieloma múltiple. En TC-espectral/PET-TC se evidencia progresión de la enfermedad con lesiones osteolíticas en múltiples localizaciones.
La evolución ha sido favorable con tratamiento quimioterápico DaraVTD.

DISCUSIÓN

El plasmocitoma óseo solitario es una gammapatía monoclonal infrecuente que debe sospecharse ante la presencia de dolor óseo de localización axial sin antecedentes traumático. Su principal diagnóstico diferencial es el mieloma múltiple, que en ocasiones constituye el resultado final de su evolución.
Algunos autores coinciden en que el plasmocitoma óseo solitario es una etapa precoz en la evolución del MM, que puede permanecer latente durante años y que entre un 40-75 % de casos desarrollaron ulteriormente un mieloma múltiple.

BIBLIOGRAFÍA

1. Evaluación crítica de la literatura sobre la toma de decisiones de las metástasis vertebrales. A. Hernández-Fernández, S. Pombo-Alonso, S. Núñez-Pereira. Rev Esp Cir Ortop Traumatol. 2023; 67: 449-57.
2. El enfoque de NOMS para los tumores metastásicos: integración de nuevas tecnologías para mejorar los resultados W. C. Newman, A. G. Larsen, M. H. Bilsky. Rev Esp Cir Ortop Traumatol. 2023; 67: S487-S499.
3. Epidemiología y clínica de las metástasis vertebralesJ. C. Cano Gómez, M. Mantic Lugo, T. Vela Panés, G. L. García Guerrero. Rev Esp Cir Ortop Traumatol. 2023; 67: 500-4.
4. Diagnóstico por imagen de las metástasis vertebralesJ. Montoya-Bordón, P. Elvira-Ruiz, B. Carriazo-Jiménez, C. Robles-Blanco, F. Pereiro-Montbrun, C. Rodríguez-Fernández. Rev Esp Cir Ortop Traumatol. 2023; 67: 511-22.
5. Manejo de metástasis sintomáticas de columna: un enfoque multidisciplinario basado en un diagrama de flujoV. Pipola, S. Pasini, R. Ghermandi, M. Girolami, L. Falzetti, S. Pérez, T. Bas, A. Gasbarrini. Rev Esp Cir Ortop Traumatol. 2023; 67: S552-S559.
6. Xie L, Wang H, Jiang J. Does radiotherapy with surgery improve survival and decrease progression to multiple myeloma in patients with solitary plasmacytoma of bone of the spine? World Neurosurg [Internet]. 2020 [citado 20/07/2021]; 134(1): e790-e798.

Fig. 1

Radiografía AP y lateral en cada con fractura acuñamiento vértebra T7

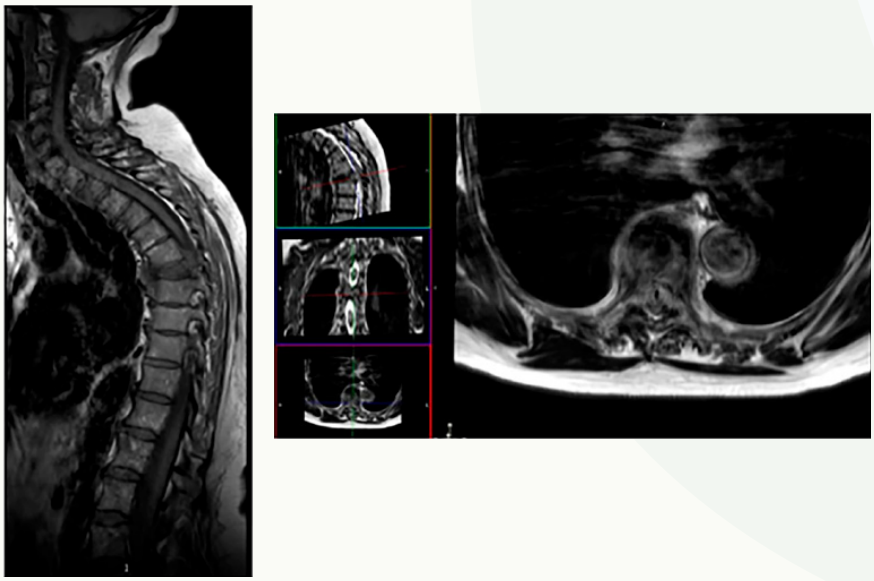

Fig. 2

RMN: tumoración con componente de partes blandas que invade 70% canal medular

Fig. 3

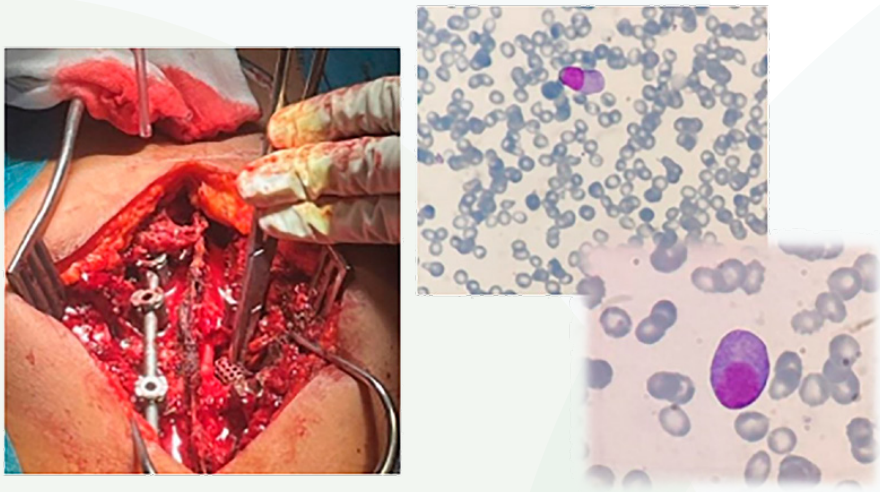

Colocación de malla de titanio intraoperatoria e infiltrado de células plasmáticas en médula ósea

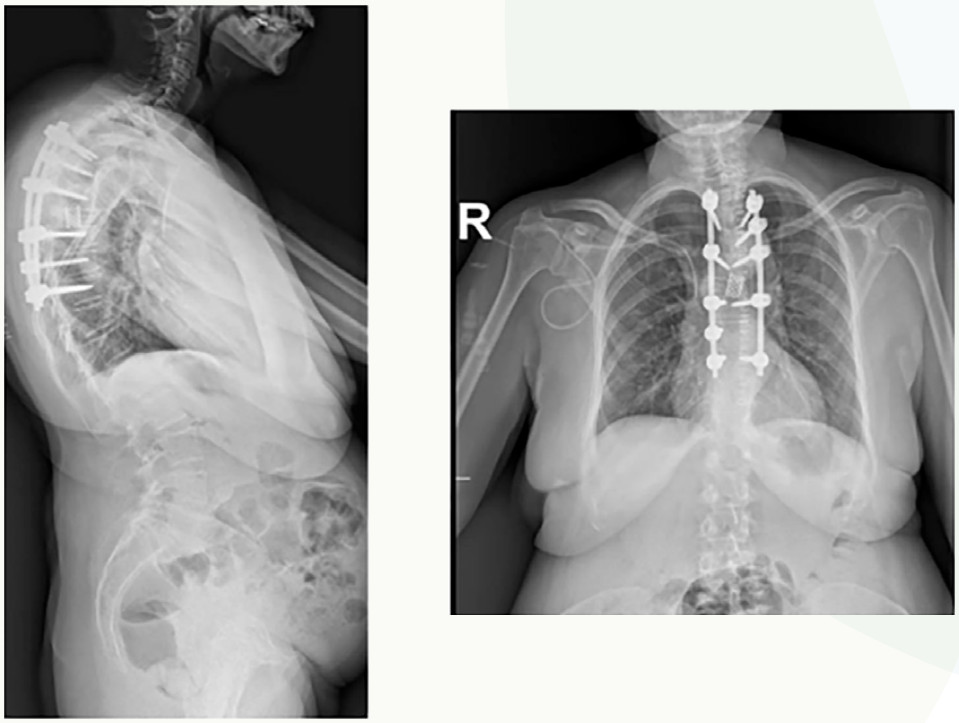

Fig. 4

Control radiográfico 6 semanas postoperatorio

28

Mielopatía inducida por hemangioma vertebral en un paciente con acromegalia

Autores

Gutiérrez Castro, José Antonio
Casas Martínez, Juan
Pérez Pérez, Antonio

Centro de trabajo

Hospital Universitario Reina Sofía, Córdoba. España

ANAMNESIS

Paciente de 41 años con dorsalgia atraumática de dos semanas de evolución, antecedente de herniorrafia umbilical, mastectomía derecha por hipertrofia y múltiples extirpaciones de lesiones cutáneas benignas.

EXAMEN FÍSICO

Dolor en zona dorsal, con disminución de sensibilidad desde región inframamaria hasta plantas de pies. Torpeza motora en miembros inferiores e hipoestesia en silla de montar.

PRUEBAS COMPLEMENTARIAS

- RM (03/2022): vértebra angiomatosa T5 con mielopatía asociada.
- SPECT-TC: sin hallazgos metastásicos.

DIAGNÓSTICO

Vértebra angiomatosa T5 que condiciona mielopatía compresiva.

TRATAMIENTO

Se propuso radioterapia, desestimada finalmente por ser una lesión Bilsky 3.

- 29/04/2022: embolización preoperatoria hemangioma.
- 03/05/2022: instrumentación pedicular T3-T7 con descompresión de T5, abordaje posterior.

EVOLUCIÓN

Revisión al mes y a los 4 meses con evolución favorable, con recuperación motora completa, y ligera persistencia de parestesias a los 9 meses.
A los 18 meses, el paciente es diagnosticado de acromegalia, causada por un microadenoma hipofisario productor de GH. Esto coincide con un empeoramiento de la clínica neurológica del paciente. Se solicita nueva RM, donde se evidencia crecimiento del hemangioma con respecto a RM previa.
Tras ello, Neurocirugía interviene el microadenoma hipofisario causante de la acromegalia. Posteriormente, se valora al paciente en dos ocasiones más, el cual refiere una gran mejoría de la sintomatología neurológica en el último seguimiento en consulta.
Si la clínica mielopática recidivase, habría que plantear una vertebrectomía anterolateral.

DISCUSIÓN

Los hemangiomas vertebrales son los tumores benignos más comunes de la columna y se suelen diagnosticar de forma incidental. Por lo general, se encuentran en columna toracolumbar, y se calcula que hasta un 35% de ellos pueden ser sintomáticos. El diagnóstico

se basa en pruebas de imagen como TC, RM o medicina nuclear como PET-TC, previas a una biopsia confirmatoria.

En cuanto al manejo, se opta por tratamiento conservador en pacientes asintomáticos o con dolor leve-moderado. La descompresión quirúrgica está indicada en pacientes con déficits neurológicos. Existen otras opciones de tratamiento, como la escleroterapia, embolización, radioterapia y/o vertebroplastia para pacientes con sintomatología no neurológica.

La asociación entre hemangiomas y acromegalia no está bien establecida en la literatura médica. Sin embargo, la acromegalia, caracterizada por niveles elevados de hormona de crecimiento (GH) e IGF-1, podría favorecer la angiogénesis y el crecimiento de ciertas lesiones vasculares, como hemangiomas, debido al efecto proliferativo de dichos factores. Asimismo, al detener el estímulo de la GH e IGF-1, las lesiones, en este caso, el hemangioma, puede detener su crecimiento.

BIBLIOGRAFÍA

1. Kato K, Teferi N, Challa M, Eschbacher K, Yamaguchi S. Vertebral hemangiomas: a review on diagnosis and management. J Orthop Surg Res. 2024; 19(1).
2. Teferi N, Chowdhury AJ, Mehdi Z, Challa M, Eschbacher K, Bathla G, et al. Surgical management of symptomatic vertebral hemangiomas: a single institution experience and literature review. Spine J. 2023; 23(9): 1243-54.
3. Gaudino S, Martucci M, Colantonio R, Lozupone E, Visconti E, Leone A, et al. A systematic approach to vertebral hemangioma. Skeletal Radiol. 2014; 44(1): 25-36.
4. Jiang L, Liu XG, Yuan HS, Yang SM, Li J, Wei F, et al. Diagnosis and treatment of vertebral hemangiomas with neurologic deficit: a report of 29 cases and literature review. Spine J. 2013; 14(6): 944-54.
5. An I, Kahraman FC, Bilgiç A, Aktürk A, Albayrak H, Kartal D, et al. Cutaneous findings in patients with acromegaly and its relationship with concomitant endocrinopathies. Clin Endocrinol (Oxf). 2024; 101(3): 255-62.

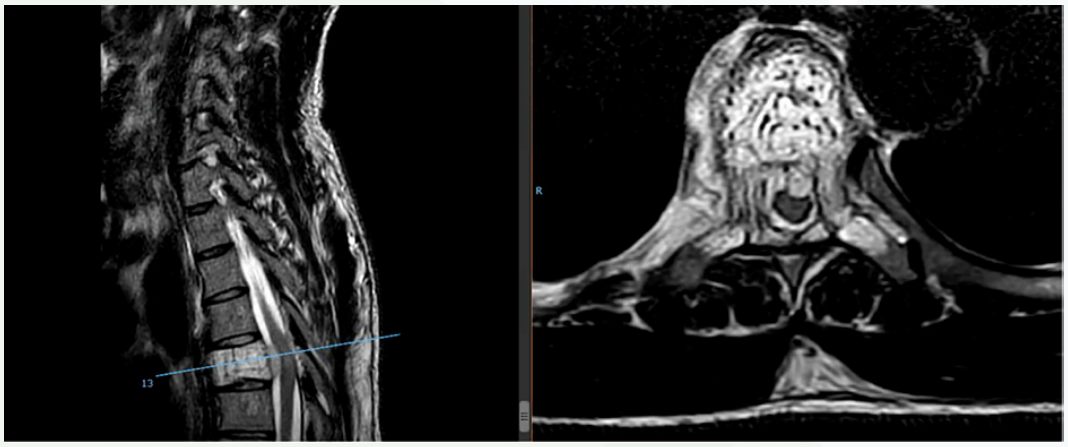

Fig. 1

Fig. 2

Fig. 3

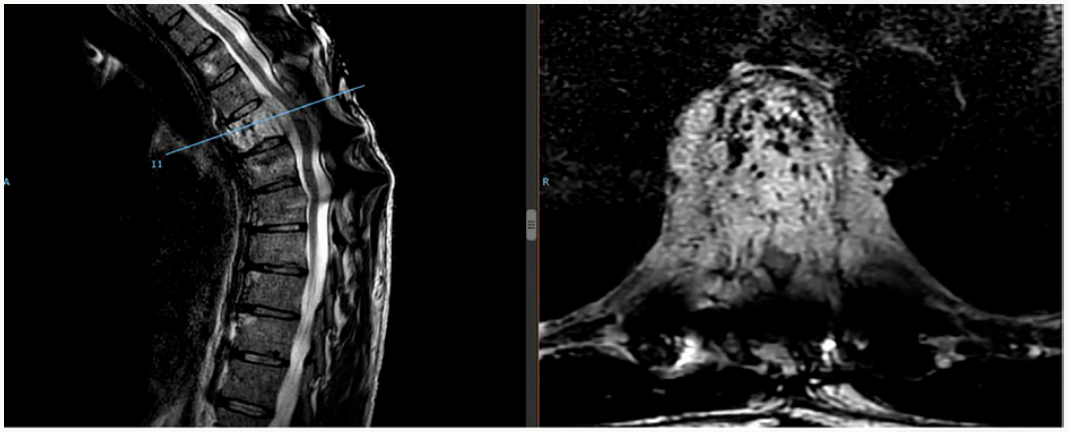

Fig. 4

29

Prótesis custommade tras fracaso de fijación espinopélvica para tumores de la región lumbosacra. A propósito de un caso

Autores

Manrique Gamo, Elena
Bedia Manrique, Jaime

Centro de trabajo

Hospital Clínico San Carlos, Madrid. España

ANAMNESIS

Mujer de 52 años que presenta dolor y tumoración paravertebral izquierda de 2 meses de evolución.

EXAMEN FÍSICO

Dolor paravertebral izquierdo, sin apofisalgias.
No signos de infección.
Exploración neurovascular distal conservada.

PRUEBAS COMPLEMENTARIAS

En las imágenes de TAC y RMN se objetiva una tumoración en musculatura paravertebral con calcificaciones en su interior que se extiende desde L4 hasta S3 (Fig. 1).

DIAGNÓSTICO

Tras obtener un resultado negativo en el estudio de extensión se realiza una biopsia de la tumoración, obteniendo el diagnóstico de condrosarcoma grado 2.

TRATAMIENTO Y EVOLUCIÓN

Se interviene en junio de 2022, realizando un abordaje posterior, exéresis de tumoración y hemisacrectomía izquierda con fijación espinopélvica mediante tornillos pediculares a nivel L2-L3-L4 e ilíacos y barras (Fig. 2).
En el seguimiento tras cirugía la paciente presentó buena evolución.
En febrero de 2024 la paciente acude a consulta tras notar un chasquido a nivel lumbar. Tras ello se realizan radiografías y TAC lumbosacro, donde se objetiva una rotura de barras en el lado izquierdo.
Tras una correcta planificación preoperatoria con modelos 3D (Fig. 3), se interviene en mayo de 2024 realizando en un primer momento retirada de barras de columna lumbar izquierda y colocación de prótesis de sacro custom-made. Las radiografías de control tras la cirugía se muestran en la figura 4.
Tras la cirugía la paciente ha presentado buena evolución, con debilidad para la dorsiflexión del pie izquierdo, motivo por el que utiliza una ortesis antiequino, y tolerando deambulación con ayuda de bastones ingleses para cortas distancias y andador para intermedias.

DISCUSIÓN

El condrosarcoma lumbosacro es un tumor poco frecuente pero agresivo que supone un reto para los cirujanos oncológicos por la resistencia a terapias adyuvantes, la compleja anatomía de la zona y el alto riesgo de recidiva, por lo que son necesarias resecciones extensas para evitarlo, con el consecuente riesgo de inestabilidad lumbopélvica, lesión sensitivo-motora de extremidades inferiores e incontinencia de esfínteres.

El tratamiento de elección es la resección amplia asociada a técnicas de reconstrucción para restaurar la estabilidad y la función.
Las prótesis a medida suponen un gran avance y presentan buenos resultados clínicos y tiempo libre de enfermedad. Proporcionan resultados satisfactorios y funcionales con los pacientes, logrando una recuperación significativa en la movilidad y permaneciendo libres de enfermedad en los seguimientos.
El uso de tecnología de impresión 3D permite una personalización precisa, mejorando el ajuste y la estabilidad de las prótesis.

BIBLIOGRAFÍA

1. Thorkildsen, J., & Myklebust, T. (2023). The national incidence of chondrosarcoma of bone; a review. Acta Oncologica, 62, 110-117. https://doi.org/10.1080/0284186X.2023.2177975.
2. Vs, A. (2018). Iliosacral and iliolumbar fixation after internal hemipelvectomy for chondrosarcoma of the ilium-dual technique of stabilization University Journal of Surgery and Surgical Specialities, 4.
3. Paudel, S., Adhikari, S., Adhikari, S., & Pokharel, R. (2020). Rare Primary Spinal Mesenchymal Chondrosarcoma: A Case Report. Journal of Institute of Medicine, 42, 102-105. https://doi.org/10.3126/JIOM.V42I3.37602.
4. Wei, R., Guo, W., Ji, T., Zhang, Y., & Liang, H. (2017). One-step reconstruction with a 3D-printed, custom-made prosthesis after total en bloc sacrectomy: a technical note. European Spine Journal, 26, 1902-1909. https://doi.org/10.1007/s00586-016-4871-z.
5. Wuisman, P., Lieshout, O., Van Dijk, M., & Van Diest, P. (2001). Reconstruction After Total En Bloc Sacrectomy for Osteosarcoma Using a Custom-Made Prosthesis: A Technical Note. Spine, 26, 431-439. https://doi.org/10.1097/00007632-200102150-00021.
6. Zoccali, C., Baldi, J., Attala, D., Uccio, A., Cannavò, L., Scotto, G., & Luzzati, A. (2021). 3D-Printed Titanium Custom-Made Prostheses in Reconstruction after Pelvic Tumor Resection: Indications and Results in a Series of 14 Patients at 42 Months of Ave.

Fig. 1

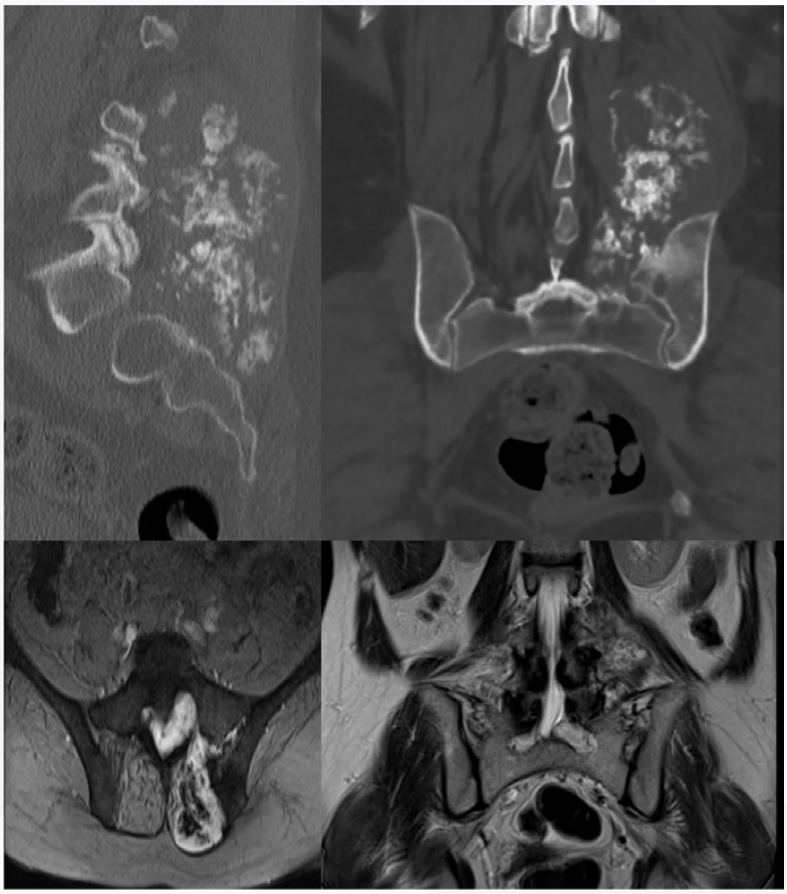

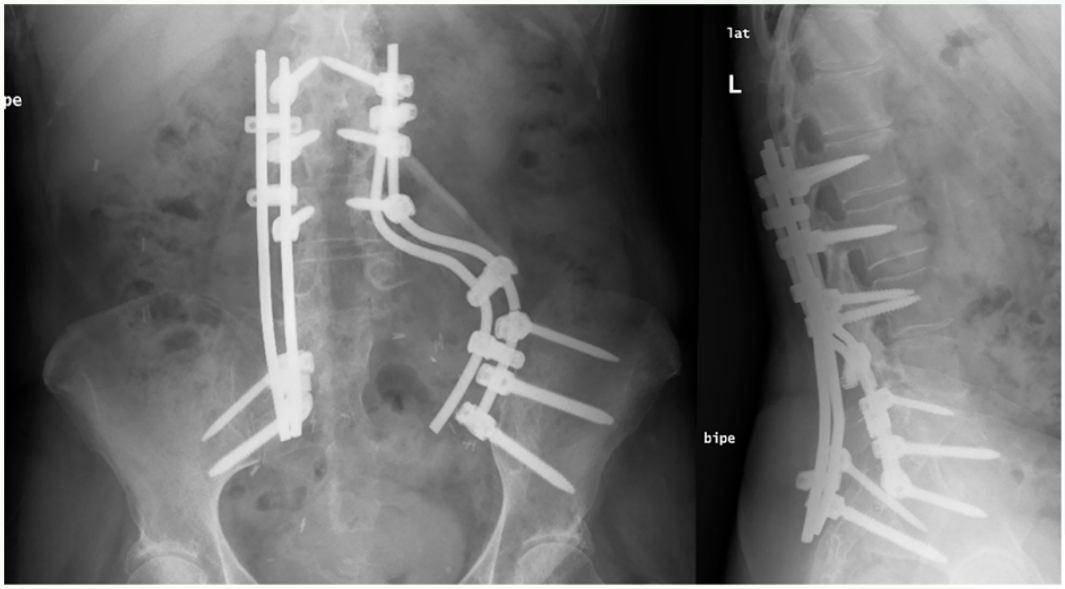

Fig. 2

Fig. 3

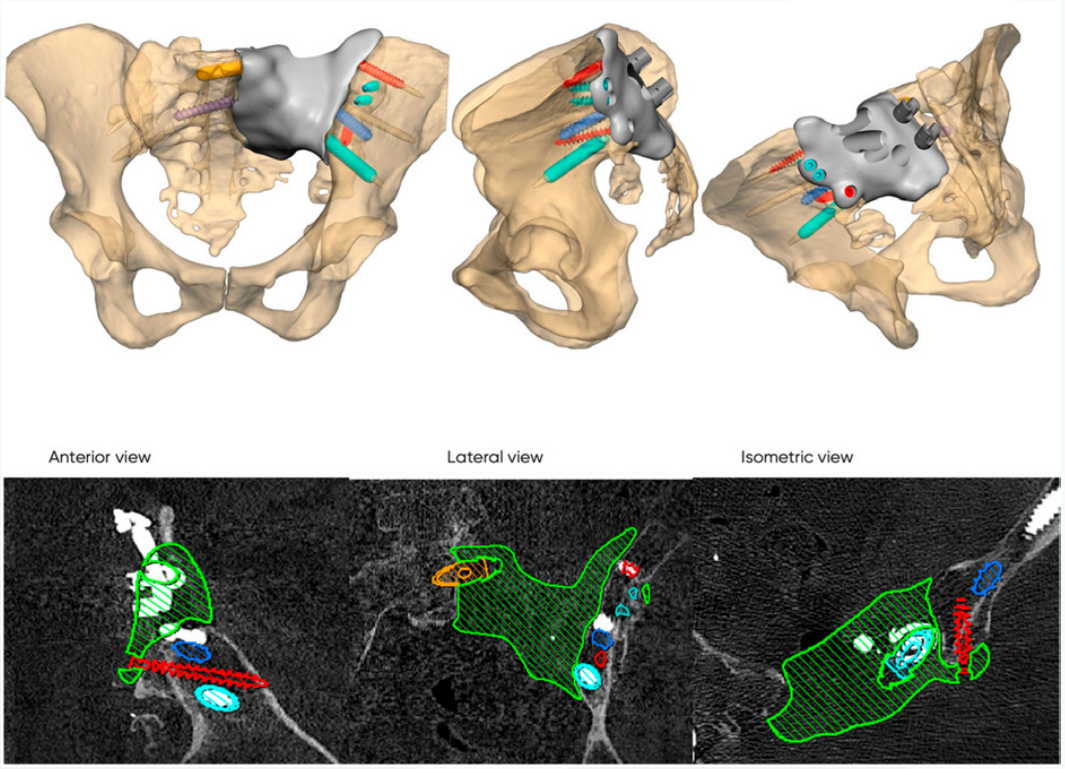

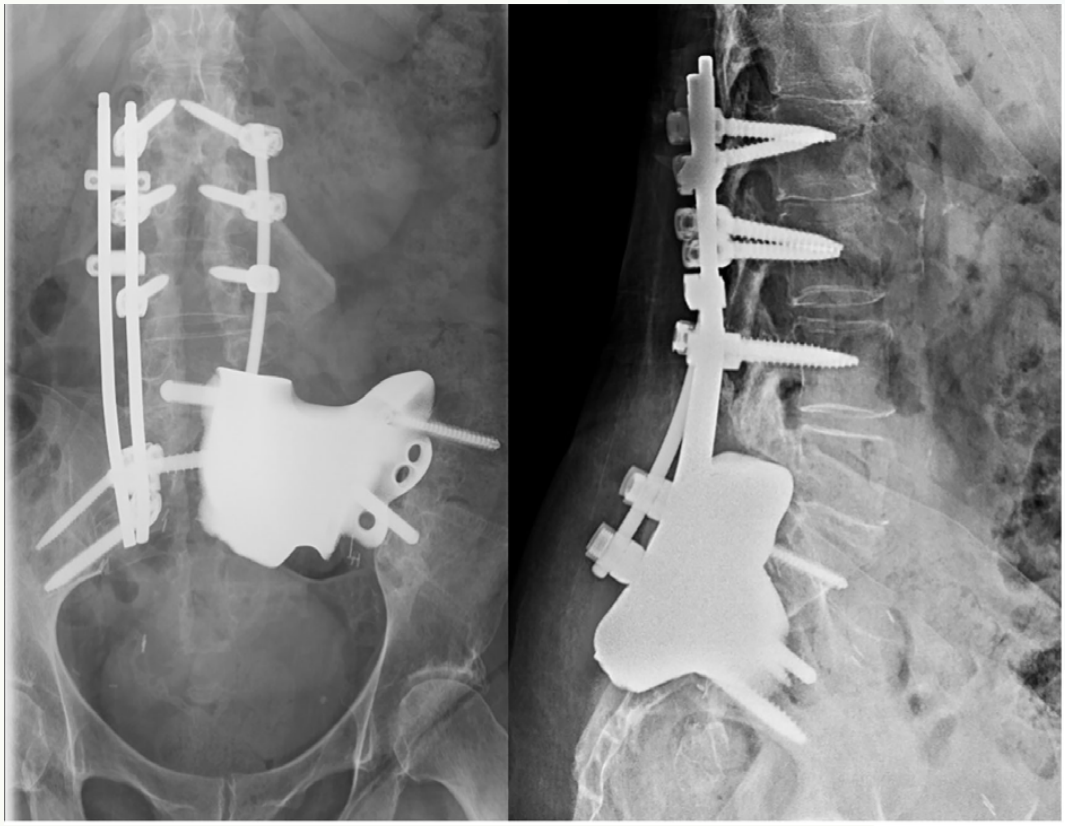

Fig. 4

30

Desequilibrio coronal tras cirugía para tratamiento de cifoescoliosis congénita por hemivértebra sacra

Autores

López Puerta González, José María
Diz Díaz, Macarena

Centro de trabajo

Hospital Universitario Virgen del Rocío, Sevilla. España

ANAMNESIS

Mujer, 12 años, con escoliosis congénita por hemivértebra sacra (HVS). Se realiza tratamiento quirúrgico mediante instrumentación pedicular T8-ilíaco y osteotomía de sustracción pedicular de la HVS. Acude un mes tras la cirugía con desequilibrio coronal.

EXAMEN FÍSICO

Desequilibrio coronal a la derecha, hipolordosis lumbar y desequilibrio sagital compensado con extensión de cadera y flexión de rodillas. No clínica neurológica.

PRUEBAS COMPLEMENTARIAS

Se realizan telerradiografías que indican un disbalance coronal a la derecha (86 mm) tras la primera cirugía, con aumento de incidencia pélvica de 51º a 69º, pasando así de una columna de tipo 1 a una de tipo 4-3. Se observa corrección del ángulo de Cobb de 61,2º a 27,5º.

DIAGNÓSTICO

Escoliosis congénita por hemivértebra sacra con disbalance coronal severo.

TRATAMIENTO

El objetivo es restaurar la estabilidad coronal. Se decide realizar una cirugía de revisión realizando una osteotomía de resección asimétrica (ORA) en L4 y ampliación de la artrodesis T5-ilíaco.

EVOLUCIÓN

La evolución clínica y radiológica fue satisfactoria, con una amplia corrección del perfil coronal, buena consolidación de la artrodesis y sin necesidad de reintervención por complicaciones tras la ORA.

DISCUSIÓN

Las HV son una de las causas más frecuentes de cifoescoliosis congénita (1, 2, 3). Las hemivértebras (HV) completamente segmentadas pueden llegar a producir una deformidad que aumenta 1,5º anualmente. Las HV lumbosacras afectan al equilibrio de la pelvis en mayor medida que las lumbares altas y torácicas (1, 3). En casos de deformidad progresiva, la fijación in situ aislada no suele ser efectiva debido a la limitación de la báscula pélvica que producen los ligamentos sacrotuberosos, por lo que se recomienda una osteotomía de la HV, que supone hasta un 36% más de corrección (1). La osteotomía de sustracción pedicular puede mejorar 30-40º de la lordosis lumbar de los pacientes con HVS, sin embargo esto puede resultar insuficiente en muchos casos (2).

En las osteotomías asimétricas se realiza una resección en forma de Y o en V de columna posterior y media en la que debe sustraerse más hueso en el lateral del cuerpo vertebral que ocupa la zona convexa de la curva que en la zona cóncava (2).
Este tipo de cirugía, sobre todo si la HV es lumbosacra, tiene más porcentaje de reintervención debido a las características biomecánicas de la zona (3, 4).
La bibliografía actualmente recomienda osteotomías totales o parciales de las HV a edades tempranas con fijaciones cortas y abordajes posteriores únicos (1, 2, 3, 5).

BIBLIOGRAFÍA

1. Li Y, Wang G, Jiang Z, Cui X, Li T, Liu X, et al. One-stage posterior excision of lumbosacral hemivertebrae: Retrospective study of case series and literature review. Medicine (Baltimore) [Internet]. 2017; 96(43): e8393. Disponible en: http://dx.doi.org/10.1097/MD. 0000000000008393.
2. Hu F, Hu W, Yang X, Wang C, Song K, Zheng G, et al. Asymmetrical vertebral column decancellation for the management of rigid congenital kyphoscoliosis. BMC Musculoskelet Disord [Internet]. 2020; 21(1): 555. Disponible en: http://dx.doi.org/10.1186/s12891-020-03558-x.
3. Liu D, Shi B, Li Y, Liu Z, Sun X, Zhu Z, et al. Failure of posterior lower lumbar/lumbosacral Hemi?vertebra resection: An analysis of reasons and revision strategies. Orthop Surg [Internet]. 2022; 14(7): 1413-9. Disponible en: http://dx.doi.org/10.1111/os.13317.
4. Wang Y, Shi B, Liu Z, Sun X, Qiao J, Wang B, et al. The upper instrumented vertebra horizontalization: An essential factor predicting the spontaneous correction of compensatory curve after lumbosacral hemivertebra resection and short fusion: An essential factor predicting the spontaneous correction of compensatory curve after lumbosacral hemivertebra resection and short fusion. Spine (Phila Pa 1976) [Internet]. 2020; 45(19): E1272-8. Disponible en: http://dx.doi.org/10.1097/BRS.0000000000003570.
5. Bao B, Su Q, Hai Y, Yin P, Zhang Y, Zhu S, et al. Posterior thoracolumbar hemivertebra resection and short-segment fusion in congenital scoliosis: surgical outcomes and complications with more than 5-year follow-up. BMC Surg [Internet]. 2021; 21(1): 165. Disponible en: http://dx.doi.org/10.1186/s12893-021-01165-8.

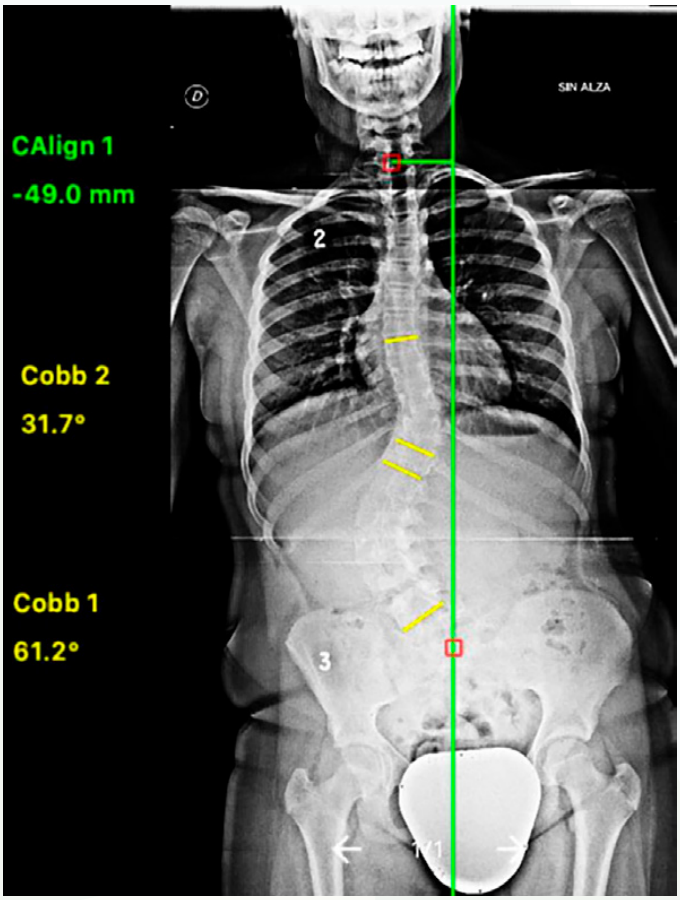
SIN ALZA
CAlign 1
-49.0 mm
Cobb 2
31.7°
Cobb 1
61.2°

Fig. 1

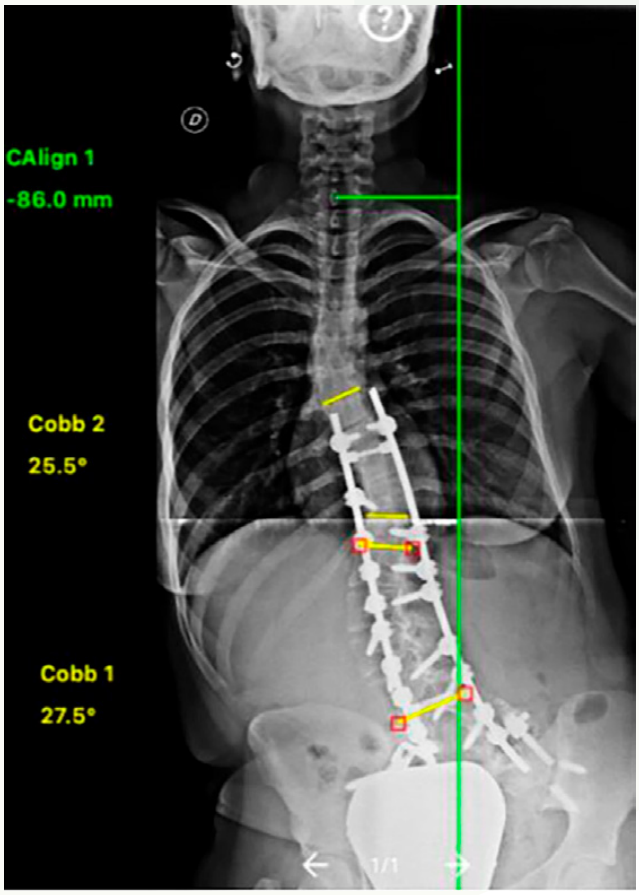
CAlign 1
-86.0 mm
Cobb 2
25.5°
Cobb 1
27.5°

Fig. 2

Fig. 3

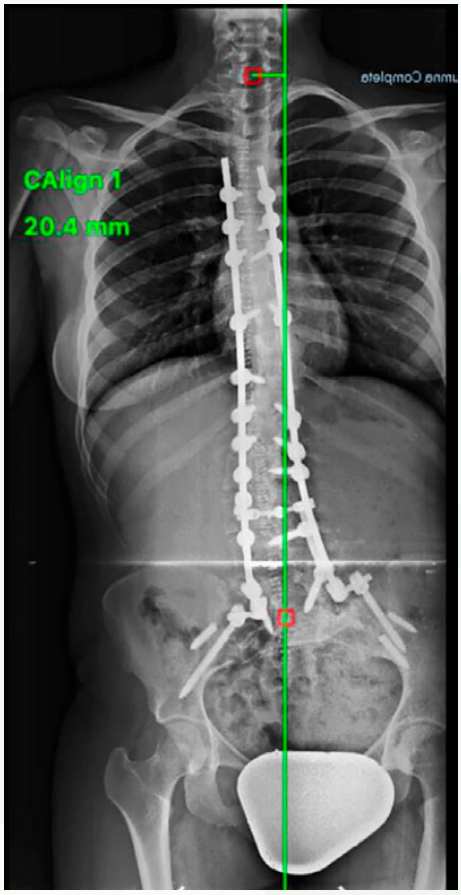

Fig. 4

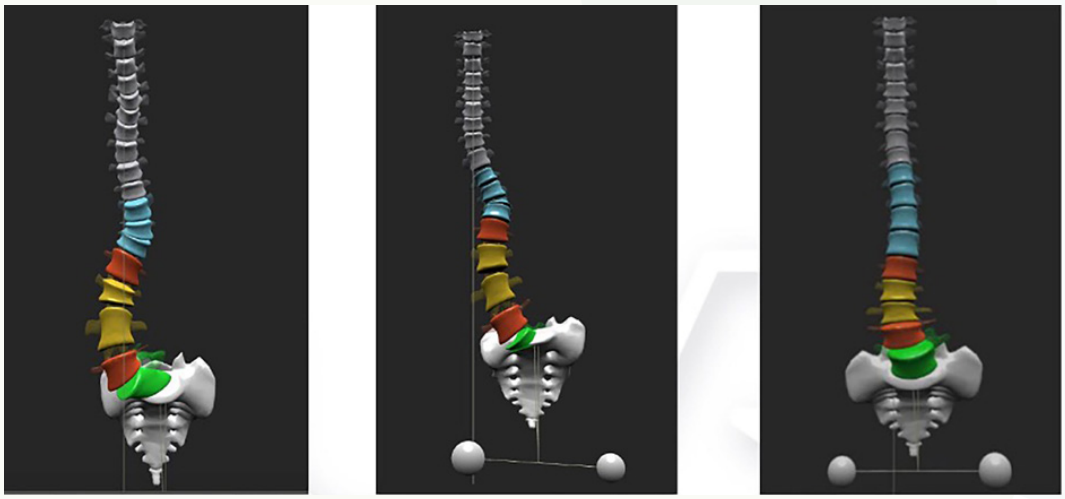

Inicial 1 PO Final

31

Compresión medular tras fractura vertebral osteoporótica: consecuencias de la no consolidación

Autores

Alfonso Olmos-García, Matías
Olías Ortiz, Laura
Mateo Guarch, Nerea
Amaya Díaz, Jesús

Centro de trabajo

Clínica Universidad de Navarra, Navarra. España

ANAMNESIS

Mujer de 75 años que presenta debilidad de miembros inferiores, alteración progresiva de la marcha e inestabilidad para la bipedestación, de varios meses de evolución, con empeoramiento en los últimos 10 días. No dolor.
Antecedente de fracturas vertebrales osteoporóticas en T10, T11 y T12 tratadas conservadoramente 1 año antes.

EXAMEN FÍSICO

- Dificultad para la deambulación por inestabilidad.
- Balance muscular en MMII a 4/5, flexión plantar en pie derecho a 3/5, en MMSS fuerza completa.
- No dolor a la espinopalpación en columna dorsal ni lumbar.
- No alteraciones sensitivas ni de esfínteres.

PRUEBAS COMPLEMENTARIAS

- Radiografía: aplastamientos vertebrales crónicos en T10, T11 y T12.
- RMN columna completa: mielopatía a nivel de T9-T10 con listesis de T9 e hipertrofia del ligamento amarillo, que ocasiona un estrechamiento del canal medular a ese nivel (Fig. 1).
- TAC: osificación del ligamento amarillo en T9-T10 (Fig. 2).

DIAGNÓSTICO

Compresión medular T9-T10.

TRATAMIENTO

Cirugía para descompresión medular T9-T10, laminectomía completa y resección de ligamento amarillo adherido a la duramadre y artrodesis T8-T12 (Figs. 3 y 4).
El estudio anatomopatológico del ligamento amarillo resecado reveló un depósito cálcico anormal.

EVOLUCIÓN

La paciente presenta mejoría del balance muscular en miembros inferiores en el postoperatorio inmediato. Mejora progresivamente de la inestabilidad de la marcha y a los 2 meses es posible la deambulación con bastón.

DISCUSIÓN

La osificación del ligamento amarillo o flavum (OLF) es una entidad rara en nuestro medio, cuya etiología, aún desconocida, se estipula que pueda deberse a factores genéticos y endocrinos (1, 3).

Si bien suele cursar se forma asintomática o con una mielopatía de instauración progresiva, cuando se presentan además factores mecánicos locales (herniación discal o inestabilidad de un segmento vertebral), puede dar lugar a un cuadro rápidamente progresivo por la compresión medular (1, 4). En nuestro caso, coexisten la OLF en el mismo nivel que una listesis inestable, consecuencia de una fractura osteoporótica vertebral no consolidada, dando lugar a una compresión medular T9-T10.

La RMN de columna completa es recomendable para identificar el área de compresión (3, 4) y la TAC permite clasificar el tipo de osificación y grado de invasión del canal (3).

La mielopatía causada por la combinación de la OLF y fractura vertebral requiere tratamiento quirúrgico urgente para descompresión posterior, resección del ligamento amarillo osificado y artrodesis por la inestabilidad (1-5), con peores resultados postoperatorios que aquellos pacientes con mielopatía por la OLF sola o asociada a un factor mecánico distinto de la fractura vertebral (5).

BIBLIOGRAFÍA

1. Nishikawa M, Yoshimura M, Naito K, Yamagata T, Goto H, Hara M, et al. The symptomatic calcification and ossification of the ligamentum flavum in the spine: Our experience and review of the literature. J Clin Med. 2023; 13(1).
2. Zhang C, Chang Y, Shu L, Chen Z. Pathogenesis of thoracic ossification of the ligamentum flavum. Front Pharmacol. 2024; 15: 1496297.
3. Feng F-B, Sun C-G, Chen Z-Q. Progress on clinical characteristics and identification of location of thoracic ossification of the ligamentum flavum. Orthop Surg. 2015; 7(2): 87-96.
4. Hirabayashi S. Ossification of the ligamentum flavum. Spine Surg Relat Res. 2017; 1(4): 158-63.
5. Kasukawa Y, Miyakoshi N, Hongo M, Ishikawa Y, Kudo D, Kimura R, et al. Surgical results of patients with myelopathy due to ossification of the ligamentum flavum with ossification of the posterior longitudinal ligament or a vertebral fracture at the same level of the thoracic spine: A retrospective comparative study. Asian Spine J. 2019; 13(5): 832-41.

Fig. 1

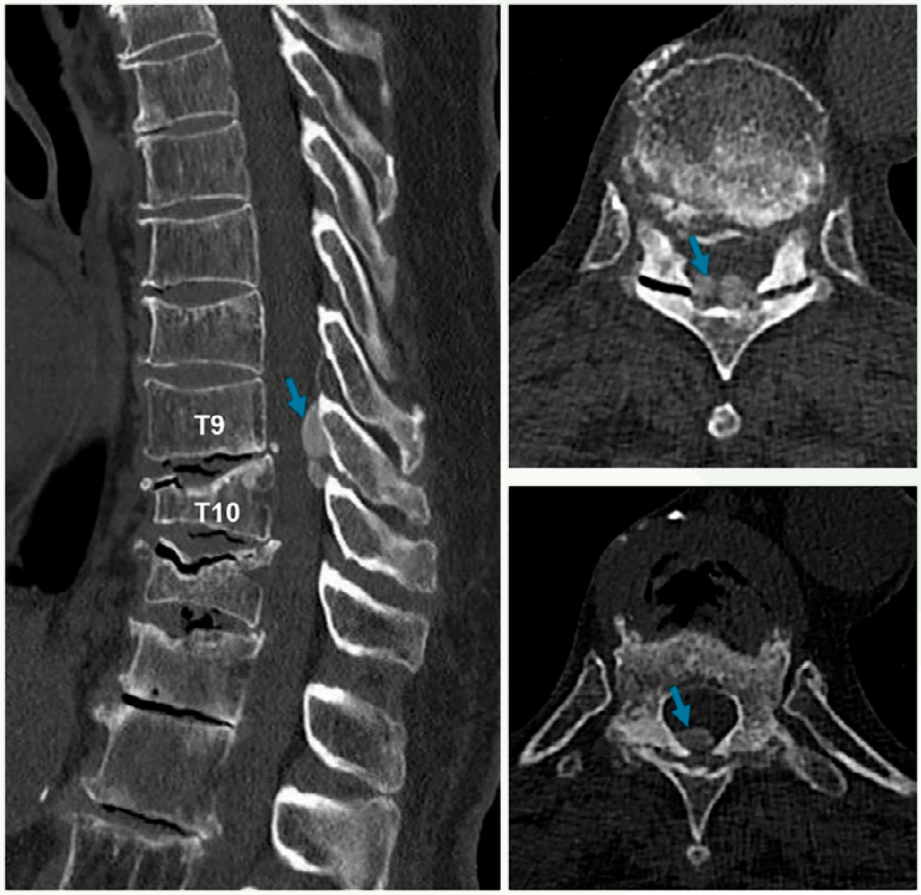

Fig. 2

Fig. 3

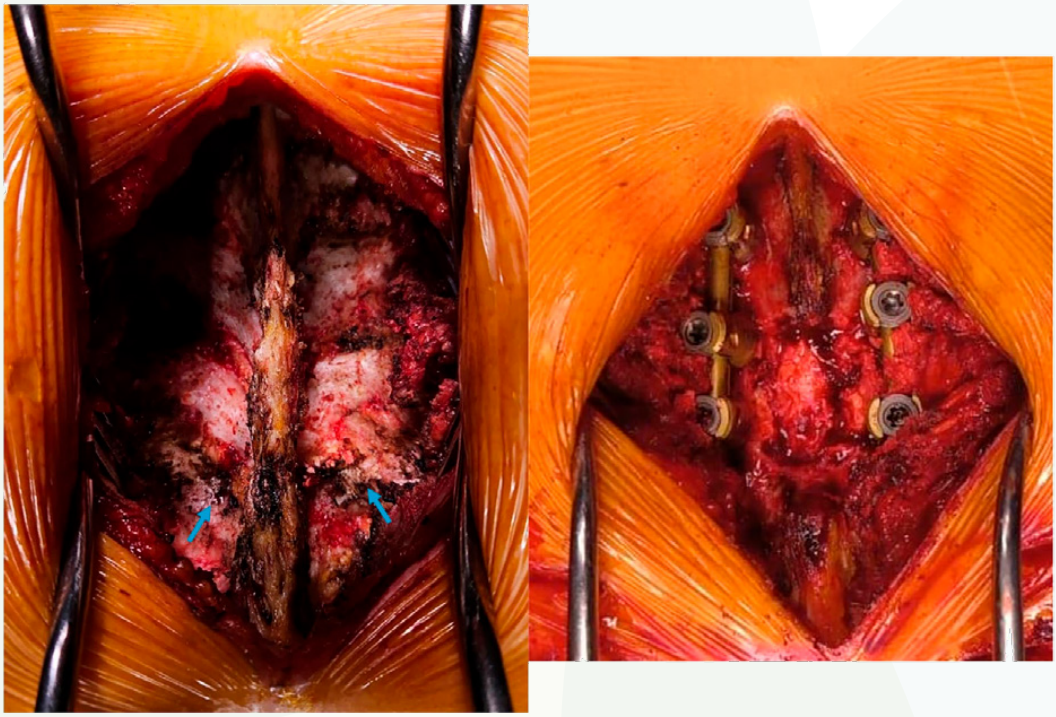

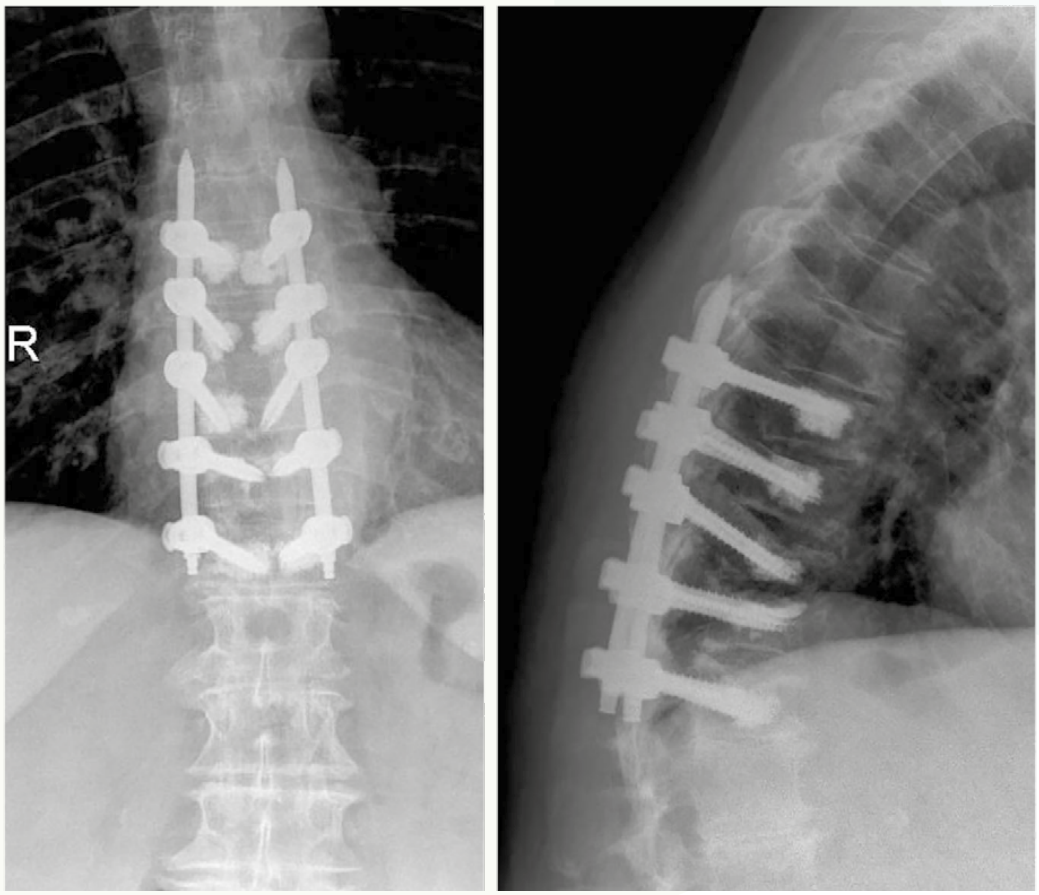

Fig. 4

32

Seroma retroperitoneal tras vía anterior en escoliosis degenerativa del adulto

Autores

Pizones Arce, Javier
De Ramón Suárez, Jorge
Díez Sánchez, Blanca
González Gómez, Fernando

Centro de trabajo

Hospital Universitario La Paz, Madrid. España

ANAMNESIS

Mujer de 57 años con escoliosis idiopática evolucionada al adulto. Dolor lumbar irradiado por territorio L4 sin déficit motor ni sensitivo.

EXAMEN FÍSICO

Desequilibrio coronal izquierdo y giba lumbar Adams 13º, asimetría de cinturas sin desequilibrio sagital.

PRUEBAS COMPLEMENTARIAS

Telerradiografía (Fig. 1): curva lumbar izquierda L1-L4 Cobb 55º, lordosis 30º. Listesis lateral L3-L4. Desequilibrio coronal 2 cm. Incidencia pélvica 63º, Inclinación pélvica 26º, pendiente sacra 49º, SVA 3 cm.
RMN (Fig. 1): cierre foraminal izquierdo L4-L5. Discopatía degenerativa L5-S1.

DIAGNÓSTICO

Escoliosis lumbar del adulto.

TRATAMIENTO

En primer tiempo se realizó, con cirugía vascular, abordaje retroperitoneal izquierdo con discectomía L4-L5-S1 y ALIF con cajas atornilladas y aloinjerto. El día +7 la paciente reingresa por íleo paralítico y dolor abdominal, observándose una colección de 15x10x19 cm, que precisa drenaje percutáneo guiado por TC (Fig. 2). Salida de 1 l de líquido, con diagnóstico diferencial paralinfático, urinario, cefaloraquídeo, hemático, infeccioso, ascítico, alérgico o trasudado (diagnóstico final). El volumen retroperitoneal provocó una obstrucción ureteral y sobreinfección tratada con antibioterapia. El día +60 se realizó una vía abierta aplicando Betadine y esclerosante consiguiendo resolución, con débito total de 32 l (Fig. 3). Segundo tiempo quirúrgico +105 días, con fusión posterior T11-pelvis.

EVOLUCIÓN

Tras dos años las ecografías no muestran nuevas colecciones o signos de infección. La paciente no refiere dolor, está equilibrada (Fig. 4).

DISCUSIÓN

La fusión intersomática lumbar por vía anterior (ALIF) se utiliza ante degeneración discal lumbar baja, pérdida de la lordosis del arco inferior o curvas lumbosacras rígidas. Se ha popularizado por su capacidad correctora, menor tiempo quirúrgico, sangrado y estancia en UCI y menor riesgo de déficit motor y lesión dural comparado con osteotomías por vía posterior. Su uso ha demostrado mejor exposición, mayor resección discal, mejor preparación de los platillos y mayores tasas de fusión intersomática. Sus complicaciones (13%) han

mejorado con la colaboración de cirujanos de acceso, estando condicionadas por la cirugía multinivel, anatomía vascular y cirugías previas. Las complicaciones intraoperatorias (4%) incluyen penetración abdominal, daño del plexo hipogástrico, lesión visceral, daño vascular, lesión del conducto linfático o sistema urinario. El diagnóstico diferencial del líquido debe incluir: glucosa, proteínas, triglicéridos, albúmina, urea, creatinina, hematocrito, beta2proteína, bilirrubina y neutrófilos. Un trasudado persistente y copioso como el presentado no ha sido descrito en la literatura y por ello resulta muy informativa su resolución final mediante cirugía abierta y aplicación de betadine y sustancia esclerosante.

BIBLIOGRAFÍA

1. Elsamadicy AA, Adogwa O, Behrens S, Sergesketter A, Chen A, Mehta AI, et al. Impact of surgical approach on complication rates after elective spinal fusion (?3 levels) for adult spine deformity. J Spine Surg. 2017 Mar; 3(1): 31-37. doi: 10.21037/jss.2017.03.09.
2. Feeley A, Feeley I, Clesham K, Butler J. Is there a variance in complication types associated with ALIF approaches? A systematic review. Acta Neurochir (Wien). 2021 Nov; 163(11): 2991-3004. doi: 10.1007/s00701-021-05000-0.
3. Issa TZ, Ezeonu T, Sellig M, Donnally CJ 3rd, Narayanan R, Karamian BA, et al. An Update in Complication Rates Associated With Anterior Lumbar Surgery: A Systematic Review and Meta-Analysis. Global Spine J. 2024 Aug 28: 21925682241279526. doi: 10.1177/21925682241279526.
4. Quraishi NA, Konig M, Booker SJ, et al. Access related complications in anterior lumbar surgery performed by spinal surgeons. Eur Spine J. 2013 Mar; 22 Suppl 1 (Suppl 1): S16-20. doi: 10.1007/s00586-012-2616-1.
5. Singh M, Balmaceno-Criss M, Daher M, Lafage R, et al; International Spine Study Group. Restoring L4-S1 Lordosis Shape in Severe Sagittal Deformity: Impact of Correction Techniques on Alignment and Complication Profile. World Neurosurg. 2024 Sep; 189: e219-e229. doi: 10.1016/j.wneu.2024.06.021.
6. Veliky C, Alvarez PM, Shahzad H, Martinez D, Yu E, Singh VK.comparison of patient outcomes of anterior and posterior lumbar interbody fusions: A retrospective national database analysis. J Orthop. 2024 Oct 10; 62: 62-65. doi: 10.1016/j.jor.2024.10.014.

Fig. 1

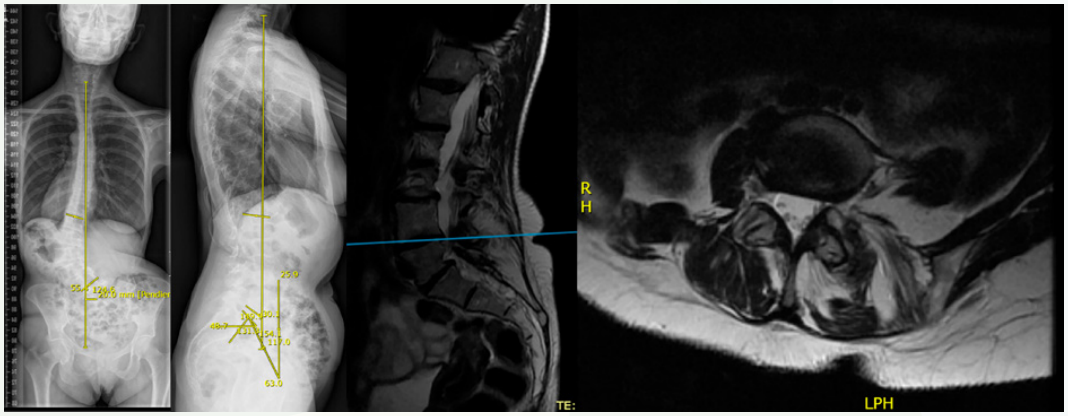

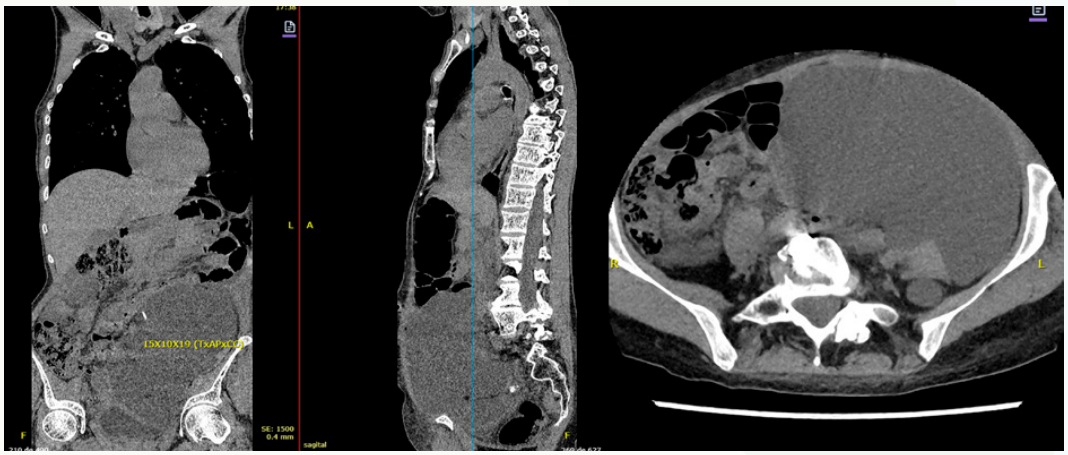

Fig. 2

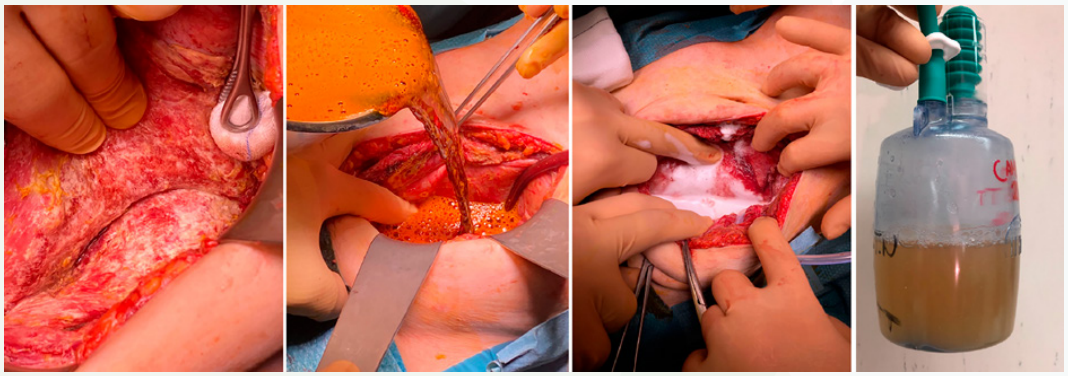

Fig. 3

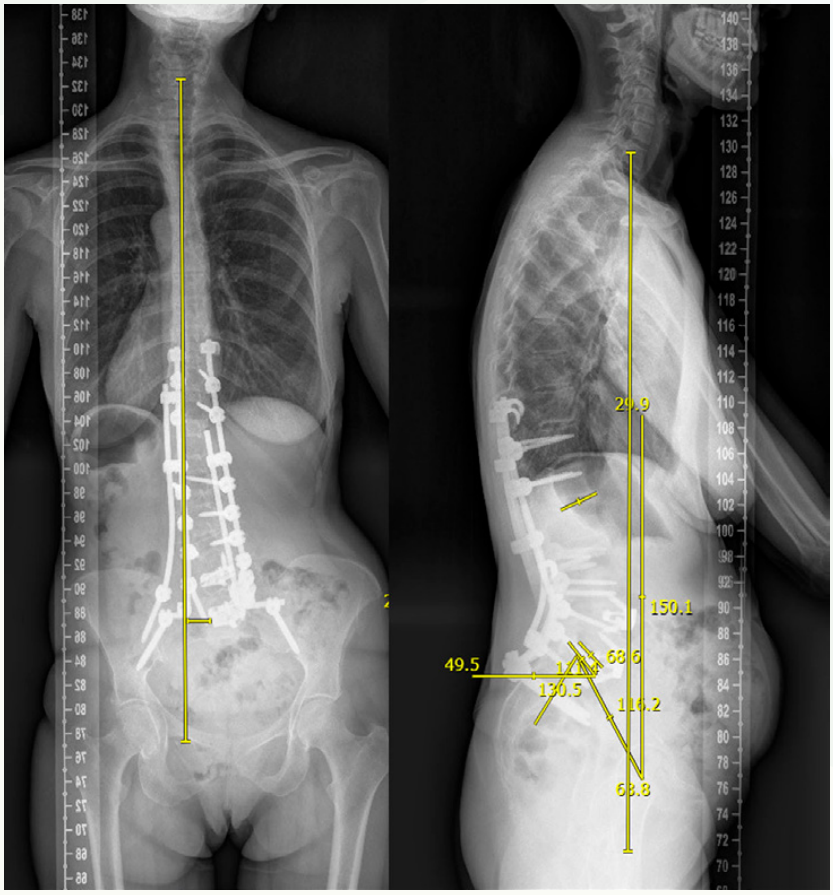

Fig. 4

33 Síndrome del cinturón de seguridad: qué esperar y cómo tratar

Autores

López-Puerta González, José María
Bascón Ortega, Juan Bosco

Centro de trabajo

Hospital Universitario Virgen del Rocío, Sevilla. España

ANAMNESIS

Paciente mujer de 25 años traída a nuestro centro hospitalario por el 061 tras accidente frontal coche-coche. Se mantiene estable y consciente en todo momento. Refiere dolor principalmente en región lumbar.

EXAMEN FÍSICO

GCS 15/15, constantes estables, no deformidad y movilización espontánea de extremidades. Se realiza ECO-FAST en urgencias con hallazgo de escaso líquido libre peri-esplénico.

PRUEBAS COMPLEMENTARIAS

Dentro del protocolo "politraumatismo" se realiza Body-TAC en urgencias donde se evidencia Fx del cuerpo vertebral de L4 que involucra a su plataforma articular superior y se extiende postero-inferiormente afectando a ambas articulaciones interapofisarias, sin identificarse pérdida de altura del cuerpo vertebral ni retropulsión hacia el canal medular. En un primer momento se planteó realizar un manejo conservador de la fractura, pero ante la potencial inestabilidad de la misma se decide solicitar durante el ingreso RMN para valorar los elementos estabilizadores posteriores, con el hallazgo de disrupción completa del complejo ligamentoso posterior de L3-L4 y de la fascia lumbar.

DIAGNÓSTICO

Fractura tipo AOSpine B2 (lesión combinada de Chance óseo-ligamentario con inestabilidad rotatoria) sin invasión de canal ni clínica neurológica.

TRATAMIENTO

Ante los resultados de la RMN se decide intervenir quirúrgicamente mediante estabilización de la lesión con implantes pediculares y protección con gancho sublaminar de L4 más artrodesis posterior con injerto óseo. Durante la disección se apreció la disrupción completa de fascia y complejo ligamentoso con ventana de exposición de canal.

EVOLUCIÓN

La paciente presentó buena evolución sin ningún tipo de clínica neurológica a pesar de la inestabilidad que presentaba. En el primer día desde la cirugía la paciente toleró sedestación en sillón y al segundo día deambulación con corsé.

DISCUSIÓN

Este tipo de fractura presenta una asociación clara con el mecanismo lesional de colisión frontal con coche y uso de cinturón. Debido a la alta energía del impacto y la resistencia opuesta por el cinturón de seguridad, se produce un mecanismo de hiperflexión forzada que puede llegar a romper los elementos estabilizadores posteriores óseos y ligamentosos.

Es esencial un elevado nivel de sospecha de inestabilidad de la banda de tensión, puesto que las Rx e incluso el TAC pueden aparentar un carácter benigno. Las lesiones por flexión-distracción de la columna vertebral suelen ir acompañadas de lesiones viscerales graves que conviene descartar en todos los casos. Este tipo de lesión se considera altamente inestable y, aunque el déficit neurológico es raro, es imprescindible realizar una minuciosa exploración física para descartarlo.

BIBLIOGRAFÍA

1. Matejka J, Zeman J, Belatka J, Nepras P, Houcek P, Linhart M. Sitzgurt. Seat-belt and chance fractures of the thoracolumbar spine. Zentralbl Chir. 2010 Apr; 135(2): 149-53. German. doi: 10.1055/s-0028-1098712. Epub 2009 Aug 25. PMID: 19708010.
2. Ramieri A, Domenicucci M, Cellocco P, Raco A, Costanzo G. Effectiveness of posterior tension band fixation in the thoracolumbar seat-belt type injuries of the young population. Eur Spine J. 2009 Jun; 18 Suppl 1 (Suppl 1): 89-94. doi: 10.1007/s00586-009-0991-z. Epub 2009 Apr 24. PMID: 19390871; PMCID: PMC2899616.
3. Anderson PA, Henley MB, Rivara FP, Maier RV. Flexion distraction and chance injuries to the thoracolumbar spine. J Orthop Trauma. 1991 5: 153-60. Available from: http://www.ncbi.nlm.nih.gov/pubmed/1861190.-PubMed.
4. Miekisiak G.complete avulsion of spinal cord and cauda equina: A case report. J Craniovertebr Junction Spine. 2015 Apr-Jun; 6(2): 86-8. doi: 10.4103/0974-8237.156070. PMID: 25972716; PMCID: PMC4426529.

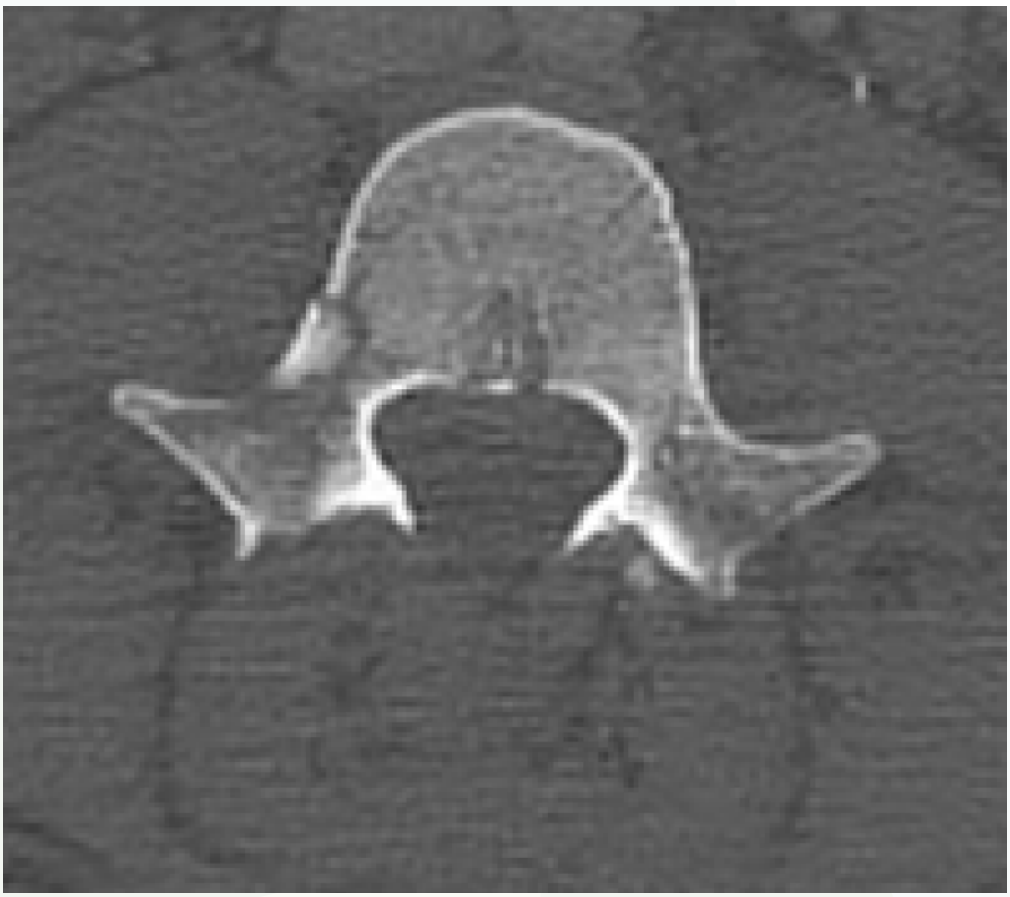

Fig. 1

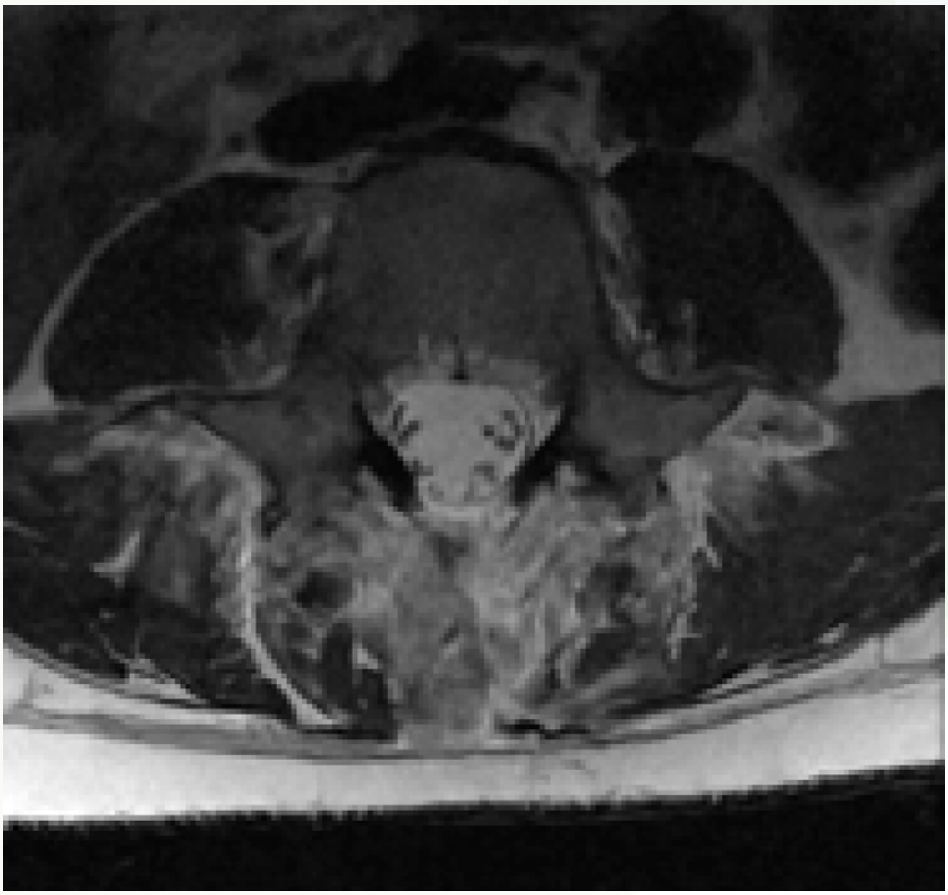

Fig. 2

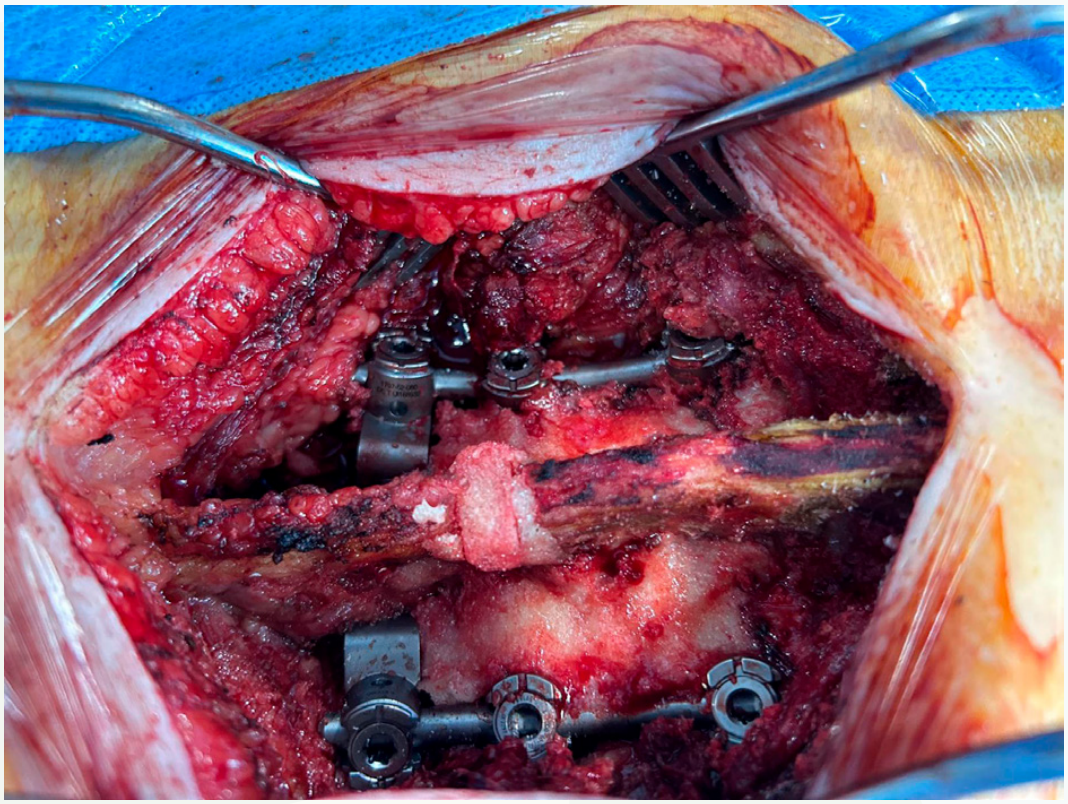

Fig. 3

34 Absceso epidural lumbosacro con extensión flemonosa cervical

Autores

Iglesias Colao, Roberto[1]
González-Herráez Fernández, Pablo[1]
Menéndez Urdangaray, Carla[1]
Meneses Gutiérrez, Antonio[2]

Centros de trabajo

[1]Hospital Universitario de Cabueñes, Gijón. España
[2]Hospital de Jarrio, Asturias. España

ANAMNESIS

Hombre de 64 años, fumador, bebedor, hipertenso, que consulta por dolor lumbar, pérdida de peso de 3 kg y malestar general de una semana de evolución tras la realización de colonoscopia. Antecedente de artritis séptica por S. Aureus meticilin sensible (SAMS) en articulación esternoclavicular. Sensación distérmica, no ha tenido fiebre termometrada.

EXAMEN FÍSICO

En Urgencias, dolor lumbar difuso con disminución de fuerza 3/5 en miembros inferiores, no puede realizar bipedestación. Sensibilidad conservada. Fuerza en miembros superiores conservada aunque cierta debilidad.

PRUEBAS COMPLEMENTARIAS

Analítica: leucocitos: 43. 000, PMN: 93%, PCR: 421, procalcitonina 4, 53.
TAC: no alteraciones relevantes.
RMN: los hallazgos son compatibles con importante miositis flemonosa en el nivel cervical y absceso epidural posterior en la región lumbosacra.
Hemocultivos y cultivos intraoperatorios: +para SAMS.

DIAGNÓSTICO

Absceso epidural lumbosacro + miositis cervical.

TRATAMIENTO

Drenaje urgente realizando laminectomía derecha en L4 con exposición del canal, sondaje de este con lavado y aspiración de absceso epi-peridural franco.
Debido a mala evolución se realiza nuevo drenaje a los 10 días en dos tiempos: drenaje de psoas derecho y abordaje sobre incisión previa ampliando laminectomía derecha y drenando nueva colección.
Previo a antibiograma pauta empírica de meropenem + daptomicina. Se ajusta con antibiograma manteniendo pauta durante 8 semanas.

EVOLUCIÓN

Mejoría progresiva del cuadro estando al año y medio con fuerza completa en miembros inferiores y realizando una vida normal.

DISCUSIÓN

El absceso epidural es una patología que requiere un alto índice de sospecha debido a su presentación clínica insidiosa e inespecífica. Solo el 50% de los pacientes presentan fiebre, dificultando su diagnóstico precoz, que es clave para evitar complicaciones graves y garantizar una recuperación funcional completa (1, 2, 3).

La mayoría de los casos tienen un origen hematógeno, siendo los focos más comunes las infecciones del tracto urinario o la endocarditis. El microorganismo más frecuentemente implicado es Staphylococcus aureus meticilin sensible (SAMS) (4), como el caso que se presenta.

Tradicionalmente, el tratamiento de elección ha sido quirúrgico, mediante laminectomía descompresiva, junto con antibióticos sistémicos (5). No obstante, en la actualidad, hasta el 40% de los casos se resuelven con antibioterapia exclusiva, reservándose la cirugía para pacientes con deterioro neurológico progresivo, inestabilidad espinal o falta de mejoría clínica (4).

Por lo tanto y a modo de conclusión decir que cada paciente debe individualizarse para decidir el mejor abordaje terapéutico, realizando una optimización de recursos disponibles y minimizando complicaciones que pueden aparecer secundarios a un tratamiento incorrecto de esta patología.

BIBLIOGRAFÍA

1. Childress MA, Becker BA. Nonoperative Management of Cervical Radiculopathy. Am Fam Physician. 1 de mayo de 2016; 93(9): 746-54.
2. Tetsuka S, Suzuki T, Ogawa T, Hashimoto R, Kato H. Spinal Epidural Abscess: A Review Highlighting Early Diagnosis and Management. JMA J. 15 de enero de 2020; 3(1): 29-40.
3. Long B, Carlson J, Montrief T, Koyfman A. High risk and low prevalence diseases: Spinal epidural abscess. Am J Emerg Med. marzo de 2022; 53: 168-72.
4. Babic M, Simpfendorfer CS, Berbari EF. Update on spinal epidural abscess. Curr Opin Infect Dis. junio de 2019; 32(3): 265-71.
5. Ameer MA, Knorr TL, Munakomi S, Mesfin FB. Spinal Epidural Abscess. En: StatPearls [Internet]. Treasure Island (FL): StatPearls Publishing; 2023 [citado 20 de noviembre de 2023]. Disponible en: http://www.ncbi.nlm.nih.gov/books/NBK441890/.

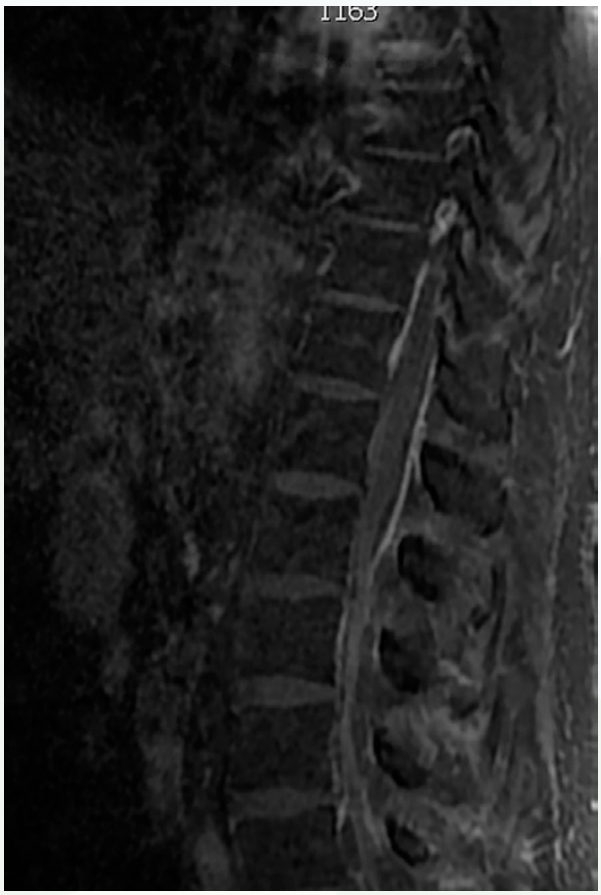

Fig. 1

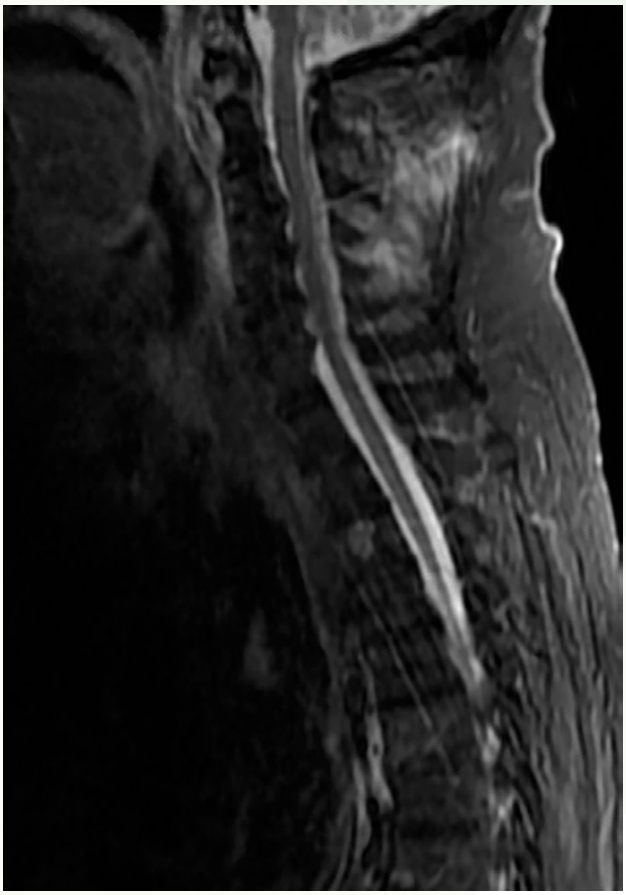

Fig. 2

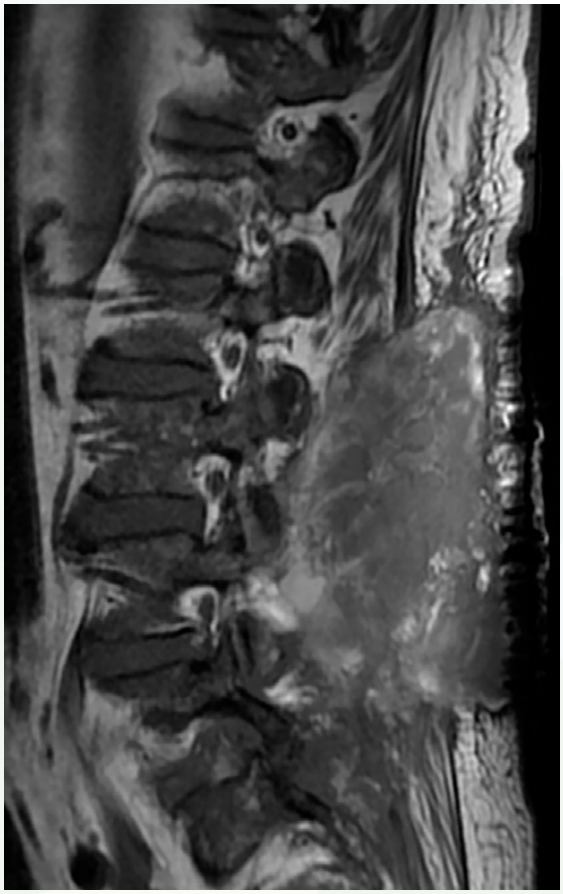

Fig. 3

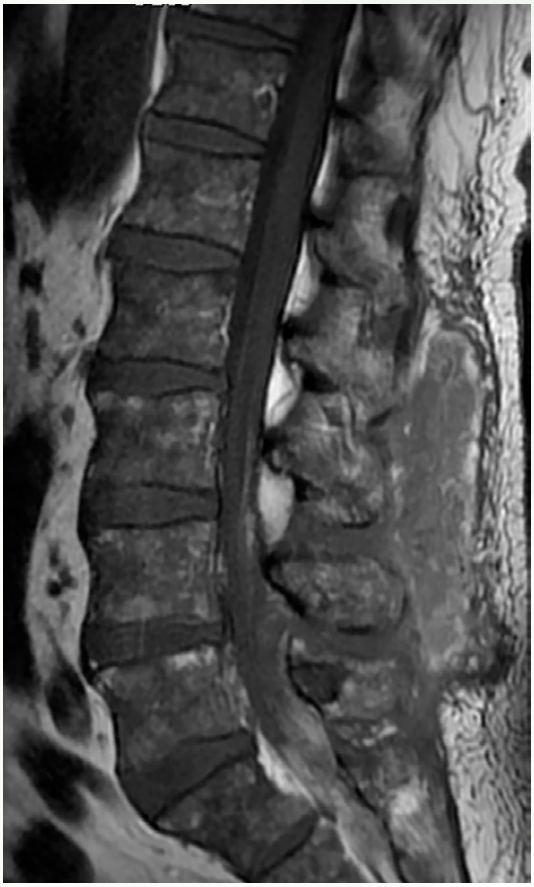

Fig. 4

35 Pseudomeningocele contralateral tras hemiflavectomía lumbar

Autores

García Gálvez, Alberto
Alberola Amores, Antonio
Benito Muñóz, María del Pilar
Martín Tardío, Saray

Centro de trabajo

Hospital Vega Baja, Alicante. España

ANAMNESIS

Paciente de 40 años intervenido por hernia discal L5-S1 izquierda mediante hemiflavectomía y foraminotomía que debuta a las 6 semanas con episodios de cefaleas, dolor lumbar y tumoración en herida quirúrgica.

EXAMEN FÍSICO

Cefaleas intermitentes que se acentúan con los cambios posturales. Herida quirúrgica cicatrizada con tumoración subcutánea no dolorosa a la palpación. Empeoramiento de sintomatología radicular de pierna izquierda tras remisión postquirúrgica. Parestesias en dedos de pie izquierdo.

PRUEBAS COMPLEMENTARIAS

Resonancia magnética (RM) columna lumbar (Figs. 1 y 2): amplia laminectomía y flavectomía izquierda L5 con colección que podría corresponder a fístula de LCR. Hernia posteromedial L5-S1 que deforma el saco dural sin evidencia de afectación radicular.

DIAGNÓSTICO

Pseudomeningocele L5-S1 posquirúrgico.

TRATAMIENTO

Intervención quirúrgica mediante ampliación de flavectomía L5-S1 previa e identificación de desgarro dural posterolateral en espacio L5-S1 derecho de 5 mm que se sutura y se sella con DuraGen y DuraSeal.

EVOLUCIÓN

El paciente presenta mejoría de cefaleas y leve mejoría de patología radicular izquierda. A las 2 semanas se aprecia salida de contenido seropurulento (Fig. 3) con cultivo positivo para Streptococcus aureus meticilin sensible (SASM) que precisó de nueva intervención mediante lavado y drenaje de colección corroborando sellado de duramadre estanco sin fugas a la maniobra de Valsalva.
El paciente actualmente se encuentra asintomático de cefaleas con mejoría progresiva de la patología radicular.

DISCUSIÓN

Clásicamente los Pseudomeningocele se clasifican en congénitos, traumáticos e iatrogénicos siendo estos últimos los más frecuentes (1). La cirugía de columna lumbar es una de las principales causas iatrogénicas dado que durante estas pueden producirse pequeñas afectaciones de la duramadre con fugas que pasan inadvertidas, produciendo pseudomeningoceles que en la mitad de casos son asintomáticos y se resuelven en 6 meses (2). En

los casos sintomáticos estos pueden pasar desapercibidos debido a la inespecificidad de los síntomas, por ello debemos realizar una anamnesis detallada de los pacientes posquirúrgicos y en caso de dudas realizar pruebas complementarias como la RM para confirmar el diagnóstico (3). El caso propuesto tiene como interés el hecho de presentarse el defecto de la duramadre en el lado contralateral, sin apreciarse daño directo durante la intervención, pero la manipulación y los cambios óseos pueden debilitar la duramadre produciendo, de forma tardía, fugas de LCR que desarrollarán pseudomeningoceles o fístulas (4).

BIBLIOGRAFÍA

1. Couture D, Branch CL. Spinal pseudomeningoceles and cerebrospinal fluid fistulas. Neurosurg Focus. 2003. 15: E6.
2. Wang Y, Zeng L, Guo X. Late Postoperative Cervical Spinal Cord Herniation with Pseudomeningocele. World Neurosurg. 2021 Oct; 154: 117-118. doi: 10.1016/j.wneu.2021.07.102. Epub 2021 Jul 28. PMID: 34329749.
3. Buy X, Alberti N, Pointillart V, Loiseau H, Palussière J. Intravertebral pseudomeningocele: an unusual complication after disc surgery. Spine J. 2014 Nov 1; 14(11): e1-4. doi: 10.1016/j.spinee.2014.08.011. Epub 2014 Aug 19. PMID: 25150142.
4. Novais G, Ratilal B, Pappamikail L, Branco P, Reis N. Spontaneous pseudomeningocele associated with lumbar spondylolisthesis: A case report and review of the literature. Surg Neurol Int. 2017 Sep 7; 8: 221. doi: 10.4103/sni.sni_179_17. PMID: 28966827; PMCID: PMC5609443.

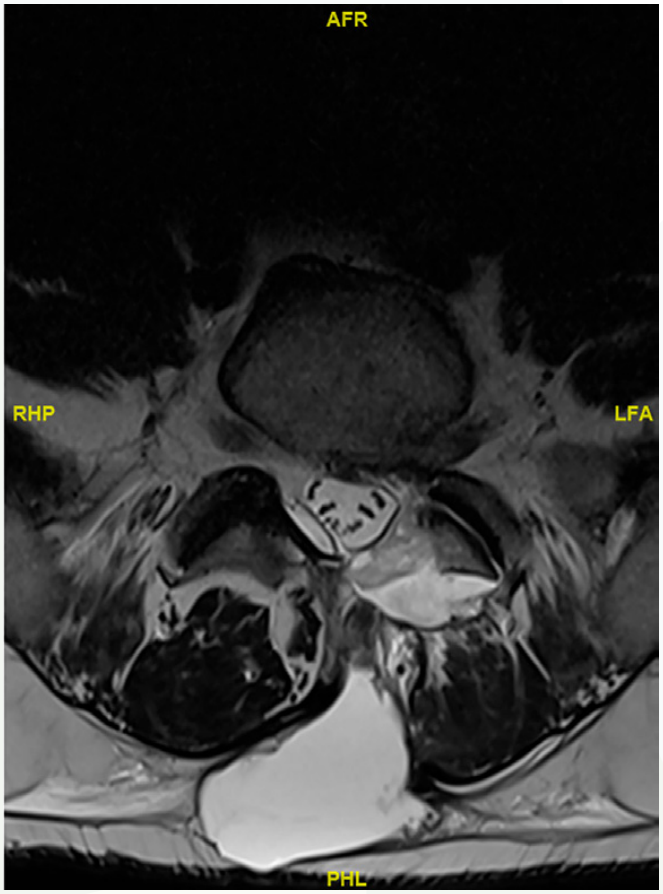

Fig. 1

Fig. 2

Fig. 3

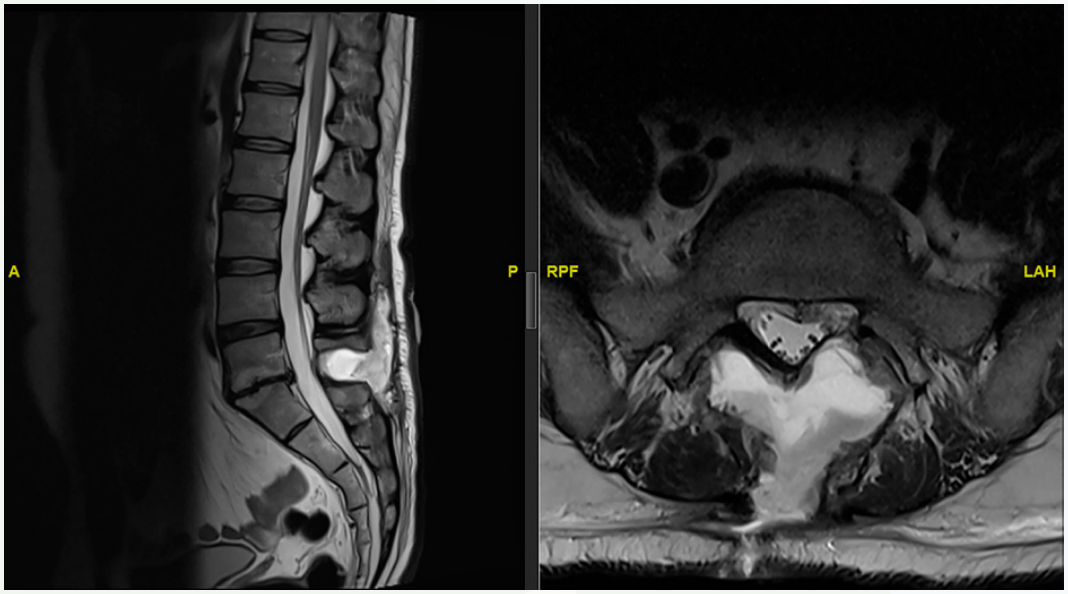

36

Cirugía de separación tumoral en metástasis vertebral por leiomiosarcoma

Autores

Pascual López, Francisco Javier
Ortíz Rodríguez, Carlos
Aranda Porras, Javier
Rodríguez Pérez, Naiara

Centro de trabajo

Hospital Universitario Costa del Sol, Marbella (Málaga). España

ANAMNESIS

Mujer de 30 años con síndrome de Li Fraumeni. Presenta leiomiosarcoma retroperitoneal intervenido sin evidencia de enfermedad en el seguimiento. Carcinoma ductal infiltrante de mama estadio IV tratado con cirugía y terapia hormonal en febrero de 2024.
La paciente presenta dolor lumbar no controlado con tratamiento habitual así como sensación de parestesias en miembros inferiores. En el seguimiento oncológico se objetiva en TC adenopatía axilar derecha y lesión lítica en cuerpo vertebral L3 sospechosa de metástasis de cáncer de mama.

EXAMEN FÍSICO

Apofisalgia lumbar. Miembros inferiores: Fuerza 5/5. Sensibilidad: Hipoestesia 1/2 en L3 y L4 bilateral. Reflejos conservados simétricos. Hoffman y clonus negativos. Babinski indiferente.
Esfínteres conservados. ASIA E. Spinal Instability Neoplastic Score (SINS)8.

PRUEBAS COMPLEMENTARIAS

- Radiografía AP y lateral preoperatoria: lesión lítica expansiva en cuerpo vertebral de L3.
- RM dorsolumbar: lesión en L3 que ocupa canal raquídeo y ocasiona estenosis de canal. Foráminas conservadas. Cono medular y las raíces de cola de caballo de morfología y señal normales.
- TC dorsolumbar: lesión lítica L3 sospechosa de metástasis.
- Radiografía AP y lateral en bidepedestación: mantiene perfil sagital

DIAGNÓSTICO

Metástasis vertebral L3 de probable origen mamario.

TRATAMIENTO

Se decide tratamiento quirúrgico secuencial de su lesión por criterios de inestabilidad:

- Embolización prequirúrgica selectiva de ramas lumbares nutricias de cuerpos de L2 y L3.
- 24 horas tras embolización, cirugía en dos tiempos:

  1. Fijación percutánea L2-L4 con tornillos fenestrados cementados.
  2. Cirugía de separación tumoral con descompresión L3, con toma de muestras para cultivo y anatomía patológica.

EVOLUCIÓN

Estancia hospitalaria de 5 días. Tras dos semanas postoperatorias presenta buen control del dolor y ausencia de hipoestesia con heridas cicatrizadas. Fuerza 5/5. Deambula sin ayudas. Anatomía patológica: metástasis vertebral con áreas necróticas infiltración por

leiomiosarcoma. Cultivos intraoperatorios negativos. Comienza tratamiento con docetaxel+gemcitabina+trastuzumab+pertuzumab.

DISCUSIÓN

Dadas las potenciales complicaciones perioperatorias y la limitada esperanza de vida, cirugías radicales con citorreducciones extensas han perdido peso dejando lugar a una combinación de tratamientos sistémicos asociados a cirugía paliativa, como la cirugía de separación (1, 2, 3).

Es necesario realizar una adecuada evaluación neurológica que identifique el grado de compresión del espacio epidural (escala de Bilsky) así como la presencia asociada de mielopatía y/o radiculopatía por invasión local del foramen.

Además es preciso identificar el grado de estabilidad mecánica previo mediante escalas como Spinal Instability Neoplastic Score para poder reconocer aquellos pacientes con inestabilidad espinal potencial o manifiesta que ayude a desarrollar la mejor estrategia (2, 4).

BIBLIOGRAFÍA

1. S. Fuentes Caparrós, F. Rodríguez de Tembleque Aguilar, M. Á. Marín Luján, J. A. Gutiérrez Castro. Preoperative assessment and surgical indications: Separation surgery. Rev Esp Cir OrtopTraumatol. 2023; 67: S463-S47910.1016/j.recot.2023.08.002.
2. Xiaoran Zhang, Alexandra Giantini Larsen, Natasha Kharas, Mark H Bilsky, William Christopher Newma. Separation surgery for metastatic spine tumors: How less became more, Neuro-Oncology Advances, Volume 6, Issue Supplement_3, October 2024, Pages iii94-iii100.
3. Di Perna G, Cofano F, Mantovani C, Badellino S, Marengo N, Ajello M, Comite LM, Palmieri G, Tartara F, Zenga F, Ricardi U, Garbossa D. Separation surgery for metastatic epidural spinal cord compression: A qualitative review. J Bone Oncol. 2020 Sep 26; 25: 100320.
4. Lin J, Zhu X, Tang Q, Lu J, Xu H, Song G, Deng C, Wu H, Huang Y, Huang A, Xu Y, Chen H, Wang J. Minimally invasive separation surgery for the treatment of spinal metastases with small incision and freehand pedicle screw fixation: the surgical learning curve. BMC Musculoskelet Disord. 2022 Mar 22; 23(1): 273.

Fig. 1

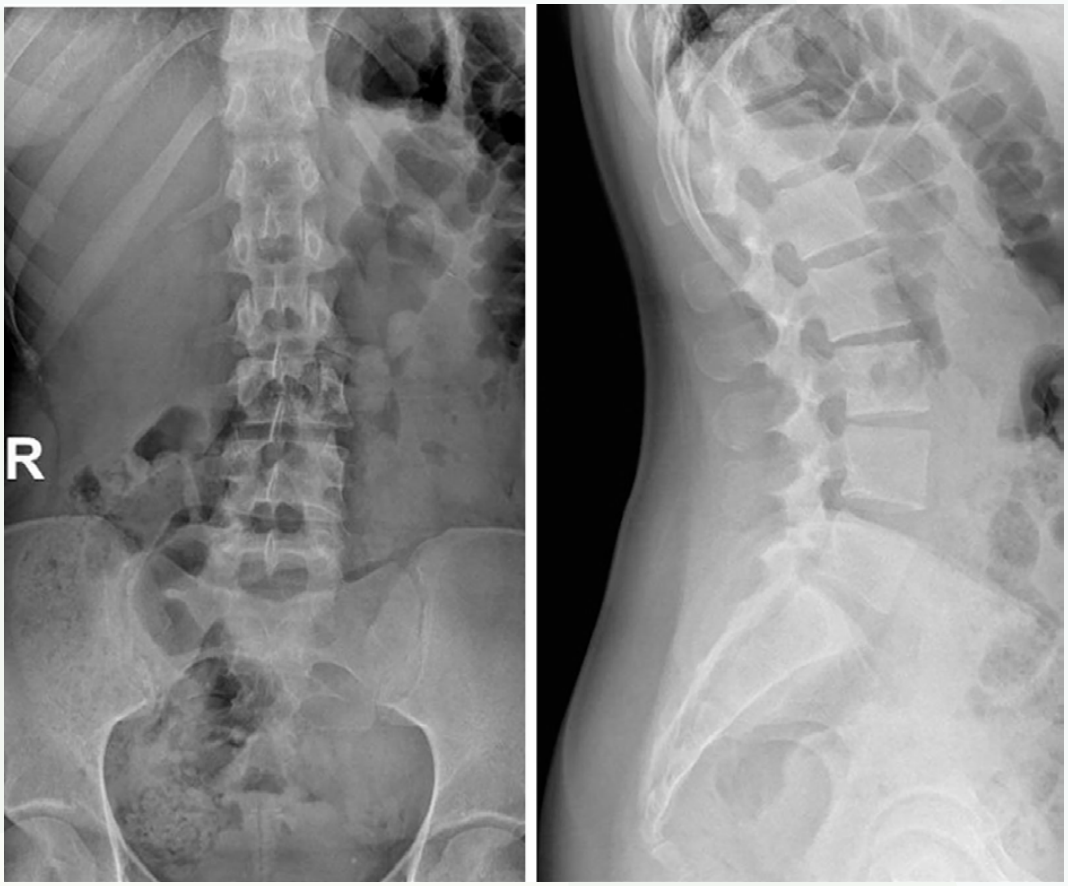

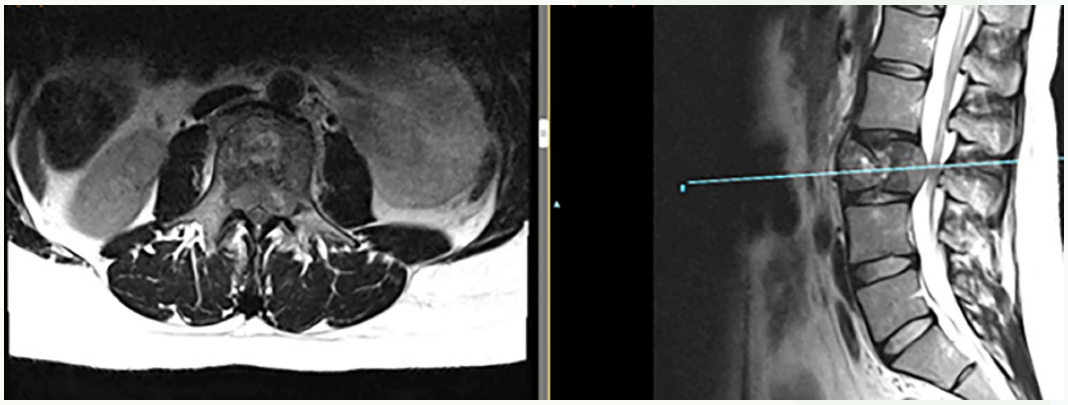

Fig. 2

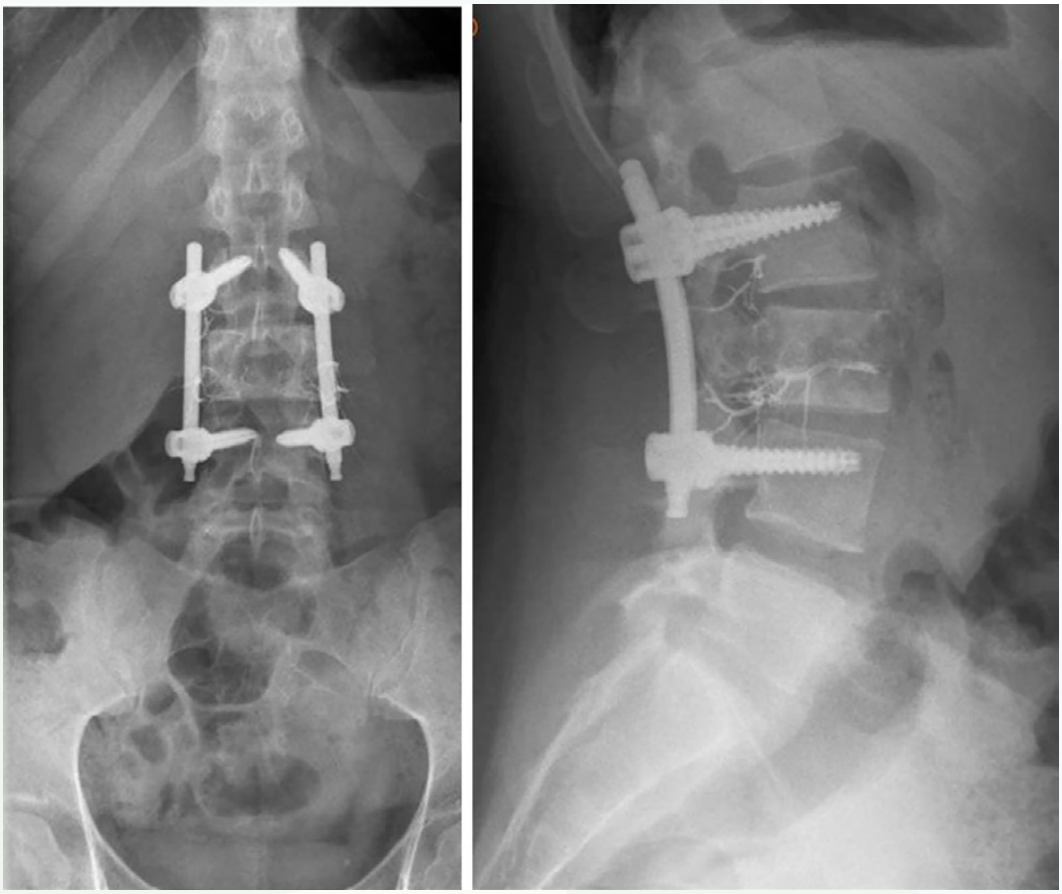

Fig. 3

37

El ligamento longitudinal posterior se está convirtiendo en hueso: cuando los ligamentos deciden "poner a la médula en su lugar"

Autores

Bas Hermida, Teresa
Rivkin Sánchez, Elena
Castro Fernández, Alicia
Piñeiro Ramírez, Blanca

Centro de trabajo

Hospital Universitari i Politècnic La Fe, Valencia. España

ANAMNESIS

Mujer de 57 remitida a Unidad de Raquis por clínica de cervicalgia y sensación de disestesias en miembros superiores, sobre todo derecho, de meses de evolución. Refiere alteración de sensibilidad termoalgésica y propioceptiva.

EXAMEN FÍSICO

Dolor cervical con limitación a las rotaciones.

- Spurling+.
- Hoffman+ izquierdo.
- ROT exaltados en MMSS, MMII normales.
- Sin déficit motor ni sensitivo en MMII ni en MMSS.

PRUEBAS COMPLEMENTARIAS

- RMN cervical: calcificación severa del ligamento longitudinal posterior en los primeros niveles cervicales que condicionan una estenosis crítica del conducto espinal con signos de mielopatía compresiva.
- TC cervical: moderada cervicoartrosis asociándose marcada osificación del LLP C2-C4 condicionando estenosis significativa del canal, más importante a nivel C3, calcificación de ligamento transverso del atlas asociada (Sd. Crown Dens) y estenosis foraminal C2-3 derecha y C3-5 izquierda.
- Potenciales evocados: EMT con TCCs alargados a extremidades derechas (MSD y MID). PESS de nervios mediano y tibial posterior con latencias y tiempos de conducción normales en ambos lados.

DIAGNÓSTICO

Osificación del ligamento longitudinal posterior cervical.

TRATAMIENTO

Se decidió descompresión quirúrgica mediante laminectomía completa C3-C4 y laminectomía parcial dome de arco posterior de C2 y artrodesis cervical posterior C2-C4.

EVOLUCIÓN

Postoperatorio complicado por desaturación que precisó ingreso en reanimación. Tras la resolución del episodio respiratorio y el comienzo de la rehabilitación, la paciente ha ido mejorando su clínica neurológica progresivamente.

DISCUSIÓN

La osificación del ligamento longitudinal posterior de la columna cervical es una hiperplasia osificante que puede estar acompañada de disfunción neurológica severa. Su pa-

togénesis aún no está clara, su aparición y desarrollo es multifactorial. Se requiere descompresión quirúrgica cuando comprime la médula espinal cervical y causa síntomas neurológicos graves. Esta osificación se encuentra principalmente por debajo del segmento C2. Para estos casos, la laminoplastia C3-7 o laminectomía con fusión instrumentada son las opciones quirúrgicas posteriores más comunes.

Sin embargo, a menudo también está involucrado el nivel C2 o superior y el espacio más estrecho se encuentra en el segmento C2-C4, por lo que la descompresión única por debajo de C2 puede ser insuficiente debido a la estenosis de C2-C3. Por lo tanto, es necesaria la descompresión posterior del nivel C2/3. Para ello, la laminectomía dome-like de C2 es un abordaje posterior comúnmente utilizado.

BIBLIOGRAFÍA

1. Miao D, Gao X, Zhen Z, Yang D, Wang H, Ding W.comparison of C2 dome-like laminectomy with C2 partial laminectomy for upper cervical ossification of the posterior longitudinal ligament. Frontiers in Surgery [Internet]. 2023 Jan 9; 9. Available from: https://pmc.ncbi.nlm.nih.gov/articles/PMC9869379/.
2. Wang W, Zhao Y, Lu X, Zhao X, Jin Y, Chen X, et al. Influence of extending expansive open-door laminoplasty to C1 and C2 on cervical sagittal parameters. BMC Musculoskeletal Disorders. 2020 Feb 5; 21(1).
3. Yu C, Wu Y, Zhang Z, Zhang N, Yu X, Li F, et al.comparative Effectiveness and Functional Outcome of C2 Dome-like Expansive Versus C2 Expansive Open-door Laminoplasty for Upper Cervical Ossification of the Posterior Longitudinal Ligament. Spine. 2021 Sep 14; 47(10): E448-55.
4. Tetreault L, Nakashima H, Kato S, Kryshtalskyj M, Nagoshi N, Nouri A, et al. A Systematic Review of Classification Systems for Cervical Ossification of the Posterior Longitudinal Ligament. Global Spine Journal. 2018 Aug 15; 9(1): 85-103.

Fig. 1

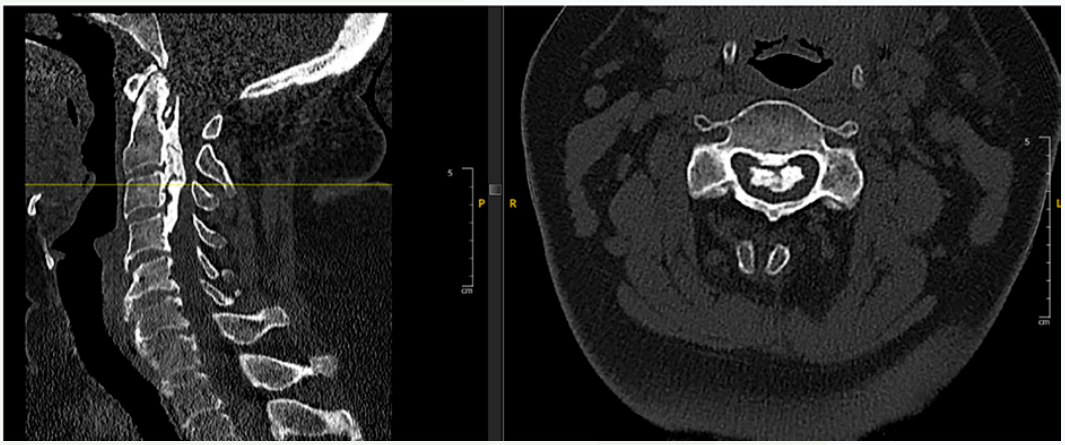

Fig. 2

Fig. 3

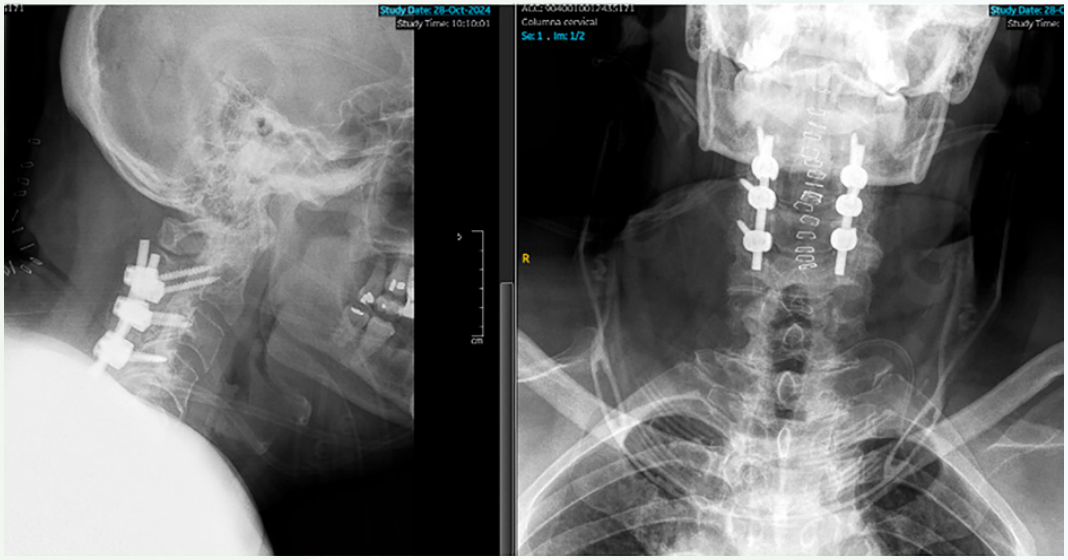
Study Date: 28-Oct-2024
Study Time: 10:10:01
Columna cervical
Se: 1 . Im: 1/2
R

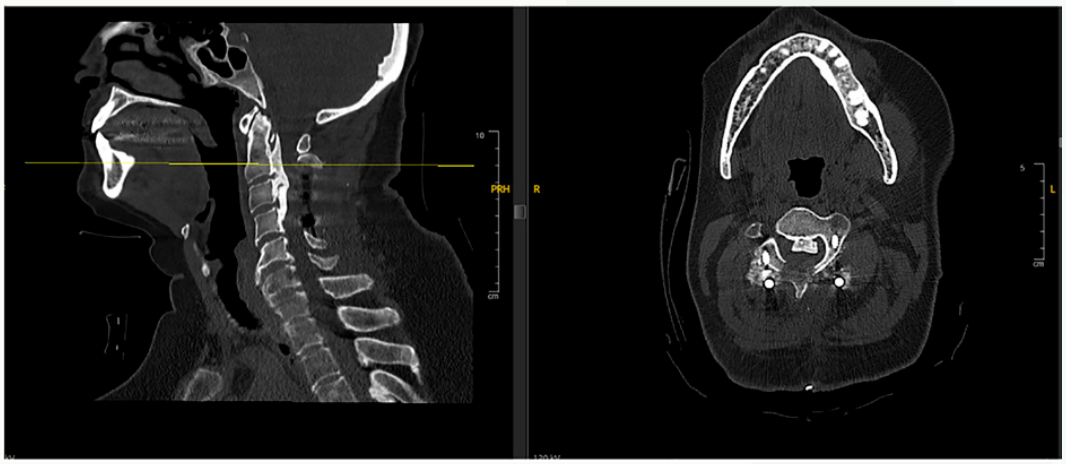
PRH
R
L

Fig. 4

38 Espondilodiscitis en lactante de 21 meses

Autores

Pérez Bermejo, Diego
Almena Rodríguez, Pablo
Valle López, Sergio

Centro de trabajo

Hospital Universitario Río Hortega, Valladolid. España

ANAMNESIS

Paciente de 21 meses. Hace 7 días acude a su pediatra por sospecha de balanitis y candidiasis para lo que se pauta clotrimazol y celestoderm. Acude de nuevo por lumbalgia. La familia muestra un vídeo en el que se agacha y levanta sujetando la zona por dolor, se sienta con las piernas colgando pero no con ellas estiradas. No ha presentado fiebre.

EXAMEN FÍSICO

Marcha con hipertextensión lumbar, dolor con la flexión de tronco, apofisalgia lumbar, movilidad ambas EEII conservada y no dolorosa, no signos de radiculopatía.

PRUEBAS COMPLEMENTARIAS

- RX: acuñamiento de L4.
- RMN: osteomielitis del cuerpo vertebral y pedículos de L4 con pérdida de altura, acompañado de tejido inflamatorio flemoso de tejidos blandos.
- Mantoux negativo.
- PCR max 4 mg/l. VSG 13-14 mm.
- Serologías negativas.

DIAGNÓSTICO

Espondilodiscitis L4.

TRATAMIENTO

Cefuroxima 200 mg/kg/día IV durante 2 semanas+cefuroxima VO durante 4 semanas y ortesis lumbar.

EVOLUCIÓN

Una vez instaurado el tratamiento, el paciente no ha presentado fiebre. El niño recuperó muy rápidamente la movilidad normal y reanudó sus actividades habituales al final del tratamiento. En la primera revisión un mes después del alta, el dolor ha desaparecido, porta el corsé durante el día (que se mantiene durante dos meses) realizando una vida normal, la analítica presenta unos reactantes de fase aguda normalizados y en la radiografía se observa callo óseo con un acudimiento vertebral que no ha progresado hacia el colapso.

DISCUSIÓN

La espondilodiscitis infecciosa es una entidad patológica poco frecuente en la población pediátrica, representando menos del 2-4% de las infecciones osteoarticulares. Esta condición afecta principalmente a niños de corta edad, en quienes la enfermedad puede manifestarse en ocasiones como discitis aislada. Su presentación clínica es generalmente inespecífica, lo que puede retrasar el diagnóstico. La RMN se considera la prueba diagnós-

tica de elección, ya que permite la identificación temprana de la afección. Es fundamental la toma de hemocultivos para aislar el agente patógeno responsable de la infección. En casos de duda diagnóstica o ante la ausencia de una respuesta favorable al tratamiento empírico, se recomienda realizar una punción discovertebral para obtener más información. Una segunda RMN solo se indica si la evolución clínica, biológica o funcional resulta desfavorable. El tratamiento se basa en la administración de antibióticos empíricos dirigidos principalmente contra Staphylococcus aureus, en combinación con inmovilización de la columna vertebral con fin antiálgico. En términos generales, el pronóstico de esta enfermedad en la población pediátrica es muy favorable.

BIBLIOGRAFÍA

1. E Gueulette, G Sana, F Libert, et al. Spondylodiscitis in children: a review. A propos of two cases. Rev Neurol (Paris). 2002; 158(11): 1153-1157.
2. Tassinari D, Forti S, Torella M, et al.-A special case of lower back pain in a 3-year-old girl: case report. BMJ Case Rep, 2013, published online 7 march 2013.
3. de Moraes PM, Meves R, Yamada H.-Spinal infections in children: a review. Int Orth (SICOT), 2012, 36, 387-395.
4. Chandrasenan J, Klezl Z, Bommireddy, et al.-Spondylodiscitis in children: a retrospective series. J Bone Joint Surg, 2011, 93-B, 1122-1125.
5. Tapia Moreno R, Espinosa Fernandez MG, Martinez Leon MI, et al.-Spondylodiscitis: Diagnosis and medium-long term follow up of 18 cases. An Pediatr (Barc), 2009, 71, 391-399.

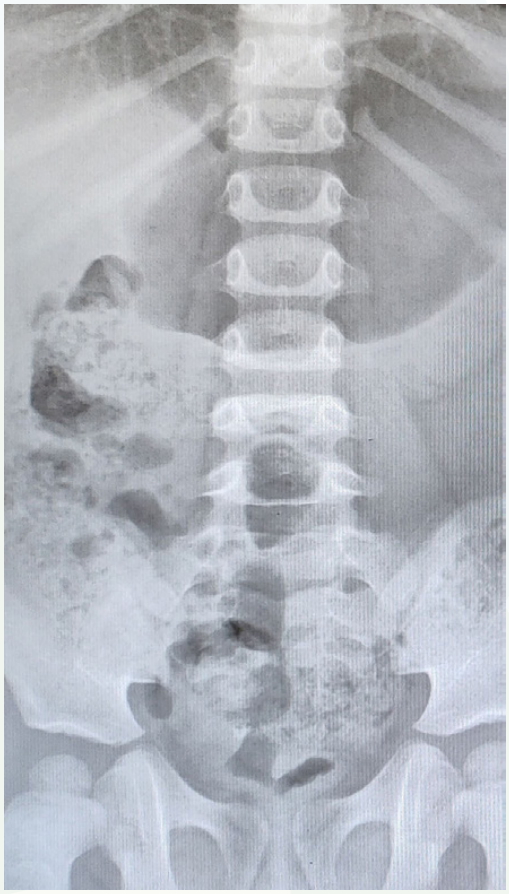

Fig. 1

Fig. 2

Fig. 3

Fig. 4

39

Tuberculosis espinal: un reto para el cirujano

Autores

Gómez González, Daniel
Marín Sarasua, Elena
Guanzetti Nieto, Alessandro

Centro de trabajo

Hospital General Dr. Balmis, Alicante. España

ANAMNESIS

Paciente senegalés sin antecedentes relevantes. Consulta por lumbalgia de 2 meses de evolución e impotencia motora reciente.

EXAMEN FÍSICO

En cuanto al a exploración física: dolor inespecífico dorsolumbar y adenopatías laterocervicales patológicas en grupo IIA y IV. La auscultación reveló hipofonesis en base izquierda. La exploración neurológica fue: abolición completa de función motora y sensibilidad desde T7, reflejo de Babinski bilateral ausente, aquíleo abolido, rotuliano derecho hiperexaltado e izquierdo normal.

PRUEBAS COMPLEMENTARIAS

En una radiografía de tórax se observaron nódulos pulmonares bilaterales y derrame pleural izquierdo. La RMN urgente indicó: colección mediastínica y retropleural por espondilodiscitis multinivel T3-T4, T7-T8, T8-T9 y T9-T10, colecciones epidurales anteriores y compresión medular secundaria. Fractura patológica en T8, cambios inflamatorios en S3 con colección prevertebral y alteración de señal epidural por material inflamatorio. Cifosis torácica de 55º. La PCR multiplex intraoperatoria fue positiva para micobacterium tuberculosis.

DIAGNÓSTICO

El diagnóstico fue de compresión medular secundaria a tuberculosis espinal.

TRATAMIENTO

Además del tratamiento médico, se realizó una descompresión quirúrgica urgente mediante abordaje dorsal posterior estándar y esqueletización de T1 a L3, tornillos transpediculares T5-T6 y se puenteó hasta T11-L1, además de laminectomía de T7-T9, laminotomía T3-T4 y drenaje de los abcesos epidurales y paravertebrales.

EVOLUCIÓN

A los 9 días, el balance muscular del miembro inferior izquierdo era 1/5 flexión de cadera, 3/5 extensión de rodilla y 2/5 flexión plantar; y en miembro inferior derecho de 2/5 flexión de cadera, 3/5 extensión de rodilla y 2/5 flexión plantar. A los 25 días postquirúrgicos, presentaba al menos 4/5 en todos los grupos musculares de miembros inferiores e inició tolerancia a la bipedestación.

DISCUSIÓN

El tratamiento de la tuberculosis espinal es eminentemente médico. La indicación quirúrgica puede indicarse si: necesidad de biopsia abierta, afectación de más de 4 segmentos,

cifosis con riesgo de progresión mayor de 60º, déficit motor (escala Daniels 2/5), progresión rápida de sintomatología neurológica o déficits refractarios a tratamiento médico durante 3-4 semanas.

El abordaje quirúrgico puede ser anterior o posterior. El abordaje anterior pretende tratar el foco inicial de la patología desde la columna anterior, mientras que el posterior se centra en mayor medida en conseguir una fijación adecuada según la teoría de las 3 columnas de Denis. No se observan diferencias estadísticamente significativas en cuanto al tiempo o sangrado quirúrgico, sin embargo, sí en cuanto a una mejor corrección del ángulo de Cobb y menor tasa de complicaciones a favor del abordaje posterior.

BIBLIOGRAFÍA

1. Rupp R, Biering-Sørensen F, Burns SP, Graves DE, Guest J, Jones L, et al. International standards for neurological classification of spinal cord injury. Top Spinal Cord Inj Rehabil [Internet]. 2021; 27(2): 1-22. Disponible en: http://meridian. allenpress.com/tscir/article-supplement/465525/pdf/i1082-0744-27-2-1_s01/.
2. Obiegbu HO, Ndukwu C. Tuberculous paraplegia: Outcome of operative intervention. Niger J Clin Pract [Internet]. 2024; 27(5): 565-9. Disponible en: https://journals. ww.com/njcp/fulltext/2024/05000/tuberculous_paraplegia__outcome_of_operative. 2. aspx.
3. Muheremu A, Niu X, Wu Z, Tian W. Study on anterior and posterior approaches for spinal tuberculosis: a meta-analysis. [Internet] European Journal of Orthopaedic Surgery and Traumatology; 2014. Disponible en: https://www.ncbi.nlm.nih.gov/books/NBK258946/.
4. Mehta JS, Bhojraj SY. Tuberculosis of the thoracic spine. J Bone Joint Surg Br [Internet]. 2001; 83(6): 859-63. Available from: https://pubmed.ncbi.nlm.nih.gov/11521929/.

Fig. 1

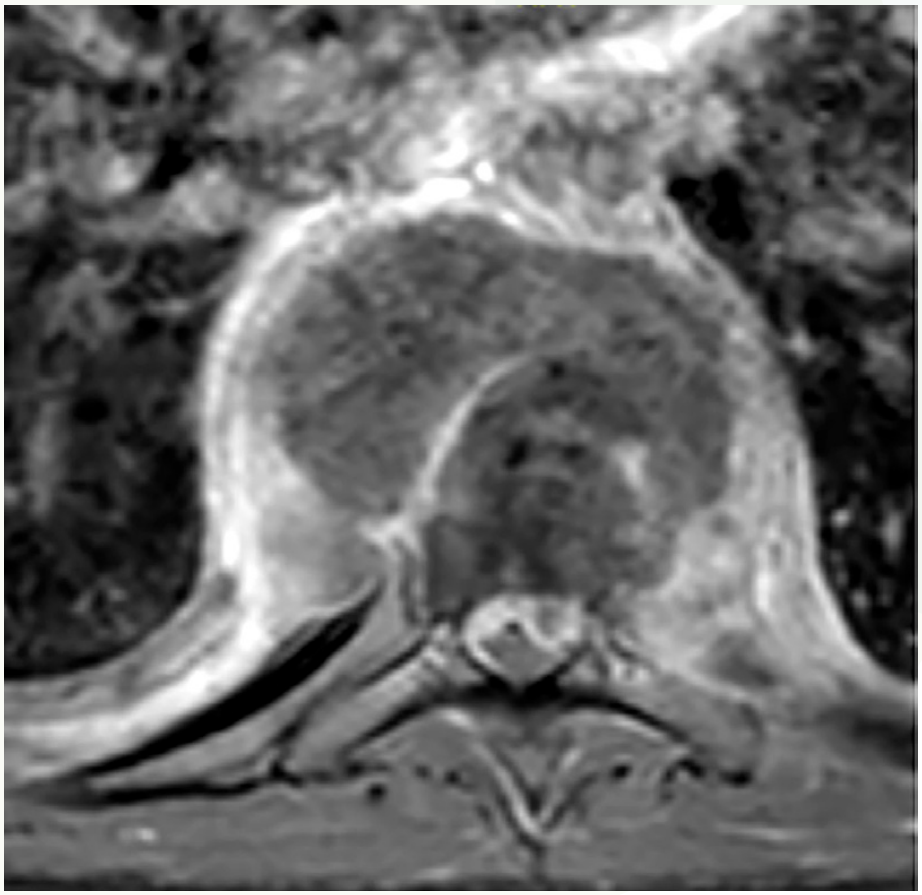

Fig. 2

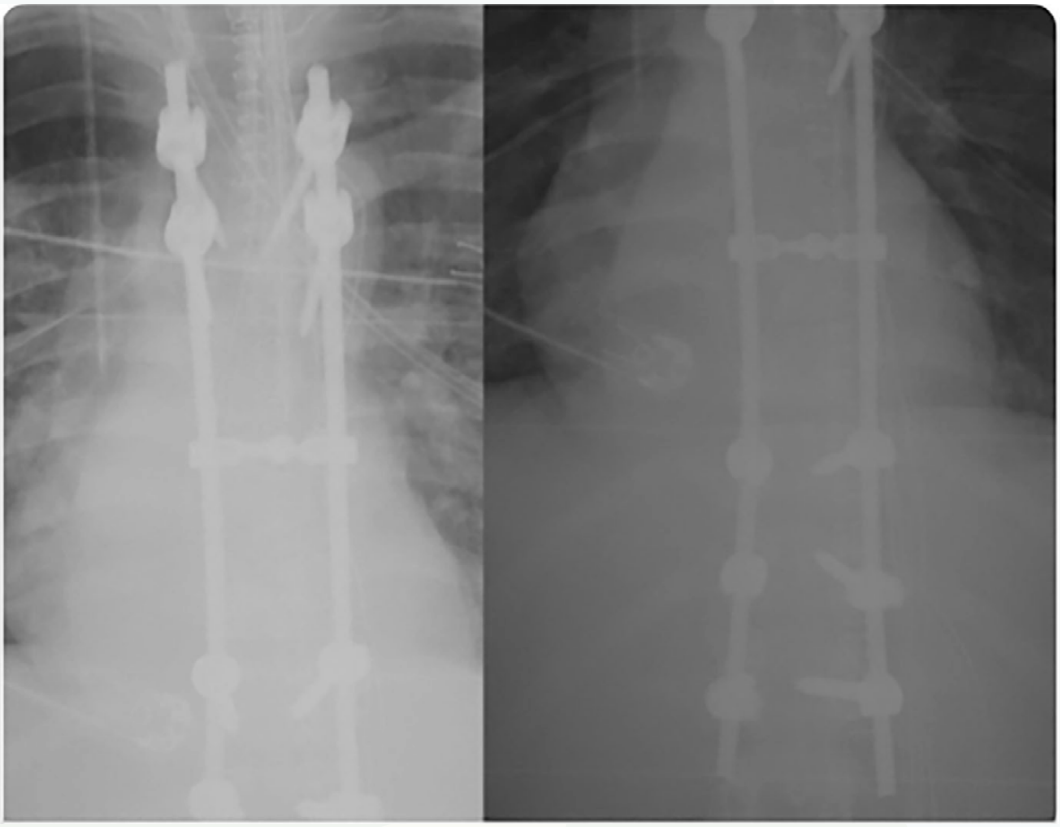

Fig. 3

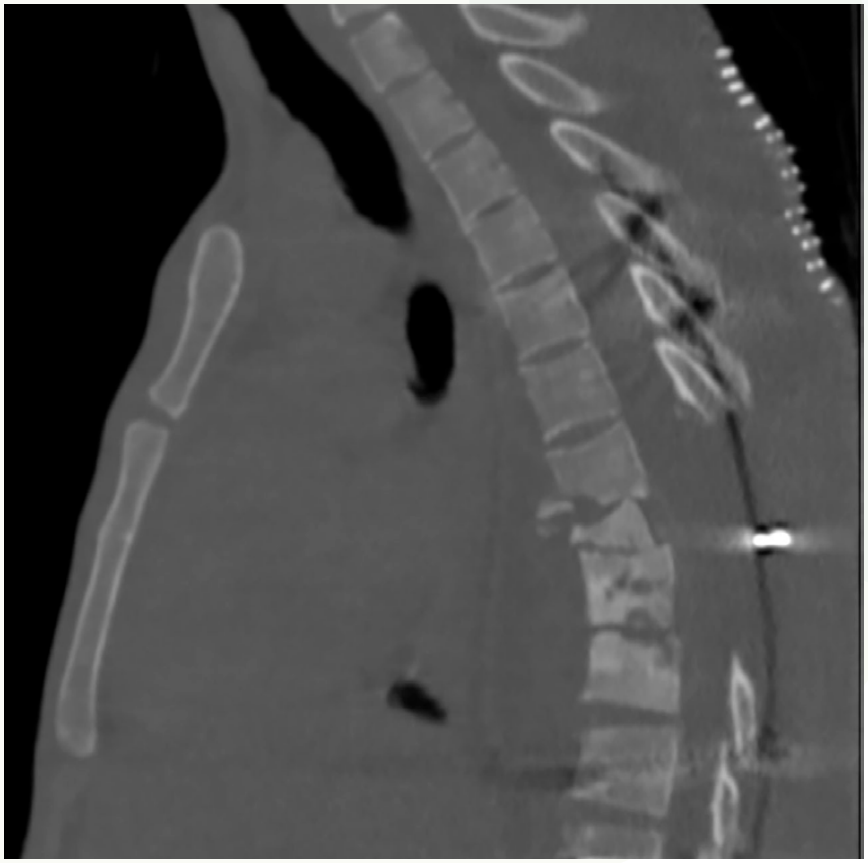

Fig. 4

40 Es posible crecer sin elongar

Autores

Bas Hermida, Teresa
Sayas Ladaga, Marina
Ulldemolins Aznar, Pablo
Rivkin Sánchez, Elena

Centro de trabajo

Hospital Universitari i Politècnic La Fe, Valencia. España

ANAMNESIS

Niña de 6 años con atrofia muscular espinal tipo 1 en tratamiento con nusinersen intratecal desde los 7 meses. Presenta escoliosis toracolumbar severa.

EXAMEN FÍSICO

Paciente no deambulante. Realiza sedestación en silla de ruedas y mantiene sostén cefálico.
Presenta una escoliosis con curva toracolumbar derecha severa, asociada a hipercifosis.

PRUEBAS COMPLEMENTARIAS

En las últimas radiografías presenta escoliosis toracolumbar derecha T8-L5 de 105º de Cobb (apex en L1) e hipercifosis (60º) (Fig. 1).
Edad ósea Sanders 2.
Patrón restrictivo pulmonar. Portadora de ventilación no invasiva nocturna.

DIAGNÓSTICO

Paciente con AME tipo 1 con escoliosis neuromuscular severa con curva toracolumbar derecha.

TRATAMIENTO

Dada la magnitud de la curva y la edad de la niña, a los 6 años se colocó halo tracción.
Transcurrido 1 mes se realizó la intervención quirúrgica.
Se colocaron barras de crecimiento mediante técnica bipolar con abordaje posterior mínimamente invasivo.
A través del abordaje superior se colocaron ganchos dobles (superiores e inferiores) a nivel torácico alto y se colocaron tornillos iliosacros mediante abordaje inferior de Wiltse.
Se conectaron a través de barras dobles bilaterales y conectores tipo dominó que se extienden pasivamente y permiten el crecimiento en una dirección (Fig. 2).

EVOLUCIÓN

Desde la intervención hasta el momento actual (paciente de 10 años) presenta buena evolución con corrección de la deformidad y crecimiento de la columna a través de las barras sin necesidad de cirugías de repetición (Fig. 3).

DISCUSIÓN

Los pacientes con AME tipo 1 y 2 presentan escoliosis neuromuscular severa precoz, que continúa progresando en la edad adulta. El 80% precisa tratamiento quirúrgico, que suele ser necesario a edades muy tempranas.

La cirugía precoz con fusión puede limitar el crecimiento torácico y espinal y reducir la función respiratoria. Por ello surgen diferentes alternativas terapéuticas de cirugía sin fusión.

Las barras de crecimiento tradicionales requieren de múltiples reintervenciones para su alargamiento. Para reducir las complicaciones asociadas, han aparecido nuevas técnicas que evitan las necesidad de cirugías de repetición, como las barras magnéticas, o recientemente, las barras de crecimiento autoexpandibles.

Las barras de crecimiento autoexpandibles permiten el crecimiento mediante el deslizamiento en una dirección de forma pasiva, eliminando la fusión y la necesidad de cirugías de repetición.

Esta técnica es muy apropiada para pacientes con deformidad severa que precisan una corrección precoz.

BIBLIOGRAFÍA

1. Gaume M, Hajj R, Khouri N, Johnson MB, Miladi L. One-way self-expanding rod in neuromuscular scoliosis: Preliminary results of a prospective series of 21 patients. JBJS 2021, 17; 6 (4).
2. Ruythooren F, Moens P. Spinal Muscular Atrophy Scoliosis in the Era of Background Therapies—A Review of the Literature. Journal of Clinical Medicine. 2024; 13(12): 3467.
3. Miladi L, Khouri N, Pardon J, Elie C, Treluyer JM. One-way self-expanding rod for early-onset scoliosis: early results of a clinical trial of 20 patients. European Spine Journal 2021; 30: 749-58.
4. Miladi L, Solla F, Gaume M. The minimally invasive bipolar fixation for pediatric spinal deformities: A narrative review. Children 2024, 11(2), 228.

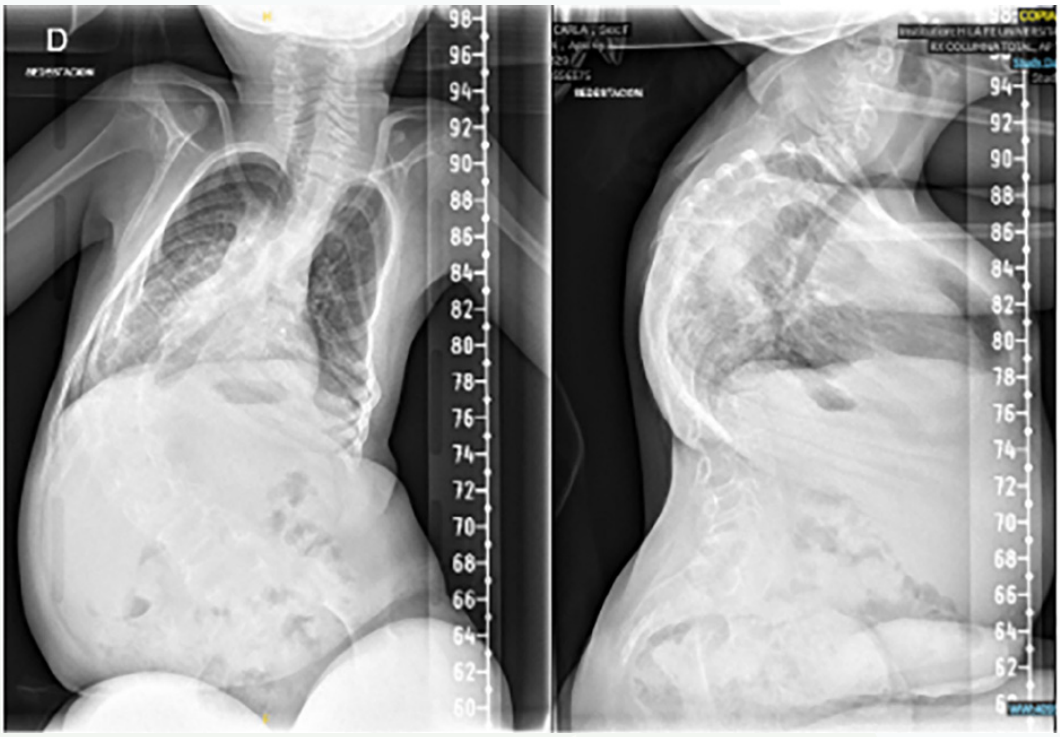

Fig. 1

Fig. 2

Fig. 3

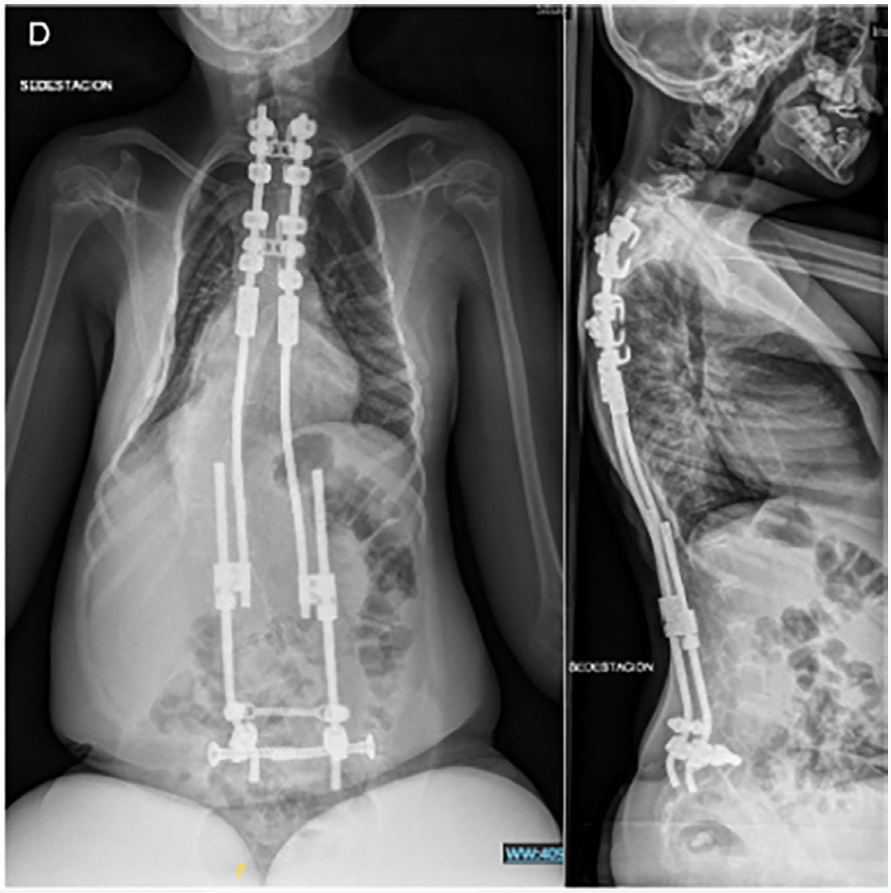

41

Cirugía de realineación y fijación vertebral en paciente con hemivértebra L5

Autores

Fuentes Caparrós, Simón
García Castro, Isabel
Ruiz Medina, Ángela
López Ballesteros, María

Centro de trabajo

Hospital Universitario Reina Sofía, Córdoba. España

ANAMNESIS

Paciente de 50 años, sin antecedentes de interés, que refiere lumbalgia de un año de evolución sin traumatismo previo.
Atresia anal congénita, sin otros rasgos sindrómicos.

EXAMEN FÍSICO

Lumbociatalgia mecánica irradiada a miembro inferior izquierdo.
No pérdida de fuerza, reflejos normales, únicamente parestesias en pierna izquierda. No pérdida control esfínteres. Lasègue y bragard negativos.
Actitud antiálgica en flexión.

PRUEBAS COMPLEMENTARIAS

- RX: signos de listesis y rotación vértebra L5.
- TAC: hemivértebra L5.
- RMN lumbosacra: inversión discreta de la lordosis lumbar fisiológica. El cuerpo vertebral de L5 presenta alteración de su morfología, probablemente por fallo en la segmentación, con presencia de pedículo derecho de menor tamaño e izquierdo ausente, con mínima anterolistesis con del cuerpo de L5 respecto a L4 y pérdida de altura en su porción posterior lo que produce que la porción posterior del disco intervertebral de L4-L5 contacte con el disco L5-S1. Los forámenes parecen estar unidos con salida de las dos raíces L4 y L5 por un foramen común en ambos lados.

DIAGNÓSTICO

Hemivértebra L5.

TRATAMIENTO

Se realizó una cirugía en dos tiempos, con intervalo de una semana entre ambas intervenciones:

- 1º tiempo: mediante abordaje por vía anterior pararrectal retroperitoneal se accede a intervalo L5-S1. Colocación caja intersomática, y posterior fijación con dos tornillos en S1 y uno en L5 (ALIF). Durante la intervención se observa alteración de la anatomía vascular con vena ilíaca izquierda caudal sobre L5-S1. Desgarro de vena ilíaca que se repara con monofilamento de 5/0. Monitorización neurofisiológica sin incidencias.
- 2º tiempo: abordaje posterior. Fusión L4-S1. Instrumentación MUST en L4-S1, salvando L5 izquierdo (agenesia de pedículo). Mapeo neurofisiológico de la instrumentación, correcto.

EVOLUCIÓN

Dolor controlado, movilidad conservada en ambos miembros inferiores. No déficits sensitivos.

DISCUSIÓN

La hemivértebra es la causa más común de las anomalías congénitas de la columna vertebral. Se define como una malformación por deficiencia ósea del cuerpo vertebral desde el centro de crecimiento.

Según su grado de severidad pueden provocar una escoliosis, dependiendo del tipo de hemivértebra, el número de vértebras anormales, su localización, el potencial de crecimiento alrededor de estas vértebras anormales y la edad del paciente.

No está definido el tratamiento quirúrgico ideal para la deformidad por hemivértebra. Los tratamientos quirúrgicos descritos incluyen: la fusión in situ, la hemiepifisiodesis y hemiartrodesis de la convexidad y la resección de la hemivértebra.

BIBLIOGRAFÍA

1. Navarro Martínez Violeta, Cornelio Rodríguez Georgina, Jiménez Arrieta Camila, Quiroz Castro Óscar, Malacón Gutiérrez Marco Polo, Flores Suárez Rafael. Hemivértebra, deformidad congénita de la columna vertebral. Acta méd. Grupo Ángeles [revista en la Internet]. 2019 Mar [citado 2024 Nov 30]; 17(1): 79-80.
2. Wang S, Zhang J, Zhang Y, Du Y, Yang Y, Lin G. Outcomes of Posterior Lumbar Hemivertebra Resection and Short Fusion in Patients With Severe Sacral Tilt. Neurospine. 2021 Sep; 18(3): 562-569.
3. Wang Y, Liu Z, Du C, Shi B, Sun X, Wang B, Zhu Z, Qiu Y. The radiological outcomes of one-stage posterior-only hemivertebra resection and short segmental fusion for lumbosacral hemivertebra: a minimum of 5 years of follow-up. J Orthop Surg Res. 2019 Dec 11; 14(1): 426.
4. Wang Y, Shi B, Liu Z, Sun X, Qiao J, Wang B, Qiu Y, Zhu Z. The Upper Instrumented Vertebra Horizontalization: An Essential Factor Predicting the Spontaneous Correction of Compensatory Curve After Lumbosacral Hemivertebra Resection and Short Fusion. Spine (Phila Pa 1976). 2020 Oct 1; 45(19): E1272-E1278.
5. Bao B, Yan H, Tang J. A review of the hemivertebrae and hemivertebra resection. Br J Neurosurg. 2022 Oct; 36(5): 546-554.
6. Rahyussalim AJ, Nasser MK, Al As'ady FM, Kurniawati T. Umbilical cord-derived mesenchymal stem cells implantation on Hemivertebra defect with three-year follow-up: Biological approach in congenital scoliosis treatment-A case report. Int J Surg Case Rep.

Fig. 1

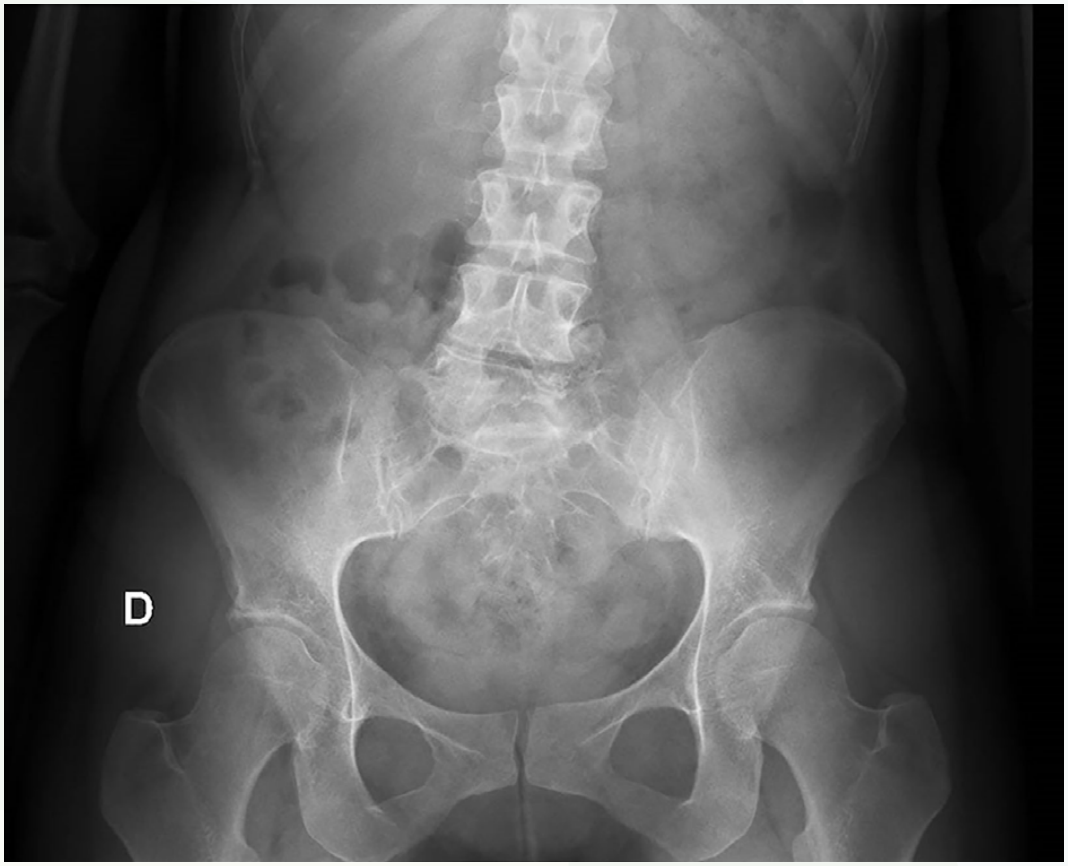

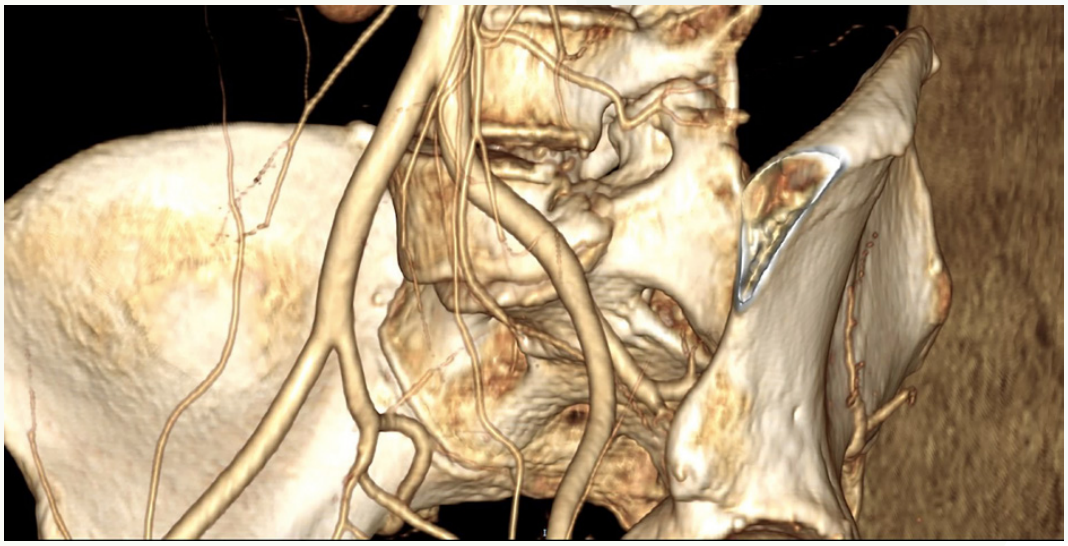

Fig. 2

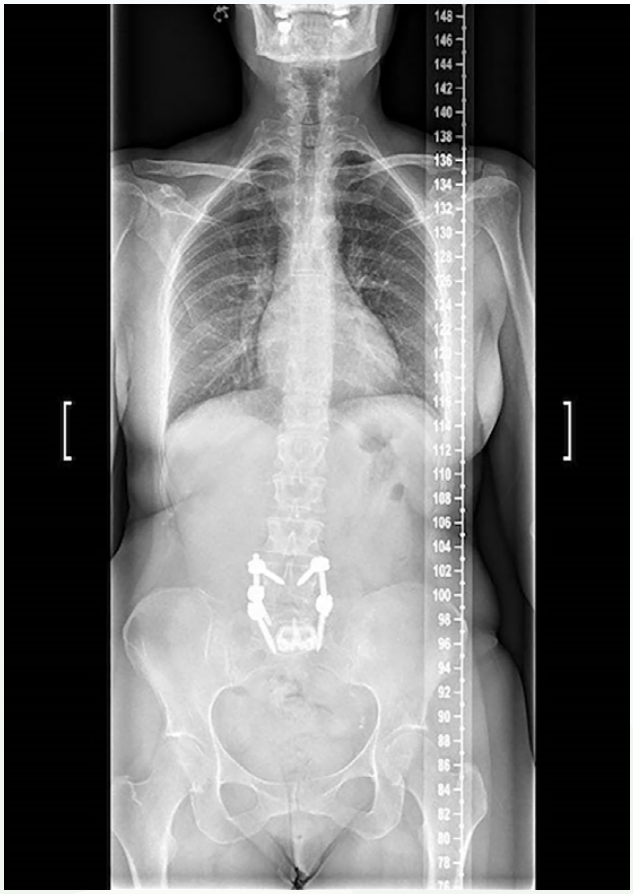

Fig. 3

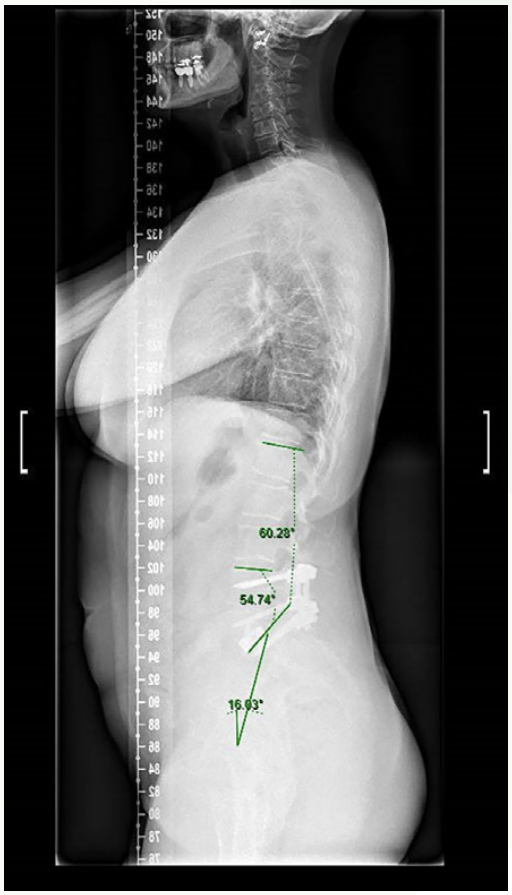

Fig. 4

42 Histiocitosis de Langerhans. De la sospecha al diagnóstico

Autores

Mateo Negreira, Javier
Palacín Donamaría, Héctor
Menéndez Menéndez, Fernando
García Arias, Antonio

Centro de trabajo

Hospital Universitario de Cabueñes, Gijón. España

ANAMNESIS

Varón de 12 meses que acude a centro de salud por bultoma en región dorsal derecha. Derivado desde Servicio de Urgencias por vertebra plana en radiografía.

EXAMEN FÍSICO

9. 96 kg. 79 cm
BEG.
Movilidad completa extremidades. Región lumbar con incremento de tejidos blandos. Coloración sin alteraciones.
Desarrollo psicomotor: sentado sin apoyo. Gateo.

PRUEBAS COMPLEMENTARIAS

- Analítica sin alteraciones.
- RX Columna (1º prueba): vértebra plana L1.
- RM columna 22/1/24. L1 con morfología vértebra plana asociado a aumento altura discos intervertebrales adyacentes. Leve esclerosis L1. No aumento partes blandas, sin afectación medular. Sospecha de histiocitosis.
- RMs control (29/4/24), (2/8/24) y (25/11/24). Sin cambios.

DIAGNÓSTICO

Sugestivo de histiocitosis vertebral en L1 con vértebra plana.

TRATAMIENTO

Actitud expectante con vigilancia exhaustiva de signos de debilidad o dolor. Inicio de fisioterapia tras valoración por servicio de rehabilitación.

EVOLUCIÓN

Tras valoración y estudio inicial por parte de Pediatría, el paciente fue derivado a Oncología Infantil, Traumatología y Rehabilitación para evaluación, seguimiento y posible abordaje terapéutico. Durante sucesivos controles, el paciente de 22 meses en la actualidad presenta marcha independiente en límite de normalidad, no precisando corsé. Sin signos alarma y RM sin cambios, no existiendo afectación neurológica. Se mantiene seguimiento.

DISCUSIÓN

La histiocitosis de células de Langerhans es una neoplasia inflamatoria de las células precursoras mieloides, células similares a las de Langerhans (1).
Su diagnóstico se basa en hallazgos clínicos, radiológicos e histopatológicos, siendo este último el que dará el diagnóstico definitivo. Así, a través de una biopsia, se ven infiltrados de histiocitos que expresan CD 207 y CD1+ (2). Sin embargo, no siempre es sencillo o necesa-

rio para el diagnóstico, por lo que es fundamental su sospecha clínica. Muchas veces, el primer hallazgo es una prueba radiológica y una lesión en la piel. Su tratamiento depende de la afectación: desde esteroides y fármacos citostáticos en los casos más graves hasta el seguimiento en las formas más leves (3).

Su pronóstico está determinado por los órganos afectos al diagnóstico (4). A pesar de ser una patología poco frecuente, se debe considerar como uno de los posibles diagnósticos diferenciales de las lesiones de la piel y huesos. La evolución del paciente fue muy buena, presentando una marcha independiente a los 22 meses. No obstante, su seguimiento debe continuar porque puede progresar a afectación sistémica.

Para el adecuado abordaje de estos pacientes, es clave la cooperación de diferentes especialidades como son Pediatría, Traumatología y Rehabilitación.

BIBLIOGRAFÍA

1. Langerhans cell histiocytosis in children Krooks, Jolie et al. Journal of the American Academy of Dermatology, Volume 78, Issue 6, 1035-1044.
2. Medina MÁ, Meyer W, Echeverri C, Builes N. Histiocitosis de células de Langerhans: reporte de caso y revisión de la literatura. Biomédica. 2021 Sep 22; 41(3): 396-402.
3. Minkov M. Multisystem Langerhans cell histiocytosis in children: Current treatment and future directions. Paediatr Drugs. 2011; (13): 75-86.
4. Haupt R, Minkov M, Astigarraga I, et al; Euro Histio Network. Histiocitosis de células de Langerhans (HCL): pautas para el diagnóstico, evaluación clínica y tratamiento para pacientes de hasta 18 años. Pediatr Blood Cancer. Febrero de 2013; 60(2): 175-84.

Fig. 1

Fig. 2

Fig. 3

Fig. 4

43

Paraplejía irreversible como primera manifestación de un carcinoma renal avanzado: un reto multidisciplinario

Autores

González Quevedo, David
Abou Gebrael Gran, Patricia
Bonachela Guhmann, Ana
Gómez Jiménez, Mª Isabel

Centro de trabajo

Hospital Regional Universitario de Málaga, Málaga. España

ANAMNESIS

Paciente de 57 años, con antecedentes de secuelas de poliomielitis en miembro inferior derecho y que se encuentra en seguimiento en consulta externa de Traumatología tras intervención de fractura pertrocantérea de fémur derecho con clavo cefalomedular corto. Refiere cuadro de meses de evolución consistente en dorsalgia irradiada hacia el costado izquierdo y región cervical, que ha empeorado en las últimas semanas y que no mejora con tratamiento analgésico. Presenta, además, dificultad progresiva para la movilidad, requiriendo uso de andador. Ha acudido a Urgencias varias ocasiones por el mismo motivo, siendo dada de alta con analgesia y corticoterapia sin mejoría.

EXAMEN FÍSICO

En el momento de la consulta encontramos:

- EESS: BA libre. BM global 5/5.
- EEII: BA libre. BM global 0/5.
- Conservación de la sensibilidad táctil superficial y profunda hasta el nivel T4.
- Sensibilidad anal profunda presente, pero sin contracción anal.

PRUEBAS COMPLEMENTARIAS

- RMN de columna dorsal: fractura por acuñamiento en T5 y T6 con impronta posterior del canal medular y estenosis severa. Alteraciones en T4 y cambios en discos intervertebrales.
- Biopsia ósea: infiltración por carcinoma en T5 y T6, con estudios de inmunohistoquímica que sugieren origen renal.
- RMN craneal: lesión meníngea frontal derecha con afectación leptomeníngea, compatible con metástasis.
- Gammagrafía ósea: metástasis diseminadas en columna dorsal, calota, húmero y fémur derechos, y costilla izquierda.
- TC toraco-abdominal-pélvico: masa excrecente en riñón izquierdo compatible con carcinoma renal y evidencia de metástasis.

DIAGNÓSTICO

Lesión medular T4 ASIA B.

TRATAMIENTO

Se realizó instrumentación de T1 a T9 y laminectomía descompresiva, junto a toma de muestras para AP. Se amplían estudios complementarios solicitando RMN craneal y gammagrafía ósea, así como TC toraco-abdomino-pélvico.

EVOLUCIÓN

La cirugía no resultó en recuperación de fuerza ni sensibilidad en MMII. Posteriormente, fue derivada a Oncología Médica para manejo paliativo tras resultados de biopsia intraoperatoria que confirmaban junto con las pruebas complementarias previamente citadas el diagnóstico de compresión medular secundaria a metástasis vertebrales con paraplejía y carcinoma renal estadio IV con múltiples metástasis óseas (D4-D10), cráneo, costillas y leptomeníngeas.

DISCUSIÓN

Este caso destaca las complicaciones de la compresión medular por metástasis óseas en carcinoma renal avanzado, subrayando los retos diagnósticos ante síntomas inespecíficos como dorsalgia crónica. El retraso en el diagnóstico llevó a una paraplejia irreversible, limitando las opciones terapéuticas. La cirugía paliativa logró estabilización estructural, pero sin recuperación funcional, resaltando la importancia del diagnóstico precoz para optimizar resultados en enfermedades metastásicas.

BIBLIOGRAFÍA

1. Kato S, Demura S, Shinmura K, Yokogawa N, Shimizu T, Murakami H, et al. Surgical metastasectomy in the spine: A review article. Oncologist [Internet]. 2021; 26(10): e1833-43. Disponible en: http://dx.doi.org/10.1002/onco.13840.
2. Kato S, Demura S, Murakami H, Yoshioka K, Shinmura K, Yokogawa N, et al. Clinical outcomes and prognostic factors following the surgical resection of renal cell carcinoma spinal metastases. Cancer Sci [Internet]. 2021; 112(6): 2416-25. Disponible en: http://dx.doi.org/10.1111/cas.14902.
3. Igoumenou VG, Mavrogenis AF, Angelini A, Baracco R, Benzakour A, Benzakour T, et al.complications of spine surgery for metastasis. Eur J Orthop Surg Traumatol [Internet]. 2019; 30(1): 37-56. Disponible en: http://dx.doi.org/10.1007/s00590-019-02541-0.
4. Pishnamaz M, Quack V, Herren C, Hildebrand F, Kobbe P. Versorgungsstrategien bei pathologischen Frakturen der Wirbelsäule. Unfallchirurg [Internet]. 2021; 124(9): 720-30. Disponible en: http://dx.doi.org/10.1007/s00113-021-01052-0.
5. Thomas AZ, Adibi M, Borregales LD, Wood CG, Karam JA. Role of metastasectomy in metastatic renal cell carcinoma. Curr Opin Urol [Internet]. 2015; 25(5): 381-9. Disponible en: http://dx.doi.org/10.1097/MOU. 0000000000000196.
6. Breau RH, Blute ML. Surgery for renal cell carcinoma metastases. Curr Opin Urol [Internet]. 2010; 20(5): 375-81. Disponible en: http://dx.doi.org/10.1097/MOU. 0b013e32833c7ada.

Fig. 1

Fig. 2

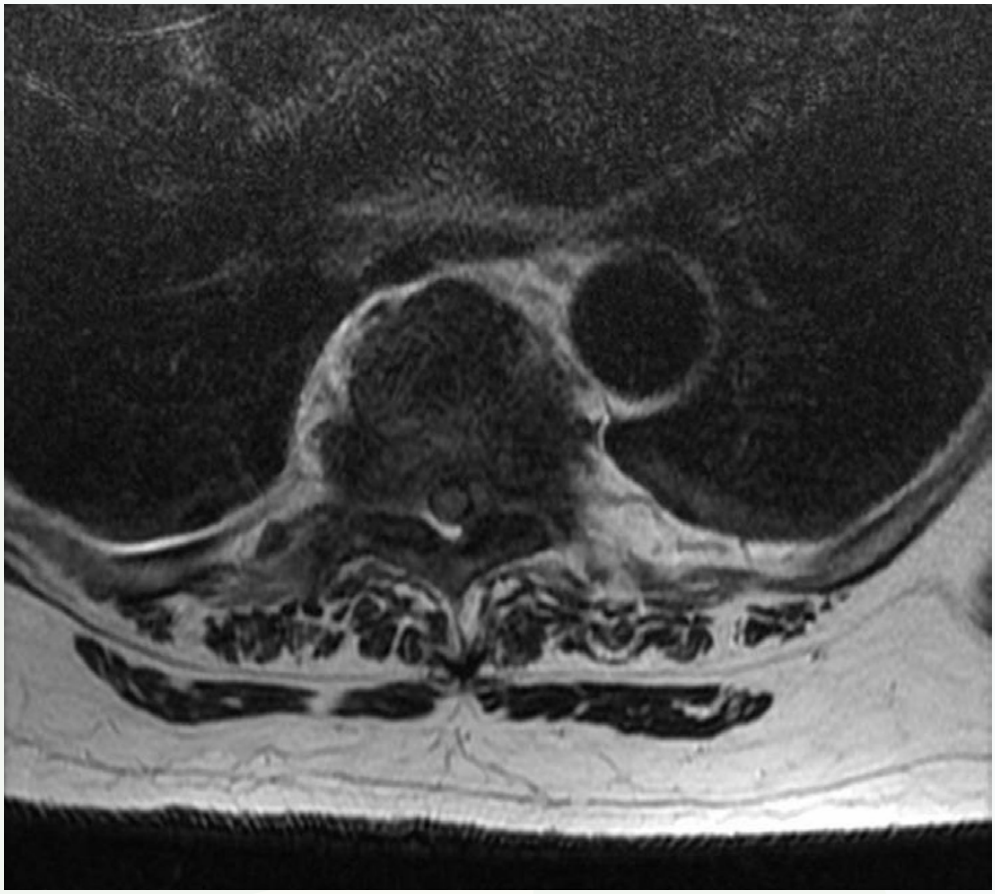

Fig. 3

Fig. 4

44 Cifosis progresiva en fractura traumática de L2

Autores

Martín Flores, Elena
Zschiesche Morales, Clara
Lafita Luna, Pelayo
Martí Rizo, Jaime

Centro de trabajo

Hospital General de Segovia, Segovia. España

ANAMNESIS

Varón, 54 años que sufre accidente de tráfico con vueltas de campana. Posicionado en el asiento del conductor, con cinturón de seguridad, sale por su propio pie del vehículo y niega pérdida de conocimiento. El paciente no presenta alergias ni intolerancias medicamentosas, antecedente de hipertensión arterial.

EXAMEN FÍSICO

Consciente y orientado en las 3 esferas, lenguaje coherente, movimientos oculares extrínsecos normales. Moviliza espontáneamente las 4 extremidades. Sensibilidad simétrica en ambos hemicuerpos.

PRUEBAS COMPLEMENTARIAS

TAC: Fractura aplastamiento de cuerpo vertebral L2, con pérdida de altura de aproximadamente el 30% y leve retropulsión del muro posterior (Fig. 1). Fractura de apófisis transversas de L2 bilateral y L1 izquierda.

DIAGNÓSTICO

Fractura aplastamiento L2. Subtipo A3 de la clasificación de la AO.

TRATAMIENTO

Se decide corsé tipo Jewett como tratamiento definitivo. Buena tolerancia a la ortesis, sedestación y deambulación durante el ingreso.

EVOLUCIÓN

A las 2 semanas de evolución se visualizan 20º de cifosis segmentaria (Fig. 2), por lo que se decide realizar cifoplastia de L2. El primer día post quirúrgico se inicia deambulación con corsé tipo Jewett, fuerza y sensibilidad conservada en miembros inferiores.
En la evolución post-operatoria, los controles radiológicos muestran cifosis progresiva y necrosis de la porción anterior del cuerpo vertebral (Fig. 3). Se decide fijación percutánea L1, L2 y L3 (Fig. 4). El paciente es dado de alta deambulando con ortesis semirrígida lumbosacra.

DISCUSIÓN

El 31,4% de los pacientes con fracturas por compresión traumáticas tratados conservadoramente desarrollan cifosis o aumento del aplastamiento vertebral (1).
Hoy en día la elección de tratamiento de estas fracturas se basa en el sistema de clasificación de lesión toracolumbar AOSpine. No obstante, hay otros factores que pueden afectar al desarrollo de cifosis postraumática. Tienen mayor riesgo de desarrollar cifosis >20º las

fracturas tratadas de forma conservadora con una cifosis inicial mayor de 10º, vértebras con forma en c, o forma en 3 en el plano sagital (3).
En las fracturas por compresión estables sin déficit neurológico el tratamiento quirúrgico inicial es controvertido. Ya que este asocia más complicaciones tempranas y necesidad de cirugías posteriores. Sin embargo, se ha observado que los pacientes jóvenes con traumatismos de alta energía podrían ser beneficiados de tratamiento quirúrgico inicial evitando deformidades posteriores causantes de dolor crónico (4, 5, 6, 7).

BIBLIOGRAFÍA

1. Petitt JC, Desai A, Kashkoush A, Ahorukomeye P, Potter TO, Stout A, et al. Failure of Conservatively Managed Traumatic Vertebral Compression Fractures: A Systematic Review. World Neurosurgery [Internet]. 2022 Sep 1; 165: 81-8.
2. Schuller A, Payr S, Pichler L, Sator T, Ploetzl A, Chocholka B, et al. Radiographic Outcomes of Conservative and Operative Treatment in Isolated L1 Fractures. Medicina [Internet]. 2023 Apr 1 [cited 2024 Nov 30]; 59(4): 695-5.
3. Fusini F, Colò G, Risitano S, Massè A, Rossi L, Coniglio A, et al. Back to the future in traumatic fracture shapes of lumbar spine: An analysis of risk of kyphosis after conservative treatment. Journal of Craniovertebral Junction & Spine [Internet]. 2021 Jan 1; 12(1): 38-43.
4. Erkan S, Tosyal? K, Özalp T, Yercan H, Okcu G. The analysis of functional and radiographic outcomes of conservative treatment in patients with low lumbar burst fractures. Injury. 2015 Jul; 46: S36-40.
5. Soultanis KC, Mavrogenis AF, Starantzis KA, Markopoulos C, Stavropoulos NA, Mimidis G, et al. When and how to operate on thoracic and lumbar spine fractures? European journal of orthopaedic surgery & traumatology: orthopedie traumatologie [Internet]. 2014 May; 24(4): 443-51.
6. Pereira Duarte M, Camino Willhuber G, M. Estefan M, R. Kido G, Bassani J, G. Petracchi M, et al. Vista de Tratamiento mínimamente invasivo para fracturas toracolumbares. Revista de la Asociación Argentina de Ortopedia y Traumatología. Raaot.org.ar.202.
7. Abudou M, Chen X, Kong X, Wu T. Surgical versus non-surgical treatment for thoracolumbar burst fractures without neurological deficit. Cochrane Database of Systematic Reviews. 2013 Jun 6.

Fig. 1

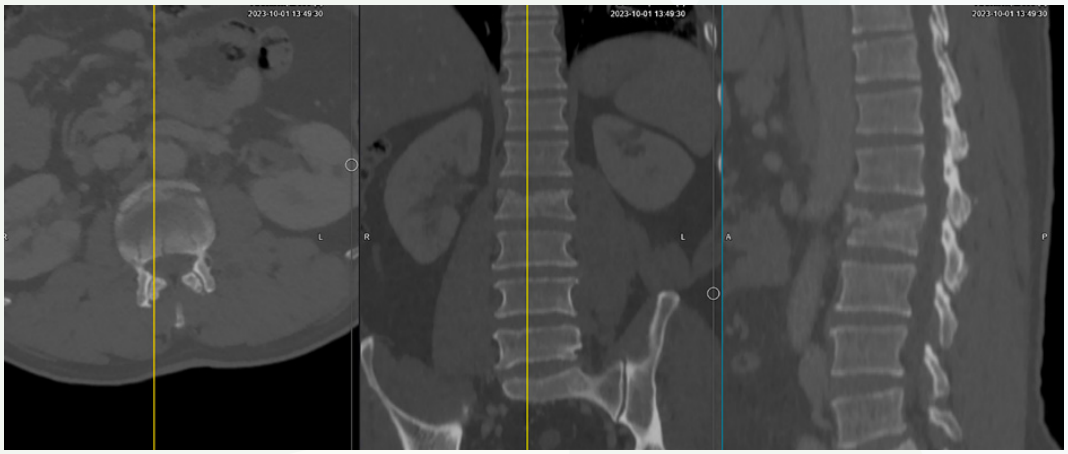

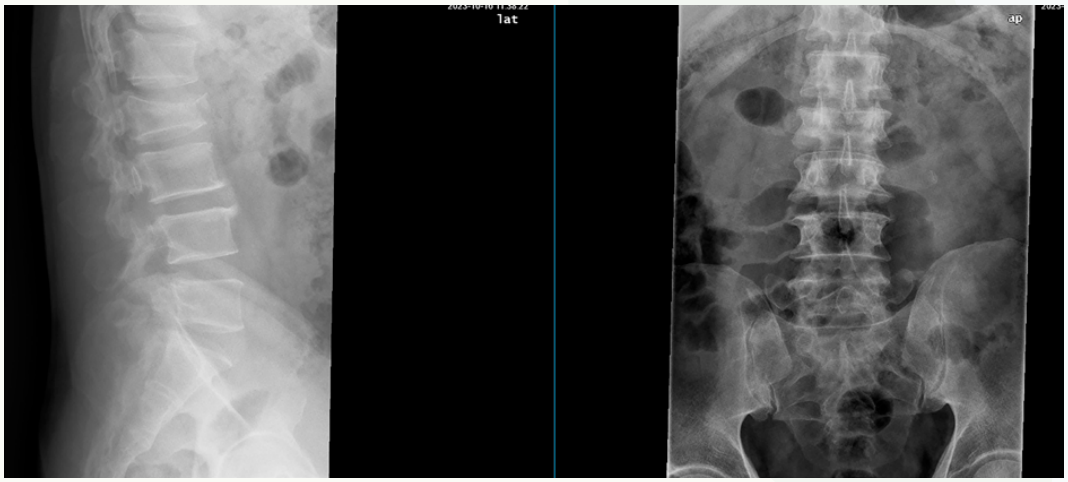

Fig. 2

Fig. 3

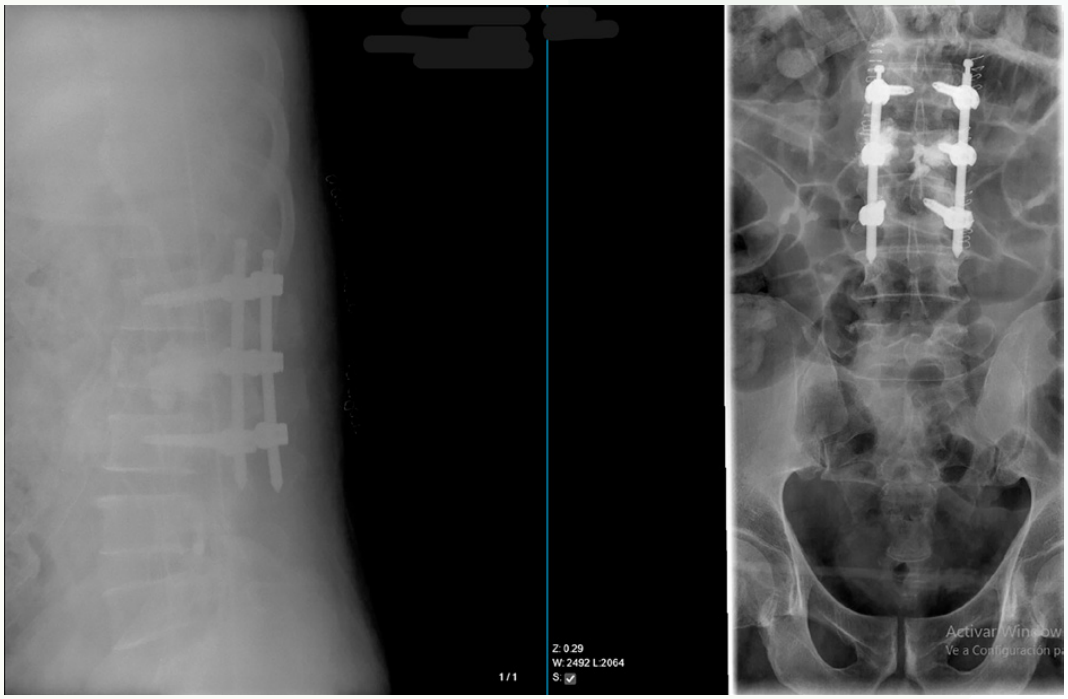

Fig. 4

45 No todos los parkinsonismos se tratan con pastillas

Autores

Rojas Tomba, Facundo
Lerena Pérez-Aradros, Luis
De Miguel Bielsa, Javier
España Fernández de Valderrama, Sara

Centro de trabajo

Hospital Universitario Miguel Servet, Zaragoza. España

ANAMNESIS

Paciente de 70 años con consultas múltiples en Urgencias durante dos meses por caídas y marcha lenta con pasos cortos, base estrecha, algo inestable, braceo muy disminuido y debilidad en miembros superiores. Valorado por neurología que lo etiqueta de parkinsonismo y decide introducir tratamiento para el Parkinson.

EXAMEN FÍSICO

Presenta deambulación escasa en domicilio y en silla de ruedas para el resto de desplazamientos, rigidez cervical sin dolor, Spurling (-) en miembro superior derecho presenta imposibilidad para extensión activa de los dedos, hipotrofia de musculatura intrínseca muy marcada en 1ª comisura. Fuerza en bíceps 4/5, tríceps 4/5, flexión de los dedos 4/5, extensión de muñeca 3/5 y extensión de dedos abolida. En el miembro superior izquierdo, fuerza global 4/5 e hiperreflexia. Signo de Hoffman (+). Cuestionario mJOA= 9.

PRUEBAS COMPLEMENTARIAS

- RMN y TC: estenosis de canal cervical a nivel de C2-C3-C4 y C5-C6-C7 como consecuencia de osificación de ligamento longitudinal posterior (OLLP) y focos de mielopatía a nivel de C3-C4 y C6-C7.
- RX: lordosis cervical global 12 º y K-line (+).
- EMG/PESS: grave afectación de la vía somatoestésica cervical, compatible con la sospecha diagnóstica de mielopatía.

DIAGNÓSTICO

Mielopatía cervical espondilótica severa por OLLP.

TRATAMIENTO

Se interviene quirúrgica realizando artrodesis C2-T11 y laminectomías descompresivas C3, C4, C6 y C7.

EVOLUCIÓN

En el postoperatorio intrahospitalario el paciente sufre infección superficial de herida quirúrgica que evoluciona de forma correcta con antibiótico IV.
A los 6 meses de la cirugía el paciente recupera capacidad de deambulación, control voluntario de esfínteres, fuerza 5/5 en territorio C5 derecho, 3/5 en territorio C6 derecho y 2/5 en territorio C7 derechos manteniendo fuerza similar a preoperatorio en extremidad superior izquierda.

DISCUSIÓN

La mielopatía cervical asociada a OLLP representa un desafío diagnóstico y terapéutico (3). Este caso destaca cómo los síntomas iniciales, frecuentemente malinterpretados como parkinsonismo, pueden retrasar un tratamiento adecuado. La cirugía de artrodesis con descompresión cervical demostró ser efectiva para aliviar los déficits neurológicos principales y mejorar la calidad de vida, aunque la recuperación funcional fue limitada en los segmentos más afectados.

Estudios recientes sugieren que la cirugía temprana en OLLP mejora significativamente los resultados neurológicos y funcionales (1, 2). Además, la lordosis cervical preservada y el K-line positivo se correlacionan con mejores desenlaces postoperatorios (3, 4). Este caso refuerza la importancia de un enfoque multidisciplinario para optimizar los resultados en mielopatía severa.

BIBLIOGRAFÍA

1. Malpica RLM, Malpica RM, Fernández LCLG, et al. Osificación del ligamento longitudinal posterior. Rev Esp Med Quir. 2012; 17(2): 150-154.
2. Delgado López PD, Martín Velasco V, Castilla Díez JM, Velasco Oses A. Estenosis cervical sintomática por calcificación del ligamento amarillo tras traumatismo cervical leve. Neurocirugía 2007; 18: 141-146. Matsunaga S, Kukita M, Hayashi K, Shinkura R, et al.
3. Ricciardi GA, Garfinkel I, Carrioli G, Ricciardi DO. Trauma medular cervical en pacientes con osificación del ligamento longitudinal posterior sin evidencia de fractura: serie de casos y revisión bibliográfica. Rev Asoc Argent Ortop Traumatol. 2021; 86(3): 324-334.
4. Chiba K, Yamamoto I, Hirabayashi H, Iwasaki M, et al. Multicenter study investigating the postoperative progression of ossification of the posterior longitudinal ligament in the cervical spine: a new computer-assisted measurement. J Neurosurg Spine 2005; 3(1): 17-23.

Fig. 1

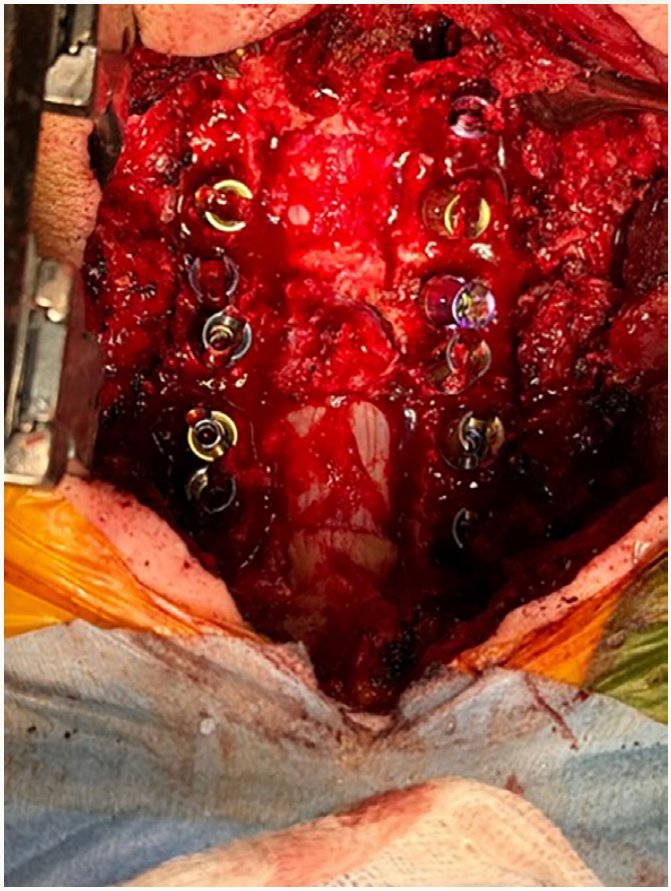

Fig. 2

Fig. 3

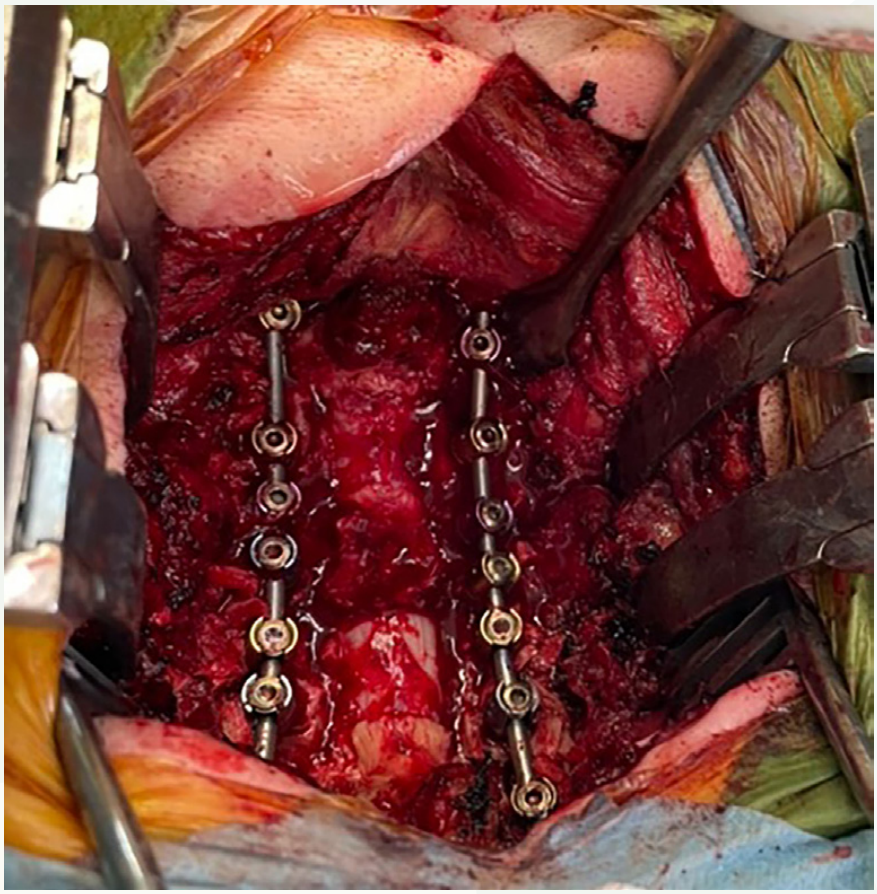

Fig. 4

46 Las consecuencias de una fractura vertebral inadvertida

Autores

Bañuelos Díaz, Alejandro
Valle López, Sergio
Espinel Riol, Alberto
Almena Rodríguez, Pablo

Centro de trabajo

Hospital Universitario Río Hortega, Valladolid. España

ANAMNESIS

Varón de 68 años (antecedente personal, parkinson) acude en enero de 2017 a urgencias por dolor lumbar que irradia por cara antero-medial del muslo (L2-L3), tipo quemazón, 10 días de evolución, sin traumatismo previo. Exploración: parestesias en muslo derecho y una discreta atrofia muscular. Resto sin interés. Se realiza radiografía: discopatía L5-S1 sin fracturas vertebrales agudas. Se etiqueta de lumbociatalgia derecha y recibe el alta.
En mayo de 2017 es remitido desde Atención Primaria por presentar dolor lumbar que no mejora con medicación oral y deformidad sagital/coronal rápidamente progresiva.

EXÁMEN FÍSICO

Pérdida del balance sagital y coronal, dolor moderado en ambos muslos de tipo neuropático, además dolor intenso en la zona dorsolumbar y dificultad para la marcha. Integridad neurológica.

PRUEBAS COMPLEMENTARIAS

Se realiza radiología simple presentando fractura de L2, que revisando la radiografía previa ya se apreciaba (Fig. 1). Por ello se solicita TAC (Fig. 2) observándose fractura estallido de L2 con desplazamiento del muro posterior condicionando estenosis severa del canal. Además, se solicita una telerradiografía de columna donde observamos un severo disbalance coronal y sagital.

DIAGNÓSTICO

Disbalance coronal y sagital post-fractura vertebral osteoporótica.

TRATAMIENTO

Ante la falta de mejoría con tratamiento conservador y la progresión de la deformidad, se ofrece opción quirúrgica.
En octubre de 2017 se interviene quirúrgicamente procediéndose a la vertebrectomía subtotal de L2, colocación de malla de Moss intervertebral y artrodesis T10-L5 con tornillos cementados por vía posterior única (Fig. 3).

EVOLUCIÓN

El postoperatorio cursa sin complicaciones y refiere gran mejoría de la deambulación y desaparición del dolor, aunque persiste cierto desequilibrio coronal (4 cm derecha) que no ha empeorado en las sucesivas revisiones hasta hoy (Fig. 4).

DISCUSIÓN

Las fracturas vertebrales por fragilidad son frecuentes y en ocasiones pueden pasar desapercibidas, ocasionando secuelas importantes si no se realiza tratamiento adecuado.

Frecuentemente son asintomáticas, sin embargo, en los casos sintomáticos el dolor es la clínica más frecuente, pudiendo generar deformidades progresivas en los casos más severos que precisen de tratamiento quirúrgico, generando en estos pacientes frágiles una alta tasa de complicaciones (hasta el 75%) (1).

La clasificación AO/TLICS nos sirve de guía para la decisión de tratamiento, siendo la más recomendable por su simplicidad y correlación interobservador (2).

En cuanto a las escoliosis secundarias del adulto, la más frecuente es la degenerativa secundaria o Tipo 3, estando la 3b frecuentemente en relación con la osteoporosis combinada con artritis asimétrica y/o fracturas vertebrales (3).

BIBLIOGRAFÍA

1. An Z, Zhu Y, Wang G, Wei H, Dong L. Is the Thoracolumbar AOSpine Injury Score superior to the Thoracolumbar Injury Classification and Severity Score for guiding the treatment strategy of thoracolumbar spine injuries? World Neurosurg [Internet]. 2020; 137: e493-8. Disponible en: http://dx.doi.org/10.1016/j.wneu.2020.02.013.
2. Prost S, Pesenti S, Fuentes S, Tropiano P, Blondel B. Treatment of osteoporotic vertebral fractures. Orthop Traumatol Surg Res [Internet]. 2020; 107(1S): 102779. Disponible en: http://dx.doi.org/10.1016/j.otsr.2020.102779.
3. Ohara Y, Hara T, Abe E. How to treat osteoporotic vertebral fracture? No Shinkei Geka [Internet]. 2021; 49(6): 1286-97. Disponible en: http://dx.doi.org/10.11477/mf.1436204514.
4. Chan AK, Lau D, Osorio JA, Yue JK, Berven SH, Burch S, et al. Asymmetric pedicle subtraction osteotomy for adult spinal deformity with coronal imbalance: Complications, radiographic and surgical outcomes. Oper Neurosurg (Hagerstown) [Internet]. 2020; 18(2): 209-16. Disponible en: http://dx.doi.org/10.1093/ons/opz106.
5. Lau D, Haddad AF, Deviren V, Ames CP. Asymmetrical pedicle subtraction osteotomy for correction of concurrent sagittal-coronal imbalance in adult spinal deformity: a comparative analysis. J Neurosurg Spine [Internet]. 2020; 33(6): 822-9. Disponible en: http://dx.doi.org/10.3171/2020. 5. SPINE20445.
6. Wáng YXJ, Diacinti D, Aparisi Gómez MP, Santiago FR, Becce F, Tagliafico AS, et al. Radiological diagnosis of prevalent osteoporotic vertebral fracture on radiographs: an interim consensus from a group of experts of the ESSR osteoporosis and metabolism.
7. Buchowski JM, Kuhns CA, Bridwell KH, Lenke LG. Surgical management of posttraumatic thoracolumbar kyphosis. Spine J [Internet]. 2007; 8(4): 666-77. Disponible en: http://dx.doi.org/10.1016/j.spinee.2007.03.006.
8. Bazzocchi A, Guglielmi G. Vertebral fracture identification. Semin Musculoskelet Radiol [Internet]. 2016; 20(4): 317-29. Disponible en: http://dx.doi.org/10.1055/s-0036-1592435.
9. Yuksel MO, Gurbuz MS, Is M, Somay H. Is the Thoracolumbar Injury Classification and Severity Score (TLICS) superior to the AO Thoracolumbar Injury Classification system for guiding the surgical management of unstable thoracolumbar burst fractures without.
10. Aebi M. The adult scoliosis. Eur Spine J [Internet]. 2005; 14(10): 925-48. Disponible en: http://dx.doi.org/10.1007/s00586-005-1053-9.

Fig. 1

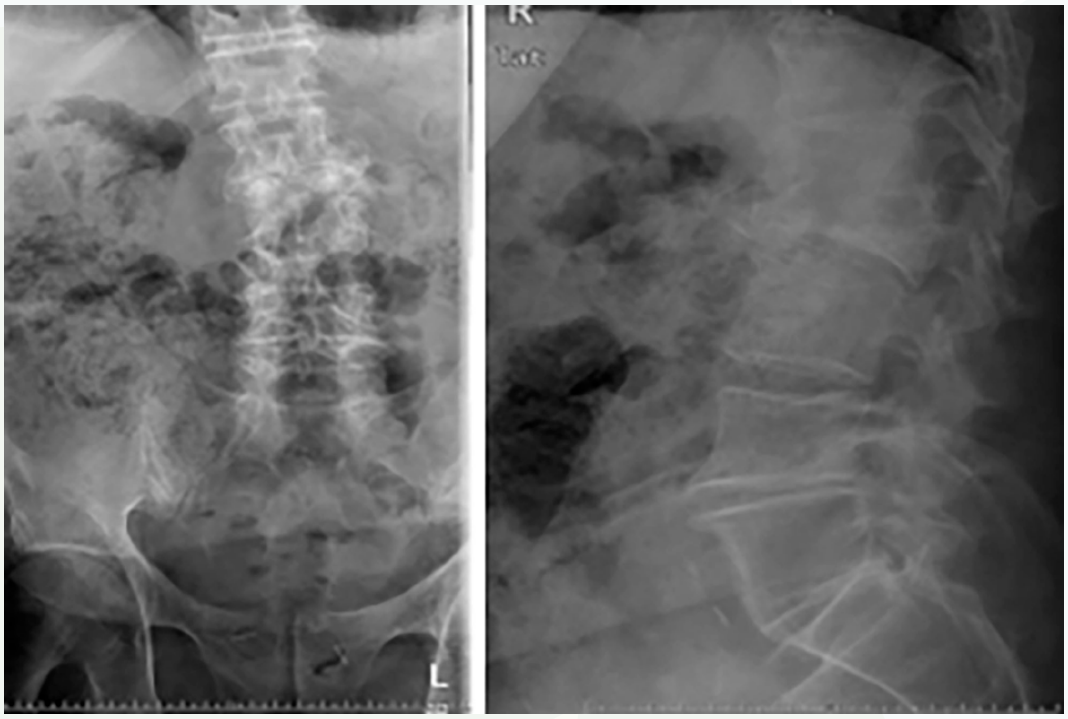

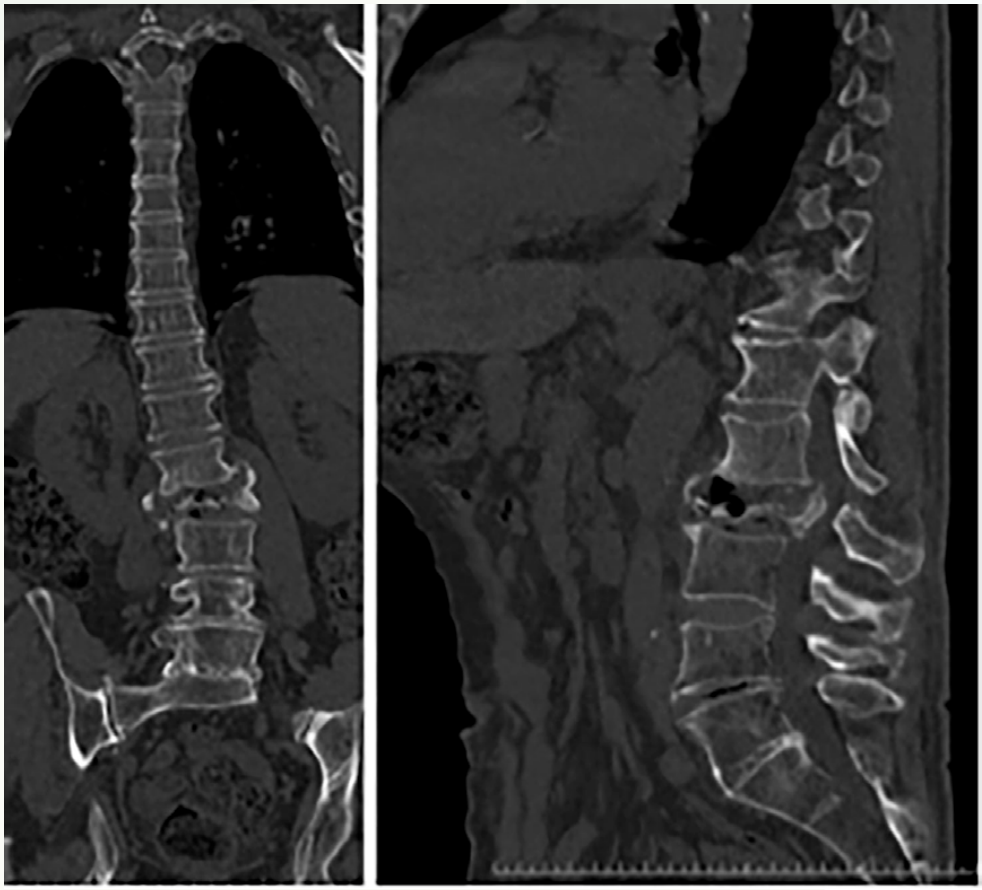

Fig. 2

Fig. 3

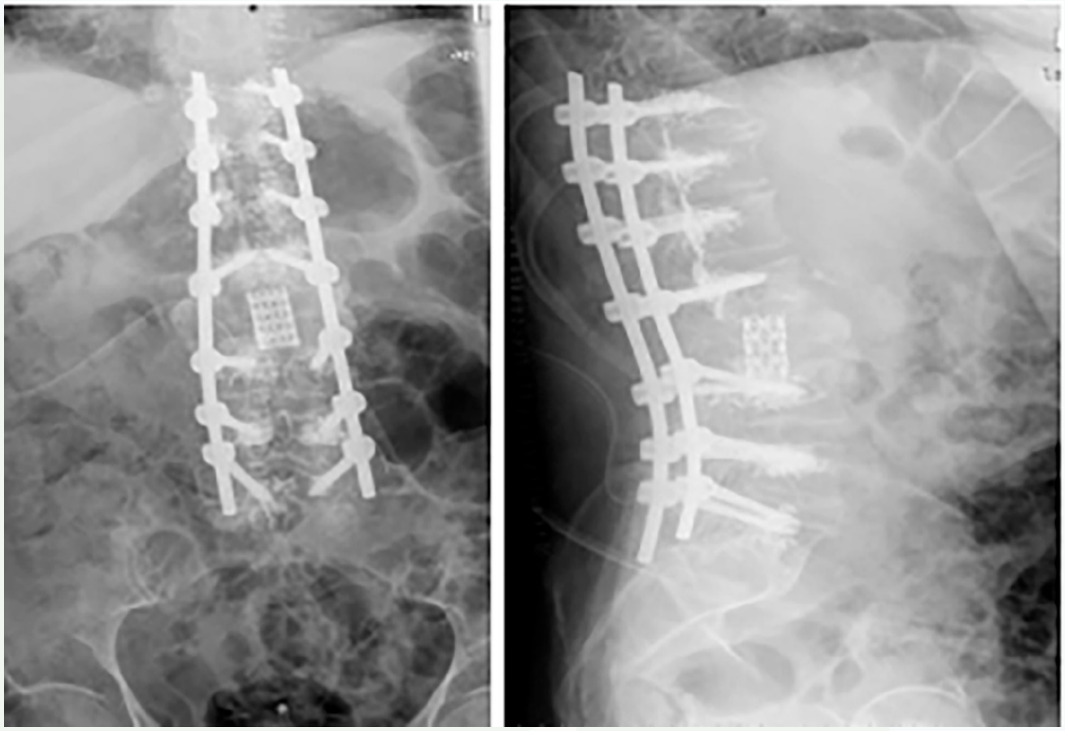

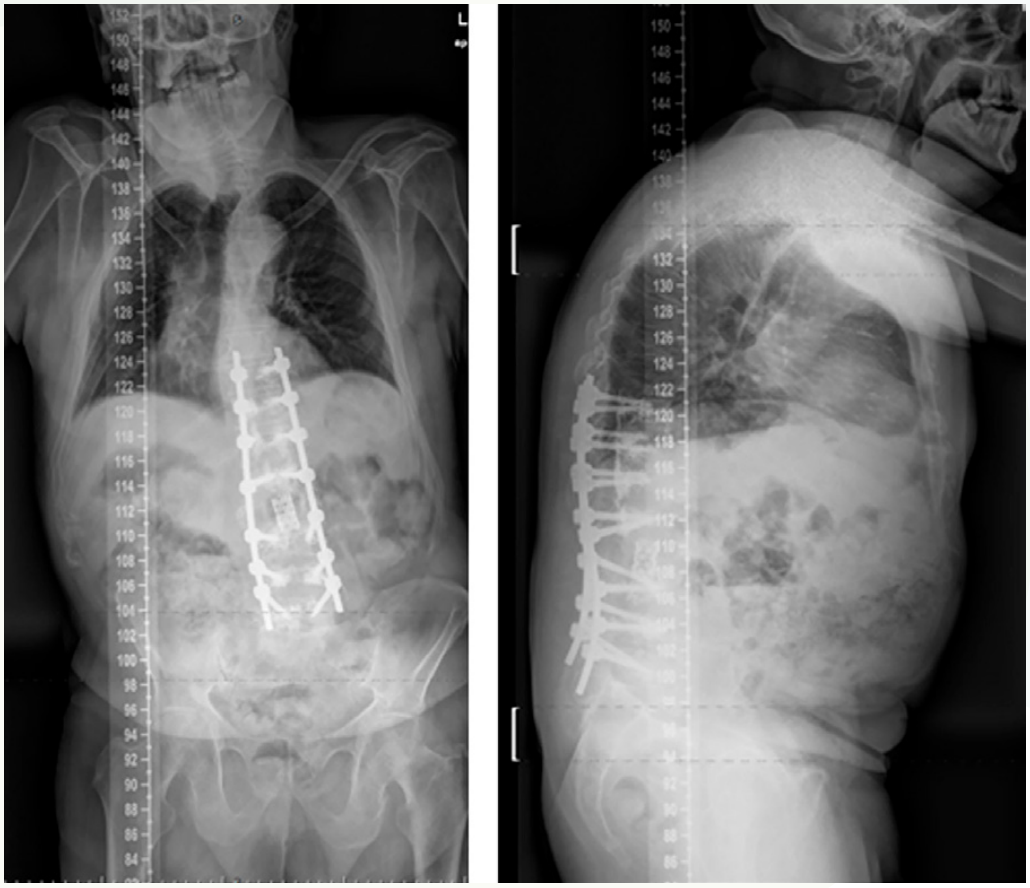

Fig. 4

47 Tumor de células gigantes en L5. Seguimiento a 30 años

Autores

Vázquez Vecilla, Iria Carla
Lage de la Chica, Nuria del Mar
Arviza Lorenzo, Pablo César
Santamaría López, Ana

Centro de trabajo

Hospital Universitario de Getafe, Madrid. España

ANAMNESIS

Mujer de 37 años sana, en 1994 comienza con lumbalgia coincidiendo con embarazo y dolor irradiado a miembro inferior derecho que no mejora con analgesia convencional.

EXAMEN FÍSICO

Dolor región lumbar baja con irradiación territorio L5 derecho sin déficit neurológico ni clínica esfinteriana.

PRUEBAS COMPLEMENTARIAS

- La radiografía y el TAC revelaron una lesión lítica en cuerpo de L5 con extensión a pedículo derecho sugiriendo metástasis.
- La RMN mostró reemplazo tumoral en cuerpo y elementos posteriores de L5 con fractura que condicionaba estenosis de canal (Fig. 1).
- Captación gammagráfica ósea en L5.
- Estudio completo para detección de tumor primario negativo.

DIAGNÓSTICO

Se realizó biopsia guiada por TAC que en estudio anatomopatológico informan de tumor primitivo de hueso sugiriendo tumor de células gigantes. La biopsia intraoperatoria confirmó el diagnóstico.

TRATAMIENTO

Se realizó cirugía en dos tiempos:

- Primer tiempo posterior con resección de arco posterior y pedículo derecho con artrodesis instrumentada L4-S1.
- Segundo tiempo anterior por abordaje transperitoneal con corpectomía de L5 y colocación de injerto de cresta ilíaca para fusión intersomática (Fig. 2).

EVOLUCIÓN

En TAC de control a los 6 meses de la cirugía se observaron lesiones sugerentes de recidiva tumoral. La gammagrafía y RMN lo confirmaron (Fig. 3). Se indicó por parte de oncología tratamiento radioterápico (45-55 cGy).
RMN 2005 sin cambios con respecto a 1997.
Durante el seguimiento a 20 años, la paciente se mantuvo asintomática realizando vida normal con revisiones anuales.
Presenta empeoramiento clínico en 2019 pero en controles de TAC y RMN no se observan cambios.
En 2024 se realiza nuevo TAC y RMN por empeoramiento con clínica de lumbalgia observando leves cambios degenerativos en niveles adyacentes. En radiografía se observa

mayor colapso del segmento L4-S1, listesis del segmento adyacente L3-L4 y escoliosis lumbar derecha (Fig. 4).

DISCUSIÓN

El tumor de células gigantes es un tumor óseo primario benigno pero localmente agresivo y potencialmente maligno, ya que ocasionalmente puede metastatizar a pulmón.
A nivel raquídeo es raro y representa un pequeño porcentaje de los tumores vertebrales primarios. La resección en bloque, que es el tratamiento de elección, debe planificarse cuidadosamente según la extensión y ubicación del tumor, no siendo posible en todos los casos.
En este caso, el tratamiento quirúrgico aplicado y la radioterapia coadyuvante lograron un buen resultado, con un buen control del dolor y sin complicaciones significativas a largo plazo.

BIBLIOGRAFÍA

1. Boriani S. En bloc resection in the spine: a procedure of surgical oncology. J Spine Surg. 2018 Sep; 4(3): 668-676. doi: 10.21037/jss. 2018. 09. 02. PMID: 30547137; PMCID: PMC6261759.
2. Druschel C, Disch AC, Melcher I, Engelhardt T, Luzzati A, Haas NP, Schaser KD. Surgical management of recurrent thoracolumbar spinal sarcoma with 4-level total en bloc spondylectomy: description of technique and report of two cases. Eur Spine J. 2012 Jan; 21(1): 1-9. doi: 10.1007/s00586-011-1859-6. Epub 2011 Aug 5. PMID: 21818598; PMCID: PMC3252440.
3. Jiang G, Sun LL, Ye YJ, Yang ZT, Ji QL, Pang J, Gao CP. Giant cell tumors of the mobile spine with invasion of adjacent vertebrae: an unusual imaging finding. BMC Musculoskelet Disord. 2021 Aug 24; 22(1): 726. doi: 10.1186/s12891-021-04610-0. PMID: 34429076; PMCID: PMC8385806.
4. González-Domingo ME, González-San Segundo C, Muñoz Fernández de Legaria M. Papel de la radioterapia en tumores óseos benignos de células gigantes. Rev Esp Enferm Metab Óseas. 2009; 18(4): 65-9.
5. Luzzati AD, Shah S, Gagliano F, Perrucchini G, Scotto G, Alloisio M. Multilevel en bloc spondylectomy for tumors of the thoracic and lumbar spine is challenging but rewarding. Clin Orthop Relat Res. 2015 Mar; 473(3): 858-67. doi: 10.1007/s11999-014-3578-x. PMID: 24838759; PMCID: PMC4317411.
6. Kato S, Murakami H, Demura S, Yoshioka K, Kawahara N, Tomita K, Tsuchiya H. More than 10-year follow-up after total en bloc spondylectomy for spinal tumors. Ann Surg Oncol. 2014 Apr; 21(4): 1330-6. doi: 10.1245/s10434-013-3333-7. Epub 2013 Oct 23. PMID: 241.

Fig. 1

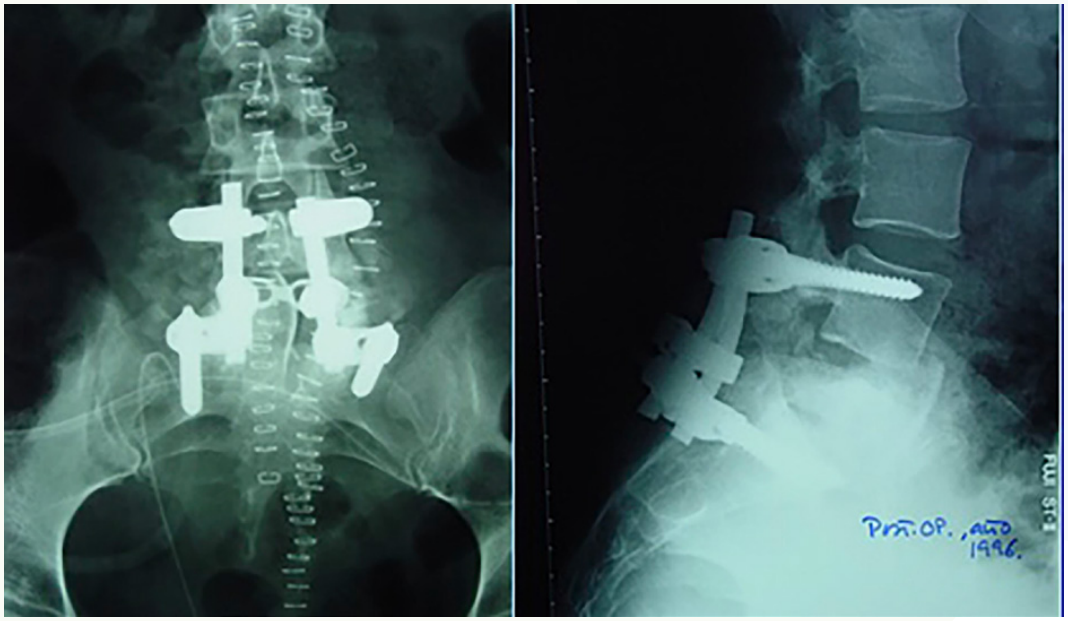

Fig. 2

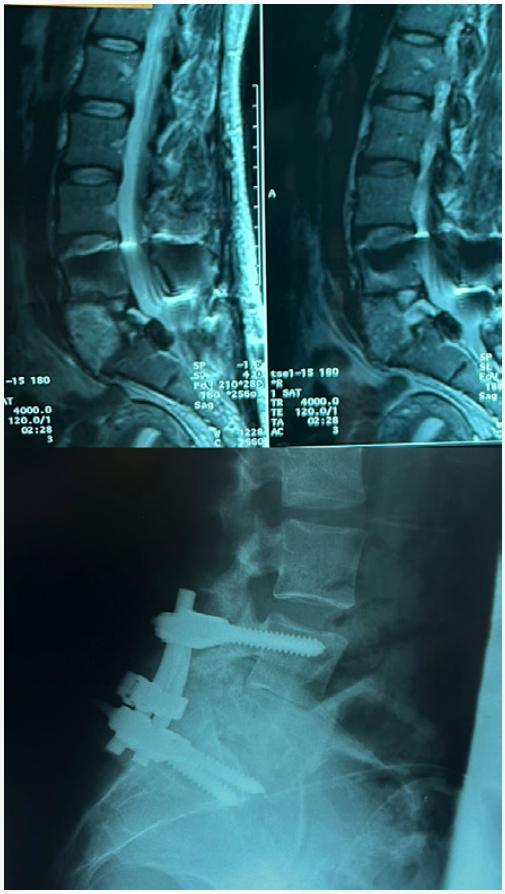

Fig. 3

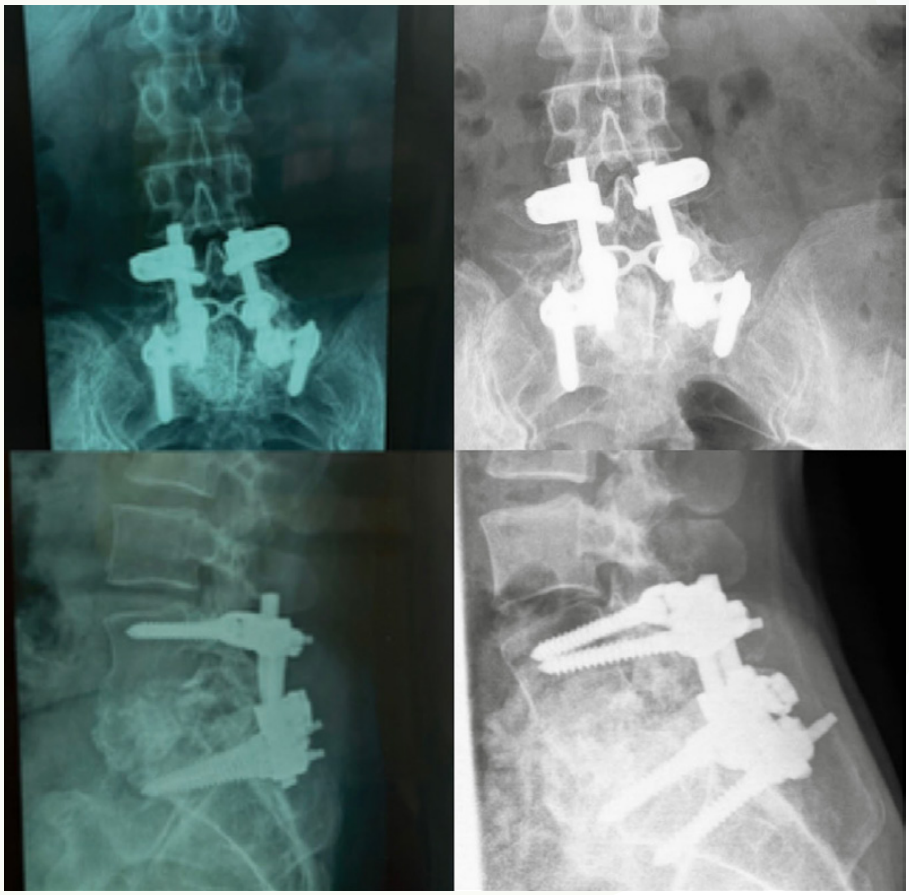

Fig. 4

48

Espondiloptosis cervical crónica en paciente con síndrome de Ehlers-Danlos

Autores

Martín Flores, Elena
Vera Hoster, Cristina
Zschiesche Morales, Clara

Centro de trabajo

Hospital General de Segovia, Segovia. España

ANAMNESIS

Mujer de 34 años que acude a Urgencias remitida por médico de atención primaria (MAP) por cervicalgia sin irradiación de tres semanas de evolución. No refiere traumatismo.
Antecedentes personales de alergia a ácido acetil-salicílico y síndrome de Ehlers-Danlos.

EXAMEN FÍSICO

No apofisalgias. Dolor a la palpación de musculatura paravertebral bilateral. Fuerza y sensibilidad conservada en ambos miembros superiores e inferiores.

PRUEBAS COMPLEMENTARIAS

Se visualiza radiografía solicitada por MAP, en la que se objetiva espondiloptosis C5-C6. Se solicita TAC, que describe luxación anterior del cuerpo vertebral y elementos posteriores de C5 sobre C6, sin imágenes de fractura. Bordes esclerosos e irregulares, que sugieren luxación crónica.

DIAGNÓSTICO

Espondiloptosis C5-C6.

TRATAMIENTO

Se comenta el caso con centro de referencia, y se decide inmovilización con collarín rígido y traslado para tratamiento definitivo. Se realiza discectomía y artrodesis por vía anterior C4-C6. Se inmoviliza con ortesis tipo SOMI.

EVOLUCIÓN

La paciente es trasladada nuevamente a nuestro centro, donde permanece sin clínica neurológica y con buena tolerancia a ortesis, por lo que es dada de alta.
Durante el seguimiento, la paciente presenta subluxación atlo-axoidea y episodios de disfagia, pendiente de tratamiento definitivo en la actualidad.

DISCUSIÓN

La espondiloptosis se define como una espondilolistesis grado V de Meyerding. Es más frecuente en columna lumbar y debido a traumatismos de alta energía, como accidentes de tráfico (4, 5, 7). Es una lesión inestable que requiere tratamiento quirúrgico definitivo (5, 6).
Se puede dar de manera crónica en patologías como la neurofibromatosis o en conectivopatías, como en el caso de nuestra paciente (1, 3, 5).
El síndrome de Ehlers-Danlos es una patología poco frecuente que afecta al tejido conectivo y provoca, entre otros, hiperlaxitud articular, trastornos cutáneos, valvulopatía mitral, cefaleas y dolor cervical. Sus criterios diagnósticos son eminentemente clínicos (1, 3).

En casos agudos, se recomienda realizar reducción cerrada de la luxación vertebral previa a fijación definitiva. En casos crónicos se aconseja únicamente fijación definitiva debido a la adaptación fisiológica de los pacientes a dicha luxación (5, 6). La vía de abordaje para la fijación puede ser anterior, posterior o combinada, en función de las características de la lesión (4, 5, 6, 7).

De ser tratada a tiempo, el déficit neurológico puede disminuir, restableciéndose una funcionalidad cercana a la normalidad (5, 6).

En conclusión, la espondiloptosis cervical es una patología poco frecuente y grave, que puede ser crónica en pacientes con conectivopatías. Su tratamiento definitivo es quirúrgico.

BIBLIOGRAFÍA

1. Hakim A. Hypermobile Ehlers-Danlos Syndrome. In: Adam MP, Feldman J, Mirzaa GM, Pagon RA, Wallace SE, Amemiya A, editors. GeneReviews® [Internet]. Seattle (WA): University of Washington, Seattle; 1993-2024. 2004 Oct 22 [updated 2024 Feb 22]. PMID: 20301456.
2. Jiang SD, Jiang LS, Dai LY. Degenerative cervical spondylolisthesis: A systematic review. Int Orthop. 2011; 35(6). Available from: https://doi.org/10.1007/s00264-010-1203-5.
3. Riley B. The many facets of hypermobile ehlers-danlos syndrome. J Am Osteopath Assoc. 2020; 120(1). Available from: https://doi.org/10.7556/jaoa.2020.012.
4. Khelifa A, Berchiche L, Aichaoui F, Lagha N, Asfirane N, Morsli A. Traumatic cervical spine spondyloptosis: A systematic review. J Craniovertebr Junction Spine. 2022; 13(1). Available from: https://doi.org/10.4103/jcvjs. jcvjs_132_21.
5. Sakti YM, Anzhari S, Kartika A, Irfantian A, Ahmad H, Sakadewa GP, et al. Neglected cervical spondyloptosis of the 5th-6th cervical spine following cervical manipulation: A case report. Int J Surg Case Rep. 2022; 94. Available from: https://doi.org/10.1016/j.ijscr.2022.106984.
6. Dao I, Napon S, Ouattara O, Sanou A, Nassoum E, Zabsonré SD, et al. Successful management of delayed traumatic cervical spondyloptosis with neurological deficit: Illustrative case. J Neurosurg Case Lessons. 2024; 7(2). Available from: https://doi.org/10.
7. Wong K, Chang P, Monasky M, Samuelson R. Traumatic spondyloptosis of the cervical spine: A case report and discussion of worldwide treatment trends. Surg Neurol Int. 2017; 8(1). Available from: https://doi.org/10.4103/sni.sni_434_16.

Fig. 1

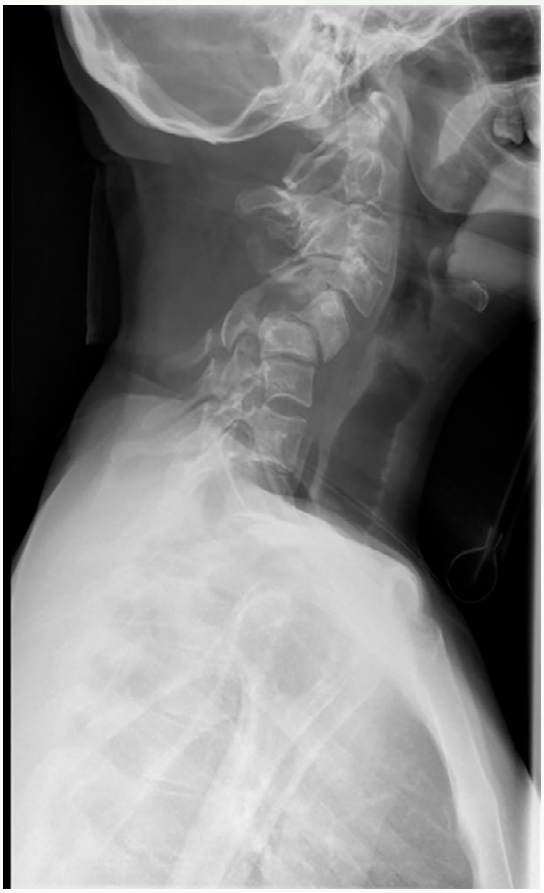

Fig. 2

Fig. 3

Fig. 4

49

De mal perforante plantar a lesión medular: espondilodiscitis por Proteus mirabillis

Autores

Umanes Álvarez, María Isabel
Vidal Romero, Isabel

Centro de trabajo

Hospital de Mérida, Badajoz. España

ANAMNESIS

Varón de 66 años, con AP de DM1, que tras ser alta hace 3 meses de cirugía por desbridamiento mal perforante plantar por Proteus Mirabillis comienza con picos febriles acompañados de debilidad progresiva y parestesias de MMII llegando a imposibilitarle la marcha.

EXAMEN FÍSICO

Apofisalgia intensa a nivel T2-T3.
BM MMSS global 5/5, MMII 0/5. Sensibilidad tacto ligero. Hemicuerpo derecho: normoestesia C4-C8, hipoestesia a caudal hasta S2 salvo anestesia T6 y normoestesia L5. Hemicuerpo izquierdo: normoestesia T1, hipoestesia a caudal hasta S2 salvo normoestesia L5 y anestesia S1. Sensibilidad discriminativa. Hemicuerpo derecho: normoestesia T4 y anestesia a caudal hasta S2. Hemicuerpo izquierdo: normoestesia C7, hipoestesia C8, normoestesia T1, anestesia caudal hasta S2, salvo hipoestesia T4-T5.
Área sacra: anestesia para ambas modalidades de sensibilidad. Contracción anal voluntaria ausente, sensación anal profunda presente. Tono conservado en MMSS y flácido en MMII. ROTs MSD normoactivos, resto ROTs 4 extremidades no evocales. Hoffman negativo bilateral. RCP derecho extensor, izquierdo abolido. Pie diabético derecho con úlcera seca en planta.

PRUEBAS COMPLEMENTARIAS

Analítica: leucocitosis con neutrofilia en hemograma y aumento de VSG.

- Cultivo exudado úlcera plantar: positivo para Proteus mirabillis.
- Rx pie derecho: desestructuración de articulación metatarsofalángica del primer dedo.
- RMN pie derecho: osteomielitis aguda de la articulación metatarsofalángica del primer dedo con abscesos intraarticulares y engrosamiento de los tejidos blandos periarticulares, con pequeña ulceración en la región plantar adyacente.
- TAC columna dorsal: espondilodiscitis dorsal D2-D3 con fractura/destrucción ósea con retropulsión del muro posterior y aumento de partes blandas alrededor de dichas vértebras.
- RMN columna completa: espondilodiscitis D2-D3. Fractura patológica D2 con retropulsión del muro posterior y pequeña colección que se desplaza hacia el canal y compresión medular con mielopatía compresiva. Disminución de la altura del disco de C5-C6 con protrusión paracentral derecha del complejo disco osteofito que disminuye la amplitud del canal y contacta la médula espinal sin alteración de intensidad en esta localización.

DIAGNÓSTICO

Espondilodiscitis D2-D3. Fractura patológica D2 con retropulsión del muro posterior y mielopatía compresiva. Hernia discal C5-C6 con estenosis de canal. Síndrome lesión medular C7 ASIA B.

TRATAMIENTO

Se desestima tratamiento quirúrgico dada la escasa posibilidad de recuperación funcional por el tiempo de evolución de la patología y situación del paciente. Se trata mediante antibioterapia intravenosa y posteriormente oral y se inmoviliza con corsé Minerva/Somi con apoyo mentoniano.

EVOLUCIÓN

Tras estabilización del proceso infeccioso, con controles analíticos y de imagen, continuó tratamiento rehabilitador intensivo, consiguiendo realizar transferencias de forma autónoma a silla de ruedas y desplazamientos con la misma.

DISCUSIÓN

Dado que el diagnóstico de espondilodiscitis puede suponer un reto, resulta fundamental en raquis realizar una detallada anamnesis y minuciosa exploración, sabiendo que tras la presencia de alguna bandera roja puede existir patología grave subyacente.

BIBLIOGRAFÍA

1. Madert J, Liem M, Frosch KH, Niemeyer T. Abordaje dorsolateral y espondilodesis intervertebral en la espondilodiscitis de la columna torácica y lumbar (técnica TLIF). Técnicas Quirúrgicas en Ortopedia y Traumatología [Internet]. 2014 Apr 1; 23(2): 95-104. Available from: https://www.elsevier. es/es-revista-tecnicas-quirurgicas-ortopedia-traumatologia-41-articulo-abordaje-dorsolateral-espondilodesis-intervertebral-espondilodiscitis-X1132195414495694.
2. Espondilodiscitis infecciosas del adulto. Estudio de 76 pacientes y revision de la literatura [Internet]. Siicsalud.com. 2024 [cited 2024 Nov 30]. Available from: https://www.siicsalud.com/des/expertoimpreso.php/80332.
3. Pintado-García V. Espondilitis infecciosa. Enfermedades Infecciosas y Microbiología Clínica [Internet]. 2008 Oct 1; 26(8): 510-7. Available from: https://www.elsevier. es/es-revista-enfermedades-infecciosas-microbiologia-clinica-28-articulo-espondilitis-infecciosa-13127458.
4. Docencia. Espondilodiscitis por salmonella: presentación y análisis de una serie de casos | HPC [Internet]. HPC. 2021. Available from: https://www.hpc. org. ar/investigacion/revistas/volumen-22/espondilodiscitis-por-salmonella-presentacion-y-analisis-de-una-serie-de-casos/.
5. Torres-Gárate R, Álvarez-Rodríguez E, Gutiérrez Larrainzar, A, A LM, Mendieta F, Cabello J. Espondilodiscitis y absceso de psoas por Escherichia coli. Anales de Medicina Interna [Internet]. 2024 [cited 2024 Nov 30]; 21(12): 51-2. Available from: https://scielo.isciii.es/scielo.php?script=sci_arttext&pid=S0212-71992004001200014.
6. ISNCSCI Algorithm Calculator, to score the ASIA Impairment Scale, by the Praxis Spinal Cord Institute [Internet]. ISNCSCI Algorithm by the Praxis Spinal Cord Institute. 2019 [cited 2024 Nov 30]. Available from: https://www.isncscialgorithm.com/.

Fig. 1

HR
COMPA
Study Date
Study Ti
FL
WW:691

in
HR COMPARA
Study Date: 1
Study Time

Fig. 2

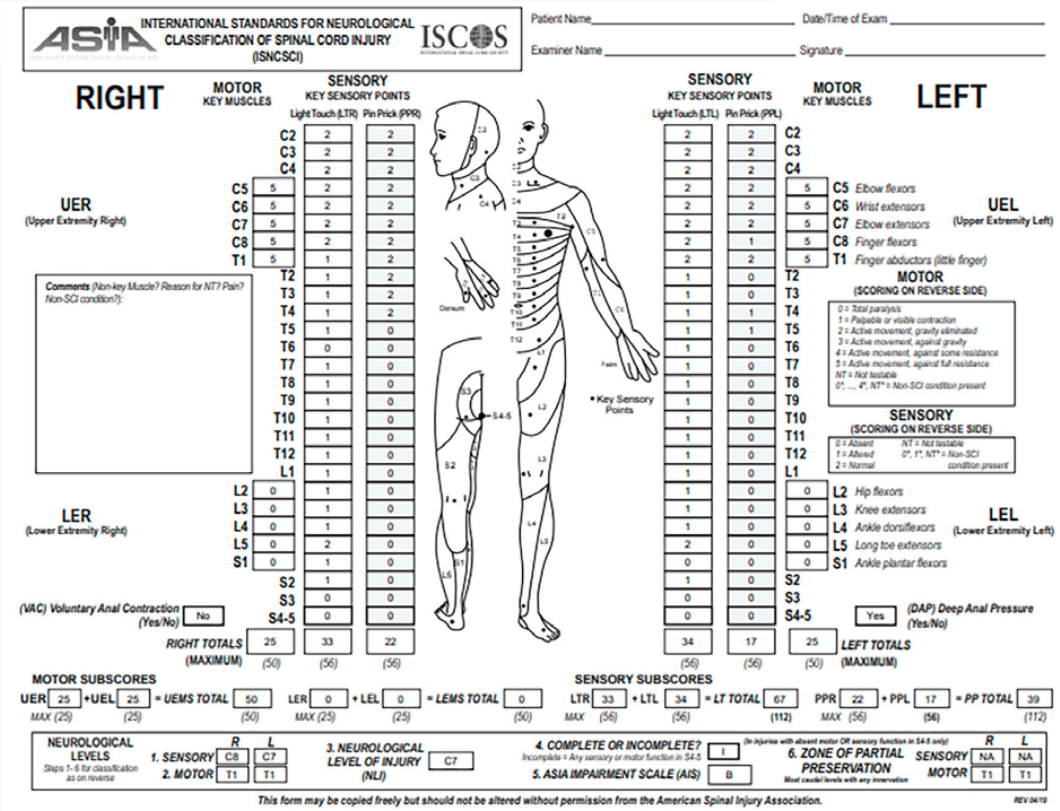

INTERNATIONAL STANDARDS FOR NEUROLOGICAL CLASSIFICATION OF SPINAL CORD INJURY (ISNCSCI)

Patient Name _____ Date/Time of Exam _____

Examiner Name _____ Signature _____

RIGHT	MOTOR KEY MUSCLES	SENSORY KEY SENSORY POINTS Light Touch (LTR)	Pin Prick (PPR)
	C2	2	2
	C3	2	2
	C4	2	2
UER (Upper Extremity Right)	C5	5	2	2
	C6	5	2	2
	C7	5	2	2
	C8	5	2	2
	T1	5	1	2
	T2	1	2
	T3	1	2
	T4	1	2
	T5	1	0
	T6	0	0
	T7	1	0
	T8	1	0
	T9	1	0
	T10	1	0
	T11	1	0
	T12	1	0
	L1	1	0
LER (Lower Extremity Right)	L2	0	1	0
	L3	0	1	0
	L4	0	1	0
	L5	0	2	0
	S1	0	1	0
	S2	1	0
	S3	0	0
	S4-5	0	0
	RIGHT TOTALS (MAXIMUM)	25 (50)	33 (56)	22 (56)

Comments (Non-key Muscle? Reason for NT? Pain? Non-SCI condition?):

(VAC) Voluntary Anal Contraction (Yes/No): No

LEFT	MOTOR KEY MUSCLES	SENSORY KEY SENSORY POINTS Light Touch (LTL)	Pin Prick (PPL)
	C2	2	2
	C3	2	2
	C4	2	2
UEL (Upper Extremity Left)	C5 Elbow flexors	5	2	2
	C6 Wrist extensors	5	2	2
	C7 Elbow extensors	5	2	2
	C8 Finger flexors	5	2	1
	T1 Finger abductors (little finger)	5	2	2
	T2	1	0
	T3	1	0
	T4	1	1
	T5	1	1
	T6	1	0
	T7	1	0
	T8	1	0
	T9	1	0
	T10	1	0
	T11	1	0
	T12	1	0
	L1	1	0
LEL (Lower Extremity Left)	L2 Hip flexors	0	1	0
	L3 Knee extensors	0	1	0
	L4 Ankle dorsiflexors	0	1	0
	L5 Long toe extensors	0	2	0
	S1 Ankle plantar flexors	0	1	0
	S2	1	0
	S3	0	0
	S4-5	0	0
	LEFT TOTALS (MAXIMUM)	25 (50)	34 (56)	17 (56)

MOTOR (SCORING ON REVERSE SIDE): 0 = Total paralysis; 1 = Palpable or visible contraction; 2 = Active movement, gravity eliminated; 3 = Active movement, against gravity; 4 = Active movement, against some resistance; 5 = Active movement, against full resistance; NT = Not testable; 0*, ..., 4*, NT* = Non-SCI condition present

SENSORY (SCORING ON REVERSE SIDE): 0 = Absent; 1 = Altered; 2 = Normal; NT = Not testable; 0*, 1*, NT* = Non-SCI condition present

(DAP) Deep Anal Pressure (Yes/No): Yes

MOTOR SUBSCORES: UER 25 (MAX 25) + UEL 25 (25) = UEMS TOTAL 50 (50); LER 0 (MAX 25) + LEL 0 (25) = LEMS TOTAL 0 (50)

SENSORY SUBSCORES: LTR 33 (MAX 56) + LTL 34 (56) = LT TOTAL 67 (112); PPR 22 (MAX 56) + PPL 17 (56) = PP TOTAL 39 (112)

NEUROLOGICAL LEVELS (Steps 1-6 for classification as on reverse): 1. SENSORY R C8 L C7; 2. MOTOR R T1 L T1

3. NEUROLOGICAL LEVEL OF INJURY (NLI): C7

4. COMPLETE OR INCOMPLETE? (Incomplete = Any sensory or motor function in S4-5): I

5. ASIA IMPAIRMENT SCALE (AIS): B

6. ZONE OF PARTIAL PRESERVATION (Most caudal levels with any innervation): SENSORY R NA L NA; MOTOR R T1 L T1

This form may be copied freely but should not be altered without permission from the American Spinal Injury Association. REV 04/19

Fig. 3

Fig. 4

50 Complicaciones, ¿para qué os quiero, si tengo una marcha que recuperar?

Autores

Ruiz Andreu Ortega, José Manuel[1]
Gálvez Márquez, Gonzalo[1]
Vera Hoster, Cristina[1]
Martínez Rodríguez, José María[2]

Centros de trabajo

[1]Hospital General de Segovia, Segovia. España
[2]Hospital Universitario Fundación Jiménez Díaz, Madrid. España

ANAMNESIS

Varón, 67 años, en seguimiento por estenosis de canal con antecedentes de escoliosis degenerativa y artroplastia total cadera derecha, acude por empeoramiento de autonomía de la marcha (200 m) y dolor mal controlado.

EXAMEN FÍSICO

A la inspección destaca giba toracolumbar derecha, apofisalgias lumbares, Goldthwait positivo bilateral, Lasegue y Bragard negativo, déficit flexión caderas, fuerza, sensibilidad y reflejos conservados.
Telerradiografía (Fig. 1) y RM (Fig. 2): escoliosis lumbar derecha superior. Cambios degenerativos con osteofitosis e hipertrofia facetaria, protrusiones disco-osteofíticas T12 hasta L5 posteromediales. Disminución volumen discal L1-L4 con extensión neuroforaminal bilateral, discopatía L4-L5 con extensión hacia receso lateral+obliteración foraminal izquierda. El nivel T12-L1 presenta extensión neuroforaminal izquierdo.

DIAGNÓSTICO

Estenosis de canal con claudicación de marcha.

TRATAMIENTO

Se realiza artrodesis T10-Ilíacos con osteotomías Smith Petersen (Fig. 3).

EVOLUCIÓN

Debido a manchado serohemático las dos primeras semanas precisó cirugía de revisión con colocación de VAC. Tras dos semanas de buena evolución acude por fiebre y malestar general, tomándose hemocultivos positivos (Klebsiella BLEE+). En RM control se visualiza además de absceso un aplastamiento T9. Se realiza nuevo lavado+vertebroplastia bipedicular T9. Se suministra meropenem+linezolid (7 días), y enfermedades infecciosas desescala a ertapenem. Completa pauta antibiótica 12 semanas normalizando PCR. Tras 5 meses de buena evolución con autonomía para marcha >1 hora, acude por déficit de fuerza y caídas durante 5 días. Destaca déficit extensión cadera 3/5 y hallux derecho con empeoramiento en bipedestación, además de parestesias bilaterales fluctuantes y disminución sensibilidad fina. Se realiza Rx, RM y TC observando fracaso de material (rotura tornillos T10-11 DCH) y hernia discal T8-9 comprometiendo canal medular. Se interviene por fracaso nivel adyacente realizándose EMO tornillos+laminectomía D8-D9+tornillos pediculares percutáneos D4-D5-D6 (cementados)+D8 (no cementados) bilaterales. Se colocan barras bilaterales conectadas con 2 conectores cada una a barras distales, y con un conector DTT (Fig. 4). Se entrega alta hospitalaria encontrándose asintomático tras 8 meses.

DISCUSIÓN

La artrodesis espinal es una opción válida en estenosis de canal con claudicación intermitente e inestabilidad asociada (1).
Existen estudios que reconocen la fusión con mayores complicaciones como pérdida de sangre, tiempo quirúrgico y otras complicaciones (2).
Este caso resalta algunas de las complicaciones más graves, especialmente cuando involucra infección por bacteria multirresistente (Klebsiella BLEE), en las que se describe una mayor probabilidad de fusión insatisfactoria (3).
Además, la rotura de tornillos pediculares observada es una complicación conocida que puede ocurrir debido a la carga biomecánica o a la técnica quirúrgica (4).
Por último, la aparición de nuevas fracturas o fracasos de nivel adyacente descrita por Hillibrand y Robbins requieren una oportuna revisión quirúrgica para evitar secuelas graves como compresión medular o pérdida de función neurológica (5).

BIBLIOGRAFÍA

1. Omidi-Kashani F, Ghayem Hasankhani E, Ashjazadeh A. Lumbar spinal stenosis: who should be fused? An updated review. Asian Spine J. 2014; 8(4): 521-529. doi: 10.4184/asj. 2014.8.4.521.
2. Chang W, Yuwen P, Zhu Y, Wei N, Feng C, Zhang Y. Effectiveness of decompression alone versus decompression plus fusion for lumbar spinal stenosis: a systematic review and meta-analysis. Eur Spine J. 2016; 25(7): 2112-2122. doi: 10.1007/s00586-016-4587-1.
3. Andrés-Cano P, Cerván A, Rodríguez-Solera M, Ortega JA, Rebollo N, Guerado E. Surgical infection after posterolateral lumbar spine arthrodesis: CT analysis of spinal fusion. J Orthop Surg Res. 2018; 13(1): 118. doi: 10.1186/s13018-018-0843-7.
4. Gautschi OP, Schatlo B, Schaller K, Tessitore E. Clinically relevant complications related to pedicle screw placement in thoracolumbar surgery and their management: a literature review of 35, 630 pedicle screws. J Neurosurg Spine. 2011; 15(6): 497-506. doi: 10.3171/2011.7.FOCUS11168.
5. Hilibrand AS, Robbins M. Adjacent segment degeneration and adjacent segment disease: the consequences of spinal fusion? Spine J. 2004; 4(6 Suppl): 190S-194S. doi: 10.1016/j. spinee. 2004.01.008.

Fig. 1

R
Z: 0.14
W: 4096 L: 2048
1/1

50640
T2W_TSE
2023-05-07 08:27:07
PIR
RSP
LIR

Fig. 2

Fig. 3

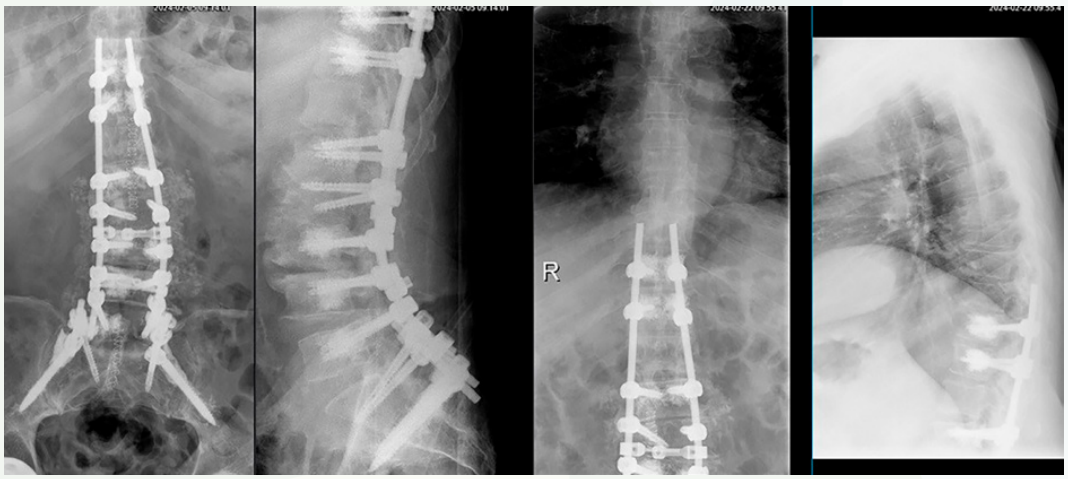

Fig. 4

51

Variantes anatómicas de la normalidad: doble raíz L5 como factor predisponente a radiculopatía post-quirúrgica en ausencia de estenosis ósea

Autores

Mellado Castillero, José Miguel
Bascón Ortega, Juán Bosco

Centro de trabajo

Hospital Universitario Virgen del Rocío, Sevilla. España

ANAMNESIS

Paciente con recidiva herniaria L5-S1 derecha 3 años tras cirugía inicial, con ciatalgia derecha incohercible. Los estudios de imagen prequirúrgicos constatan cifosis lumbosacra con sacral slope de 47º. Se decide intervenir quirúrgicamente mediante doble vía L5-S1, más re-descompresión L5-S1 derecha e instrumentación pedicular posterior dado edad (41 años) e IMC (32.4).
En el postoperatorio inmediato presenta ciatalgia izquierda con irradiación dermatomérica S1 hacia planta del pie, refractaria a corticoterapia.

EXAMEN FÍSICO

Posición antiálgica en semiflexión de rodilla izquierda. Maniobras de Lasègue y Bragard positivas a 20º. Sin déficits motores en MMII.

PRUEBAS COMPLEMENTARIAS

Solicitamos TAC y RMN urgentes, apreciándose ligera lateralización de tornillos transpediculares L5. En el nivel S1 rebasan la cortical anterior en 5 mm. Se descartan compromiso del canal, estenosis recesal u ocupación foraminal L5-S1 izquierdo.

TRATAMIENTO

Ante la ausencia de correlación clínico radiológica que justifique la ciatalgia postquirúrgica, se decide indicar la cirugía de revisión. Realizamos una descompresión L5-S1 izquierda mediante hemilaminectomía y artrectomía total mas neurolisis L5 y S1 izquierdas. Como hallazgo intraoperatorio de relevancia, se constata la presencia de una raíz L5 izquierda doble, variante anatómica que ha podido actuar como factor predisponente al compromiso de espacio.

DIAGNÓSTICO

Compromiso de espacio sin estenosis foraminal ósea debido a existencia de una doble raíz L5 izquierda.

EVOLUCIÓN

Desaparición completa de la clínica radicular izquierda tras la cirugía de revisión.

DISCUSIÓN

La presencia de una raíz L5 doble, aunque infrecuente, es una variante anatómica que puede predisponer al desarrollo de ciatalgia de nueva aparición tras una artrodesis en el flanco no descomprimido en ausencia de hallazgos radiológicos que justifiquen un compromiso de los parámetros anatómicos óseos. El potencial efecto pernicioso de una discreta distracción del espacio L5-S1 a expensas del abordaje anterior sobre las estructuras

nerviosas ha podido superar el efecto beneficioso de la descompresión foraminal indirecta en este caso.

Como principal diagnóstico diferencial en este caso nos planteamos la violación intraforaminal del tornillo pedicular de S1, descartable con técnicas de imagen radiológica, y la irritación anterior del plexo lumbar a nivel de S1.

BIBLIOGRAFÍA

1. Compagnone D, Langella F, Cecchinato R, Damilano M, Messina C, Sconfienza LM, Lamartina C, Berjano P. Post-operative L5 radiculopathy after L5-S1 hyperlordotic anterior lumbar interbody fusion (HL-ALIF) is related to a greater increase of lordosis and smaller post-operative posterior disc height: results from a cohort study. Eur Spine J. 2022.
2. Dowlati E, Alexander H, Voyadzis JM. Vulnerability of the L5 nerve root during anterior lumbar interbody fusion at L5-S1: case series and review of the literature. Neurosurg Focus. 2020 Sep; 49(3): E7. doi: 10.3171/2020. 6. FOCUS20315. PMID: 32871560.
3. Araghi K, Fourman MS, Merrill RK, Maayan O, Zhao E, Pajak A, Subramanian T, Kim DN, Kamil R, Shahi P, Sheha ED, Dowdell JE, Iyer S, Qureshi SA. Postoperative Radiculitis After L5-S1 Anterior Lumbar Interbody Fusion. Spine (Phila Pa 1976). 2023 Sep 15; 48(18): 1317-1325. doi: 10.1097/BRS. 0000000000004740. Epub 2023 Jun 1. PMID: 37259185.
4. Matejcík V. Anatomical variations of lumbosacral plexus. Surg Radiol Anat. 2010 Apr; 32(4): 409-14. doi: 10.1007/s00276-009-0546-3. Epub 2009 Aug 21. PMID: 19696958.

Fig. 1

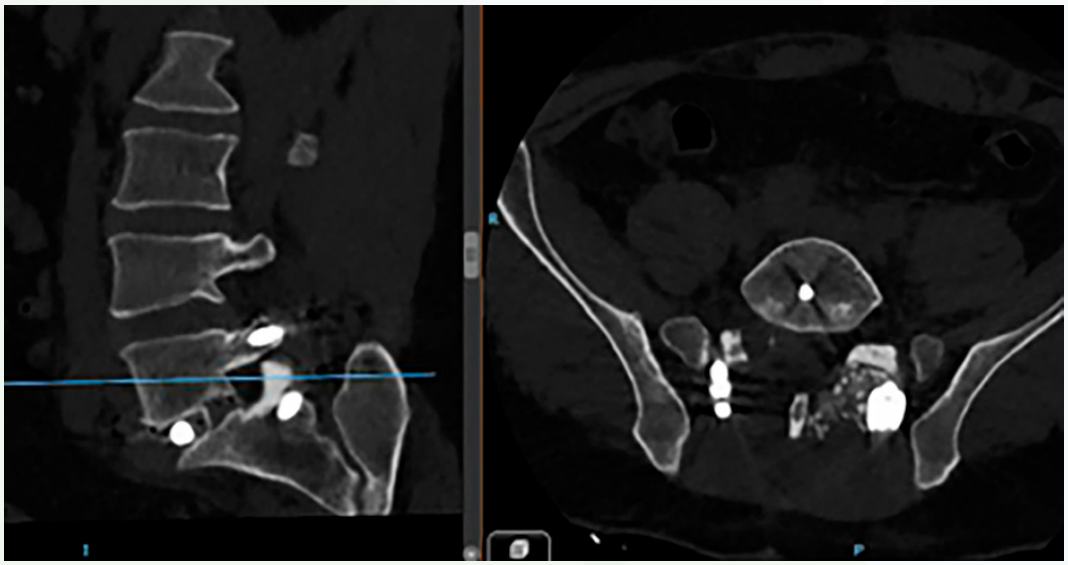

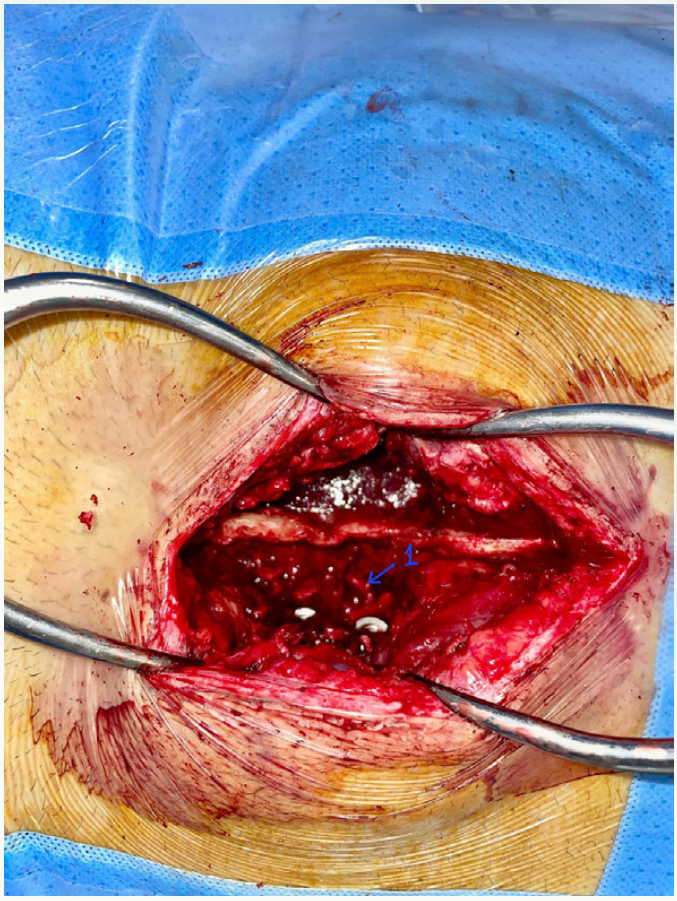

Fig. 2

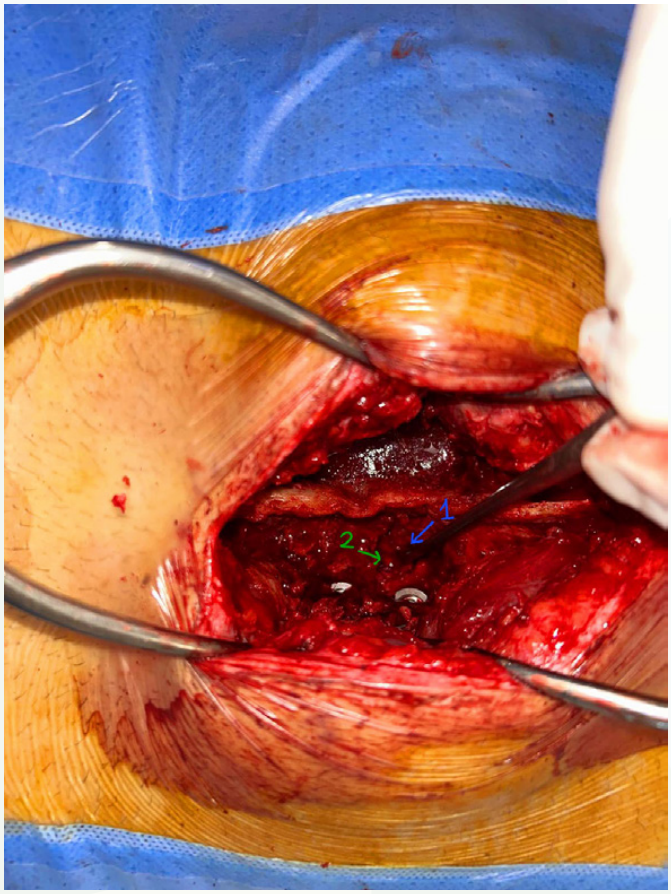

Fig. 3

52 Desequilibro anterior como complicación mecánica DJK

Autores

Talavera Buedo, Gloria
De Andrés Torán, Ana
Arcos Flores, Laura
Echecopar Sabogal, José Ignacio

Centro de trabajo

Hospital Universitario La Paz, Madrid. España

ANAMNESIS

Mujer de 72 años valorada en consultas externas de la Unidad de Columna de Traumatología por dolor lumbar y cervical de meses de evolución, intervenida de corrección de cifosis toracolumbar con instrumentación posterior T6-L4 en junio de 2021 objetivándose en consultas sucesivas complicación mecánica con cifosis distal a la instrumentación (DJK). Además, operada en 2015 de PTC izquierda con un episodio de luxación aislado y posterior recambio por aflojamiento aséptico con buena evolución.

EXAMEN FÍSICO

Desequilibrio anterior plano sagital. Apofisalgias lumbares L4-L5. Actitud en extensión caderas y flexión rodillas. Exploración neurológica sin alteraciones.

PRUEBAS COMPLEMENTARIAS

- Telerradiografía columna total en bipedestación (4 años tras cirugía): cifosis toracolumbar T6-L2 78º. Complicación mecánica DJK.
- RMN (4 años tras cirugía): cambios postquirúrgicos de artrodesis posterior D12-L4. Severos cambios degenerativos disco-vertebrales. Hernia central y subarticular bilateral L4-L5 extruida y migrada inferiormente que condiciona una estenosis severa del canal.

DIAGNÓSTICO

Cifosis toracolumbar T6-L4. Desequilibro anterior como complicación mecánica DJK.

TRATAMIENTO

Cirugía en dos tiempos: Instrumentación hasta pelvis 1º y ALIF 2º tiempo:

- Retirada tornillos L1 bilateral. Descompresión central L4-L5 e instrumentación hasta ilíacos bilateral.
- Abordaje anterior ALIF, cajas intersomáticas: L3-L4, L4-L5, L5-S1.

EVOLUCIÓN

Al 9 día postquirúrgico, reinicia la marcha. Fue dada de alta al 15 día postquirúrgico. A los 6 meses postquirúrgicos, muy buen estado general. No déficit motor sin signos de movilización en control radiográfico.

DISCUSIÓN

Los trastornos de la unión por debajo de la instrumentación en fusiones posteriores de la columna, también conocidos como cifosis de la unión distal (DJK) y falla (DJF), se describen como un aumento de la angulación cifótica en el segmento distal a esta, pudiendo manifestarse como alteraciones funcionales o únicamente como un hallazgo radiográfico (1).

Numerosos estudios defienden mayores tasas de DJK en pacientes tratados únicamente con fusión posterior, así como la importancia de la selección de la vértebra más distal instrumentada, tomando como referencia aquella vértebra seccionada por la mitad por la línea sacra media (vértebra sagital estable) (2, 3). Por otro lado, existe controversia entre algunos autores que abogan por realizar una instrumentación sacropélvica de rutina, mientras que otros autores defienden un aumento de rigidez y estrés en la instrumentación (4, 5). Existen factores identificados como la edad superior a 60 años, un IMC elevado, la toma de ansiolíticos/antidepresivos, el desajuste preoperatorio PI-LL >40° o la artrosis de cadera concomitante que parecen influir en la aparición de esta complicación (4).

BIBLIOGRAFÍA

1. Wang Y, Li J, Xi Y, Zeng Y, Yu M, Sun Z, et al. Distal Junctional Failures in Degenerative Thoracolumbar Hyperkyphosis. Orthopaedic Surgery 2024-02-21; 16(4): 830.
2. Ghailane S, Bouloussa H, Fernandes Marques M, Castelain J, Challier V, Campana M, et al. Distal Junctional Failure: A Feared Complication of Multilevel Posterior Spinal Fusions. JCM 2024-08-23; 13(17).
3. McDonnell, Jake M. MBBCh BAO*; Ahern, Daniel P. MRCSI; Wagner, Scott C. MD§; Morrissey, Patrick B. MD?; Kaye, Ian D. MD; Sebastian, Arjun S. MD; Butler, Joseph S. PhD, FRCSI, FACS. A Systematic Review of Risk Factors Associated With Distal Junctional Failure in Adult Spinal Deformity Surgery. Clinical Spine Surgery 34(9): p 347-354.
4. Do SH, Bae S, Jo DJ, Choi HY. Distal Junctional Failure After Fusion Stopping at L5 in Patients With Adult Spinal Deformity: Incidence, Risk Factors, and Radiographic Criteria. Neurospine 2024-09-30; 21(3): 856.
5. Teles, A. R., Aldebeyan, S., Aoude, A., Swamy, G., Nicholls, F. H., Thomas, K. C., & Jacobs, W. B. (2022). Mechanical Complications in Adult Spinal Deformity Surgery: Can Spinal Alignment Explain Everything? Spine, 47(1), E1-E9.

Fig. 1

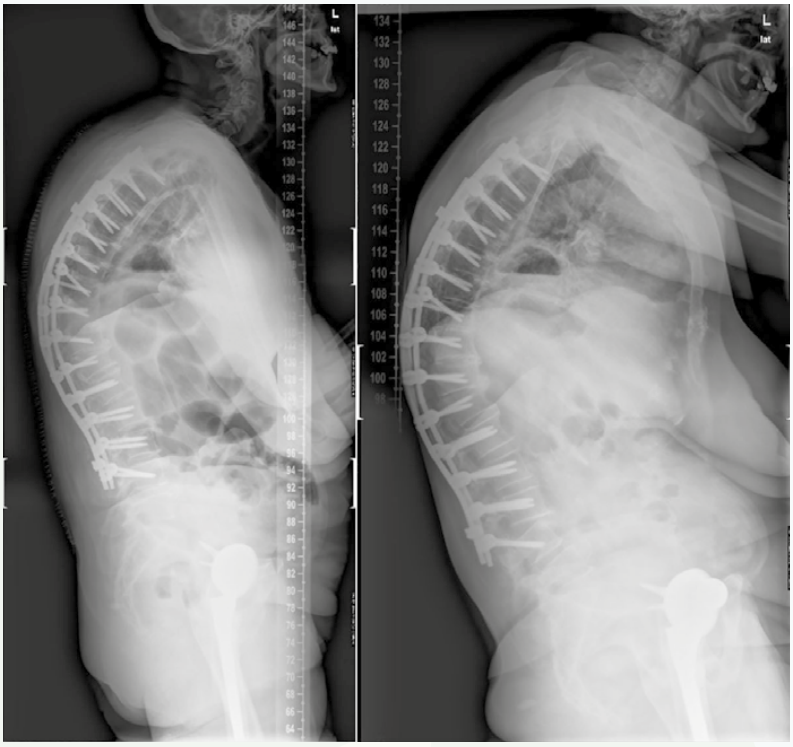

Izquierda: telerradiografía de columna postquirúrgica, 15/05/2021.
Derecha: comparación con telerradiografía columna controles en consulta, 08/04/2024

Fig. 2

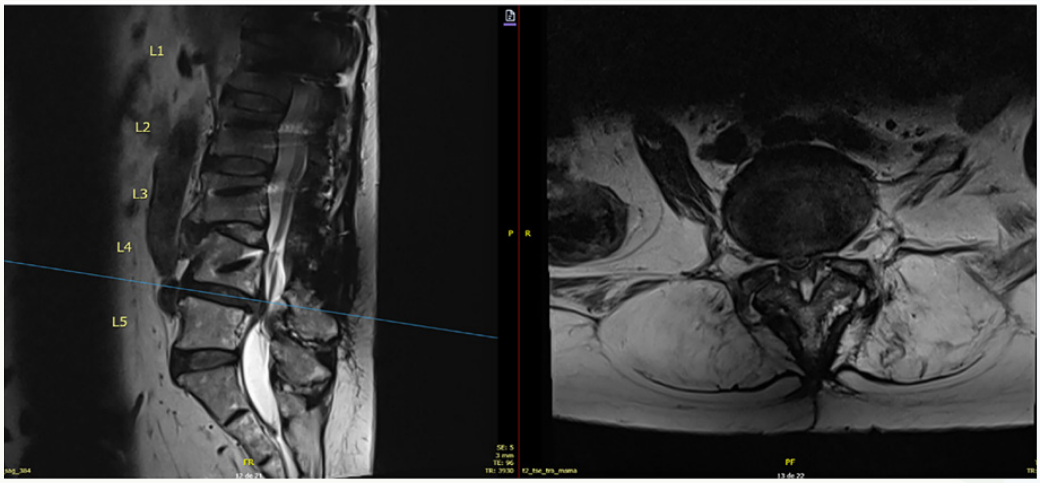

Imagen RMN hernia central y subarticular bilateral L4-L5 extruida y migrada inferiormente que condiciona una estenosis severa del canal

Fig. 3

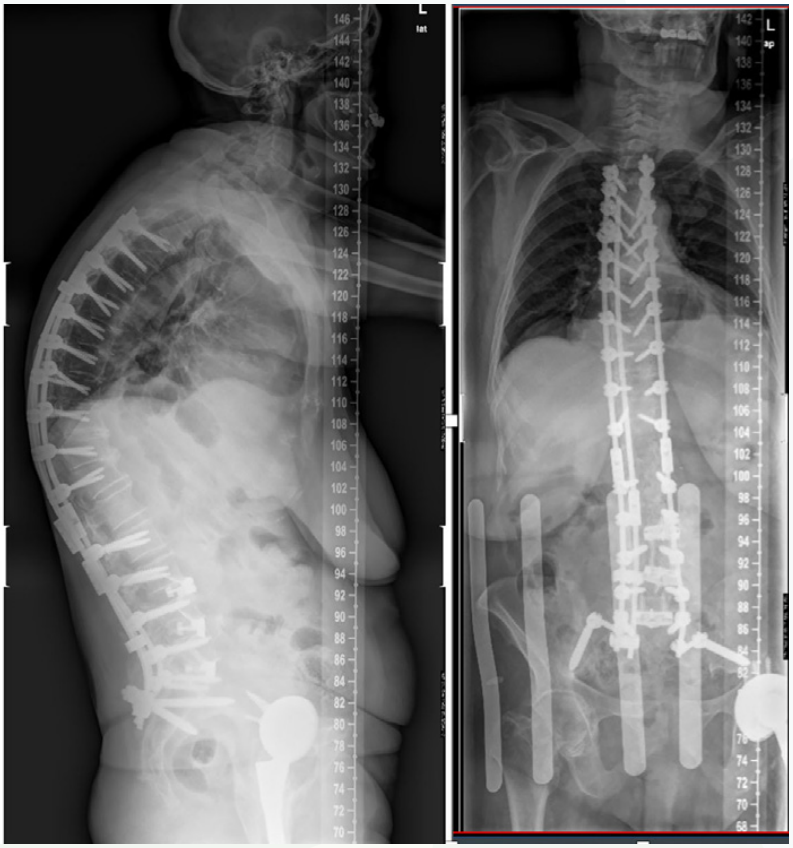

Telerradiografía columna postquirúrgica 2P (03/09/2024)

53

Endoscopia interlaminar cervical posterior, una alternativa poco invasiva para el tratamiento de la radiculopatía cervical en paciente joven

Autores

Castrillo Amores, Ángel[1]
Tellería Olmedo, Laura[2]
Fernández Dorado, Fátima[2]

Centros de trabajo

[1]Hospital Central de la Defensa, Madrid. España
[2]Hospital Universitario Ramón y Cajal, Madrid. España

ANAMNESIS

Paciente de 39 años sin antecedentes de interés.
Valorada inicialmente en 2023 por cervicalgia de larga evolución y desde hace 1 año refiere braquialgia en MSD con parestesias asociadas en 1º-2º-3º dedo y eminencia tenar. Meses después comienza a experimentar contracturas espontáneas en 1º dedo de la mano derecha.
Se realizaron 2 bloqueos epidurales cervicales sin mejoría sintomática.

EXAMEN FÍSICO

Presenta leve dolor cervical en C6-C7 con dolor en musculatura paravertebral y trapecio derecho con irradiación por MSD hasta los dedos.
Predomina clínica de disestesias en cara posterior del antebrazo con parestesias en 1º-2º-3º dedo de la mano derecha.
Signo de Hoffman y Spurling positivos.
Claudicación a la escritura precoz.

PRUEBAS COMPLEMENTARIAS

- Estudio neurofisiológico: signos de denervación subaguda en el territorio radicular C7 derecho.
- RMN cervical: estenosis foraminal C6-C7 y C4-C5 derechas con protrusión discal C6-C7 derecha (Fig. 1).

DIAGNÓSTICO

Estenosis foraminal C6-C7 derecha+protrusión discal C6-C7 derecha.

TRATAMIENTO

Se programa para una endoscopia interlaminar C6-C7 vía posterior realizándose una hemilaminectomía derecha C6-C7 con foraminotomía para descompresión de los recesos y foramen derecho. Se comprueba intraoperatoriamente la correcta liberación de las raíces derechas (Figs. 2 y 3).
Posteriormente se administra corticoide en el canal raquídeo y cobertura de la duramadre con gel antifibrinolítico.

EVOLUCIÓN

Al mes postoperatorio la paciente no presenta cervicalgia y mejoraron los calambres en la mano con leve persistencia de las parestesias en los dedos y aumento del tiempo en alcanzar la claudicación de la escritura.

DISCUSIÓN

Actualmente la discectomía y fusión cervical anterior es el tratamiento quirúrgico estándar para la patología discal cervical (1, 2), pero asocia una limitación del movimiento cervical, pérdida de altura del disco y degeneración de los segmentos adyacentes (25% de los casos a 10 años); con una tasa de recirugía reportada de entre el 1,5 y 4% anual (1, 3). Esta complicaciones pueden prevenirse con la preservación de las estructuras anatómicas en la cirugía endoscópica dado que el foramen es descomprimido mediante una foraminotomía cervical posterior con o sin discectomía, sin necesidad de fusión o instrumentación, con buenos resultados (4, 5).

La indicación de una endoscopia cervical en nuestra paciente radica en la ausencia o leve clínica de cervicalgia en una paciente joven, sin signos de degeneración discal ni facetaria relevante en resonancia magnética, donde la clínica predominante es radicular, centrado en el territorio de C7 secundario a una estenosis foraminal asociada a una hernia C6-C7 derecha (6).

BIBLIOGRAFÍA

1. Hilibrand AS, Carlson GD, Palumbo MA, Jones PK, Bohlman HH. Radiculopathy and myelopathy at segments adjacent to the site of a previous anterior cervical arthrodesis. J Bone Joint Surg Am. 1999; 81: 519-28.
2. Kraemer P, Fehlings MG, Hashimoto R, et al. A systematic review of definitions and classification systems of adjacent segment degeneration. Spine (Phila Pa 1976). 2012; 37: S31-9.
3. Hilibrand AS, Robbins M. Adjacent segment degeneration and adjacent segment disease: the consequences of spinal fusion? Spine J. 2004; 4: 190S-4S.
4. Jho HD, Kim MH, Kim WK. Anterior cervical microforaminotomy for spondylotic cervical myelopathy: part 2. Neurosurgery. 2002; 51: S54-9.
5. Lubelski D, Healy AT, Silverstein MP, et al. Reoperation rates after anterior cervical discectomy and fusion versus posterior cervical foraminotomy: a propensity-matched analysis. Spine J. 2015; 15: 1277-83.
6. McAnany SJ, Kim JS, Overley SC, Baird EO, Anderson PA, Qureshi SA. A meta-analysis of cervical foraminotomy: open versus minimally-invasive techniques. Spine J. 2015; 15: 849-56.
7. Jin-Sung Kim, Jun Ho Lee, Yong Ahn Editors. Endoscopic Procedures on the Spine.

Fig. 1

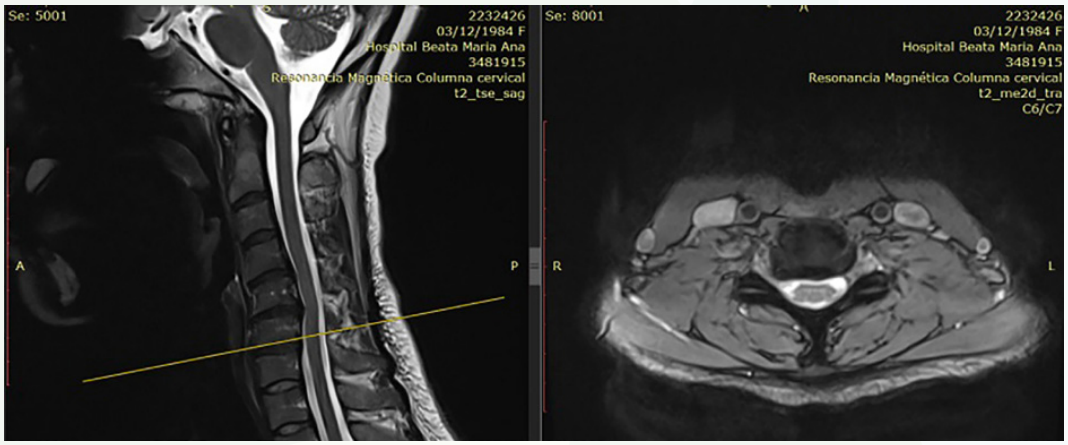
Se: 5001
2232426
03/12/1984 F
Hospital Beata Maria Ana
3481915
Resonancia Magnética Columna cervical
t2_tse_sag
A
P
Se: 8001
2232426
03/12/1984 F
Hospital Beata Maria Ana
3481915
Resonancia Magnética Columna cervical
t2_me2d_tra
C6/C7
R
L

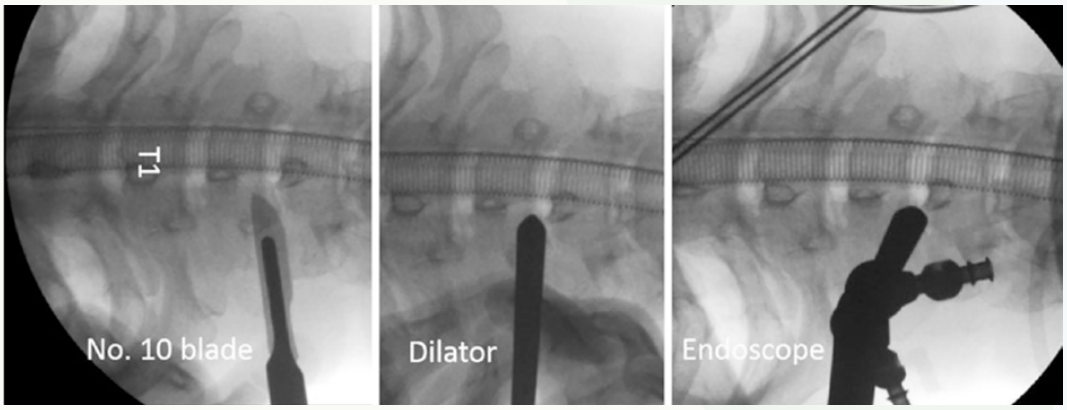
T1
No. 10 blade
Dilator
Endoscope

Fig. 2

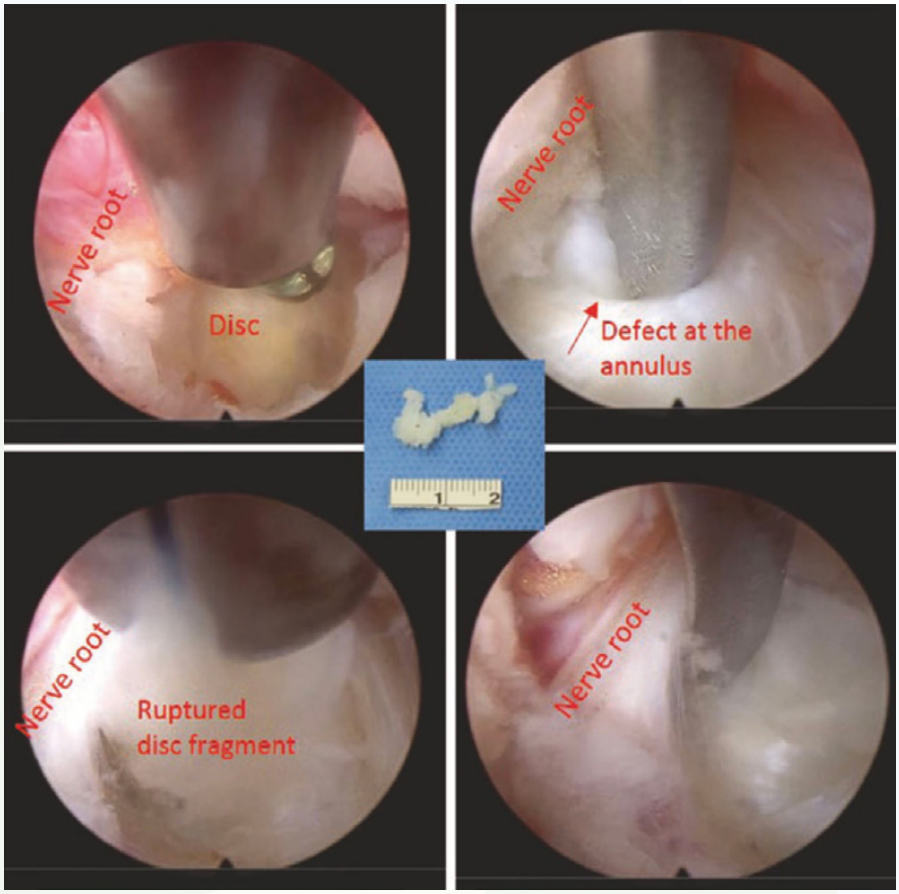
Nerve root
Disc
Nerve root
Defect at the
annulus
Nerve root
Ruptured
disc fragment
Nerve root

Fig. 3

54

Clínica neurológica tras fusión toraco-lumbar. No todo es la cirugía

Autores

Hidalgo Pérez, Maríano Jorge

Bernal Moreno, Javier

Centro de trabajo

Hospital Universitario Virgen del Rocío, Sevilla. España

ANAMNESIS

Paciente mujer de 57 años que presentaba lumbalgia con predominio de ciática izquierda y escoliosis degenerativa lumbar con estenosis foraminales L4-L5 y L5-S1 izq. La paciente llevaba más de un año muy limitada precisando medicación sin respuesta. En un principio se optó por cirugía conservadora con descompresión neuroquirúrgica foraminal L4-L5 y L5-S1 izq liberando raíces L4, L5 y S1. La evolución en los meses posteriores fue desfavorable sin mejoría, persistiendo la clínica. Ante la falta de respuesta y limitación de la paciente se opta por corrección quirúrgica de la escoliosis (artrodesis T10 a ilíacos) más descompresión amplia de forámenes L3-L4, L4-L5 y L5-S1 izq.
La paciente evoluciona favorablemente con perfil clínico excelente sin lumbalgias. A los cinco días de la intervención, la paciente aqueja inicio de molestias en el pie.

EXAMEN FÍSICO

La paciente no presenta clínica de déficit motor en extremidades inferiores. Maniobras estiramiento radicular negativas, tolera bipedestación sin desequilibrio sagital, además camina de puntillas y de talones.
En el plano sensitivo destacan disestesias en pie izquierdo en región anterolateral con dolor.

PRUEBAS COMPLEMENTARIAS

Electroneurograma: axonotmesis de la rama superficial de nervio ciático poplíteo externo izquierdo en cabeza de peroné de grado leve.

DIAGNÓSTICO

Axonotmesis de CPE.

TRATAMIENTO

Tratamiento conservador con pregabalina y ejercicios de rehabilitación motora.

EVOLUCIÓN

Resolución de la clínica sensitiva a los 6 meses posquirúrgicos.

DISCUSIÓN

Las lesiones del nervio CPE están ampliamente descritas, especialmente tras cirugías de rodilla (traumáticas o protésicas), sin embargo, también se han documentado casos de parálisis de CPE, asociado o no con clínica dolorosa y/o sensitiva, debido a la posición que el paciente adquiere tras una posición o movimiento mantenido. Existen casos recogidos en cirugía de hombro, cirugías en las que se adopta posición de litotomía, pacientes encama-

dos en UCI con posiciones en supino, lateral o prono, además de algún caso documentado de cirugía de columna cervical.

En la mayoría de los casos con etiología postural el diagnóstico se realiza con ENG/EMG, recomendando seguimiento seriados cada 3 meses para evaluar la evolución. El tratamiento "gold standard" de inicio es el conservador, junto con rehabilitación y fisioterapia, recuperando la función completa en la mayoría de los casos antes de los 3 meses. En situaciones resistentes a tratamiento conservador, origen traumático o compresivo, se opta por un tratamiento quirúrgico, que puede consistir en la liberación de la rama nerviosa, o transferencias tendinosas entre otras.

BIBLIOGRAFÍA

1. Yi HJ, Oh SH, Hong HJ, Lee KS.common peroneal nerve palsy as a complication of anterior cervical operation: A case report. Surg Neurol. 2004 Apr; 61(4): 379-83.
2. Poage C, Roth C, Scott B. Peroneal Nerve Palsy: Evaluation and Management. Vol. 24, Journal of the American Academy of Orthopaedic Surgeons. Lippincott Williams and Wilkins; 2016. p. 1-10.
3. Diskina D, Pai B. H. P, Chen J, Lai YH. Peroneal nerve palsy following shoulder surgery. Vol. 61, Journal of Clinical Anesthesia. Elsevier Inc.; 2020.
4. Yu JK, Yang JS, Kang SH, Cho YJ. Clinical characteristics of peroneal nerve palsy by posture. J Korean Neurosurg Soc. 2013; 53(5): 269-73.
5. Andiappan K, Nyein Yin K, Zainudin MF. Unilateral Compressive Peroneal Neuropathy in Intensive Care Settings During the COVID-19 Pandemic: A Series of Three Cases. Cureus. 2024 Jul 31.
6. Desai J.common peroneal nerve palsy in maxillofacial surgery setting. Natl J Maxillofac Surg. 2017; 8(1): 85.

Fig. 1

Fig. 2

Fig. 3

Fig. 4

55

Osteotomías múltiples de arco posterior en disbalance sagital secundario a fracturas vertebrales osteoporóticas

Autores

Escudero Marcos, Roberto
Espinel Riol, Alberto
Díez del Corral Revilla, María de los Ángeles

Centro de trabajo

Hospital Universitario Río Hortega, Valladolid. España

ANAMNESIS

Paciente mujer de 64 años, con antecedente de lupus en tratamiento con corticoterapia, es valorada en consulta externa por dolor lumbar de semanas de evolución sin recordar traumatismo previo.

EXAMEN FÍSICO

A la exploración física presenta dolor a la palpación de apófisis espinosas de lumbares altas y dolor en la musculatura paravertebral de lumbares bajas.
Del mismo modo, tanto la paciente como su familiar refieren aparición de importante deformidad en región dorsal de forma progresiva.
En la primera valoración acude con radiografía anteroposterior y lateral de columna lumbar.

PRUEBAS COMPLEMENTARIAS

Tras los hallazgos encontrados en estas pruebas de imagen, se solicita telerradiografía completa de columna, radiografías dinámicas de columna y resonancia magnética nuclear.

DIAGNÓSTICO

Se establecen los siguientes diagnósticos:

- Fractura vertebral osteoporótica D11 y D12 con acuñamiento >40 %.
- Disbalance sagital +4 cm secundario a fractura vertebral.
- Cifosis segmentaria T10-L2 de 78º.

TRATAMIENTO

Tras el diagnóstico de disbalance sagital de columna secundario a dos fracturas vertebrales osteoporóticas con una cifosis segmentaria T10-L2 de 78º se plantea intervención quirúrgica realizándose osteotomía de Ponte a nivel D9-D10 y D11-D12 y artrodesis posterior D7-L4 con tornillos cementados.
Posteriormente, durante las primeras semanas de postoperatorio se pauta corsé dorsolumbar.
No se presenta ninguna complicación durante la cirugía ni el postoperatorio.

EVOLUCIÓN

Tras la cirugía, la paciente presenta una evolución favorable lográndose una completa corrección del equilibrio sagital y desaparición progresiva del dolor lumbar en ambos niveles.
Se solicita nueva telerradiografía donde se comprueba un balance sagital completamente neutro, una corrección total de la cifosis previa segmentaria de T10-L2 de 78º y una restauración de los parámetros espinopélvicos.

En las siguientes consultas de revisión no se evidencia ninguna complicación relacionada con la instrumentación (cifosis de la unión proximal, pull out de tornillos, síndrome transicional...) ni recurrencia de la sintomatología.

DISCUSIÓN

La fractura vertebral osteoporótica presenta una prevalencia muy elevada en nuestra población, asi como una importante repercusión en la calidad de vida de los pacientes.
Pese a que la inmensa mayoría de estas fracturas admiten un tratamiento conservador, siempre se debe realizar un seguimiento estrecho de estas fracturas para detectar posibles alteraciones en el equilibrio sagital de la columna, especialmente cuando se trata de fracturas de la charnela dorsolumbar.
Las osteotomías de arco posterior, como la descrita por Alberto Ponte, representan una opción a tener en cuenta para lograr un adecuado balance del raquis en el plano sagital.

BIBLIOGRAFÍA

1. Le Huec JC, Thompson W, Mohsinaly Y, Barrey C, Faundez A. Sagittal balance of the spine. Eur Spine J. 2019 Sep; 28(9): 1889-1905.
2. Langella F, Balestrino A, Damilano M, Cecchinato R, Biber Z, Paoletta M, Iolascon G, Lamartina C, Peretti GM, Berjano P. The aging spine: the effect of vertebral fragility fracture on sagittal alignment. Arch Osteoporos. 2021 Jul 8; 16(1): 109.
3. Ponte A, Orlando G, Siccardi GL. The True Ponte Osteotomy: By the One Who Developed It. Spine Deform. 2018 Jan; 6(1): 2-11.
4. Wei Y, Tian W, Zhang GL, Lv YW, Cui GY. Thoracolumbar kyphosis is associated with compressive vertebral fracture in postmenopausal women. Osteoporos Int. 2017 Jun; 28(6): 1925-1929.
5. Schnake KJ, Blattert TR, Hahn P, Franck A, Hartmann F, Ullrich B, et al. Classification of Osteoporotic Thoracolumbar Spine Fractures: Recommendations of the Spine Section of the German Society for Orthopaedics and Trauma (DGOU). Glob Spine J. Septiembre 2018; 8: 46S-49S.
6. Schwab F, Lafage V, Patel A, Farcy JP. Sagittal plane considerations and the pelvis in the adult patient. Spine. 2009; 34: 1828-33.
7. Sebaaly A, Grobost P, Mallam L, Roussouly P. Description of the sagital alignment of the degenerative human spine. Eur Spine J (Internet). 2018; 27 (2).

Fig. 1

Fig. 2

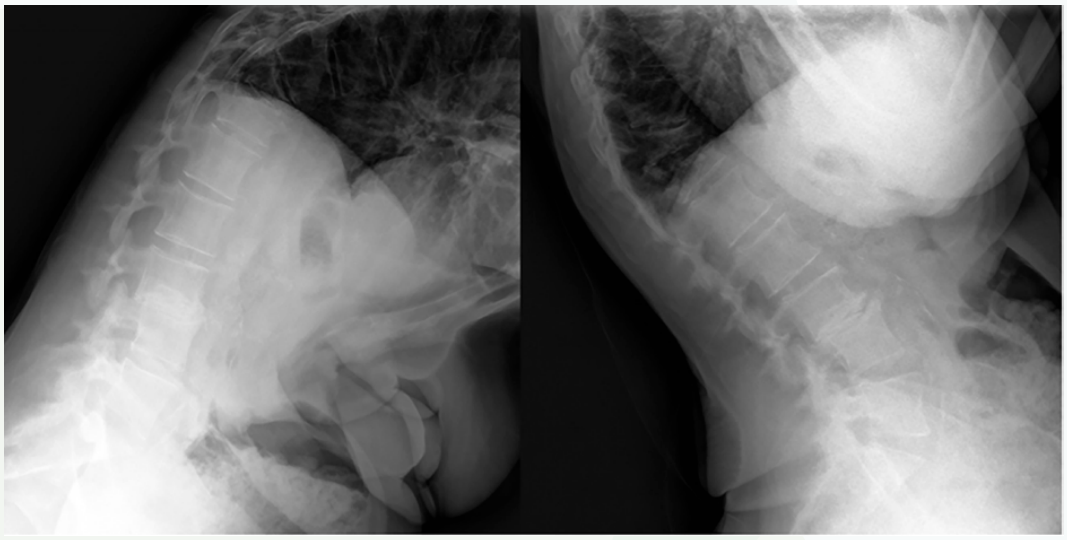

Fig. 3

Fig. 4

56

El precio justo... del equilibrio justo. Rescate de disbalance sagital y sus complicaciones

Autores

Pipa Muñiz, Iván
Cabria Fernández, Julián
Rodríguez Dopazo, Marta
García Arias, Antonio

Centro de trabajo

Hospital Universitario de Cabueñes, Gijón. España

ANAMNESIS

Mujer de 73 años con antecedentes quirúrgicos extensos, incluyendo artrodesis T10-ilíacos (2019) y reartrodesis T10-S1, quien consulta en mayo de 2024 por dolor lumbar incapacitante refractario a opioides mayores. Como antecedente destaca obesidad y osteoporosis.

EXAMEN FÍSICO

Actitud cifótica dorsolumbar con limitación a la movilidad, cicatrices previas en buen estado. Apofisalgia dorsal.

PRUEBAS COMPLEMENTARIAS

TeleRx y TAC de columna: disbalance sagital positivo, incidencia pélvica aumentada, inclinación pélvica en retroversión, pendiente sacra horizontalizada y cifosis torácica de 50º. Material previo sin signos de lisis.

DIAGNÓSTICO

Disbalance sagital severo asociado a artrodesis previa T10-ilíacos.

TRATAMIENTO

Se planifica cirugía de corrección mediante osteotomía de sustracción pedicular (PSO) en L4 y artrodesis vertebral extendida (T4-ilíacos) usando guías quirúrgicas 3D personalizada. La intervención resulta técnicamente compleja debido a la obesidad y sangrado profuso.

EVOLUCIÓN

La paciente presentó fiebre y anemia inicial (Hb 8.5 g/l), con elevación progresiva de reactantes de fase aguda, empeoramiento clínico y drenaje persistente, que precisó un primer lavado quirúrgico a las 2 semanas de primera cirugía. En muestras intraoperatorias creció una Klebsiella BLEE. Por persistencia de drenaje se realizó un segundo lavado quirúrgico asociado a drenaje ecoguiado de colección purulenta al mes de intervención.
Desde el inicio de la clínica se cubrió con piperacilina/tazobactam seguido de teicoplanina y finalmente ertapenem IV, manteniendo antibioterapia oral 6 semanas tras último desbridamiento, que se desescala a trimetroprim/sulfametoxazol oral durante 12 semanas.
Transcurridos 6 meses postoperatorios la paciente se encuentra satisfecha, sin dolor, con estabilidad biomecánica, herida completamente cicatrizada y telemetría radiográfica adecuada.

DISCUSIÓN

Este caso resalta los desafíos en el manejo de deformidades espinales con factores de riesgo como obesidad y fragilidad ósea. La PSO es efectiva para corregir disbalances sagitales, pero implica un alto riesgo de complicaciones, como infecciones profundas. La resolución exitosa de la infección por Klebsiella pneumoniae BLEE fue posible gracias a desbridamientos repetidos y un esquema antibiótico adecuado. Este enfoque multidisciplinar permitió evitar el fallo de la artrodesis y lograr una recuperación funcional favorable.

BIBLIOGRAFÍA

1. Bridwell KH, et al. Osteotomies in spinal deformity correction. Spine. 2006; 31(19): 2209-2216.
2. Schwab F, et al. Sagittal plane considerations and the pelvis in adult patients with spinal deformity. Spine. 2009; 34(17): 1828-1833.
3. Liu FY, et al. Surgical outcomes and complications of pedicle subtraction osteotomy. J Neurosurg Spine. 2013; 18(4): 319-331.
4. Wimmer C, et al. Management of infections in spine surgery. Eur Spine J. 2013; 22 (Suppl 4): 577-588.
5. Gupta M, et al. Risk factors for surgical site infections after spine surgery. Spine. 2015; 40(10): 774-779.
6. Garbuz DS, et al. Antibiotic management of orthopedic infections. J Bone Joint Surg Am. 2001; 83(8): 1237-1241.
7. Singh K, et al. Obesity and its impact on spine surgery. Spine. 2011; 36(9): 731-739.

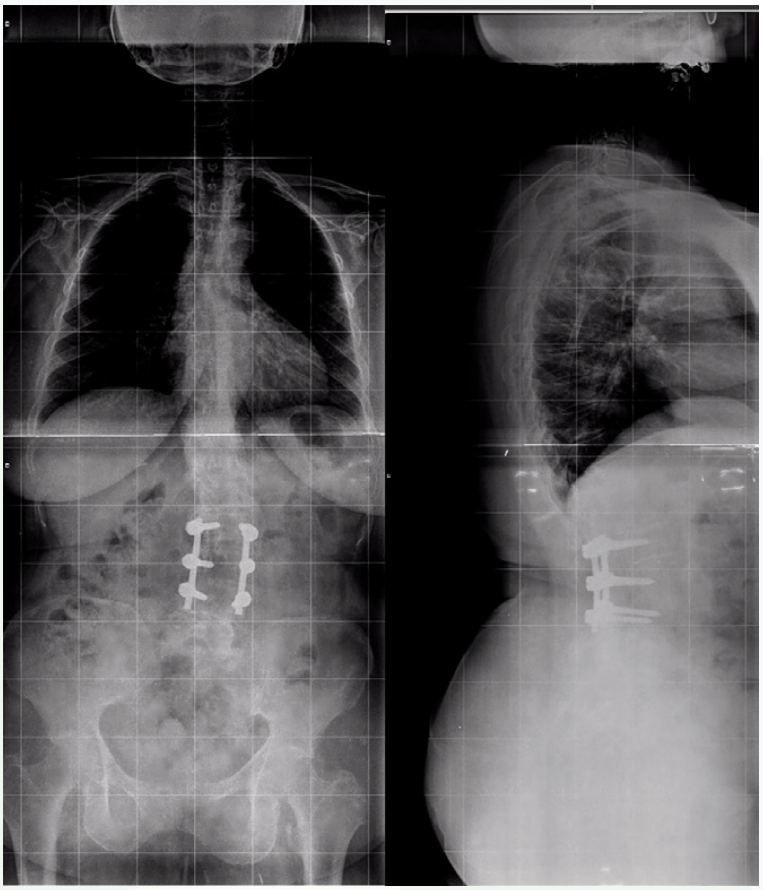

Fig. 1

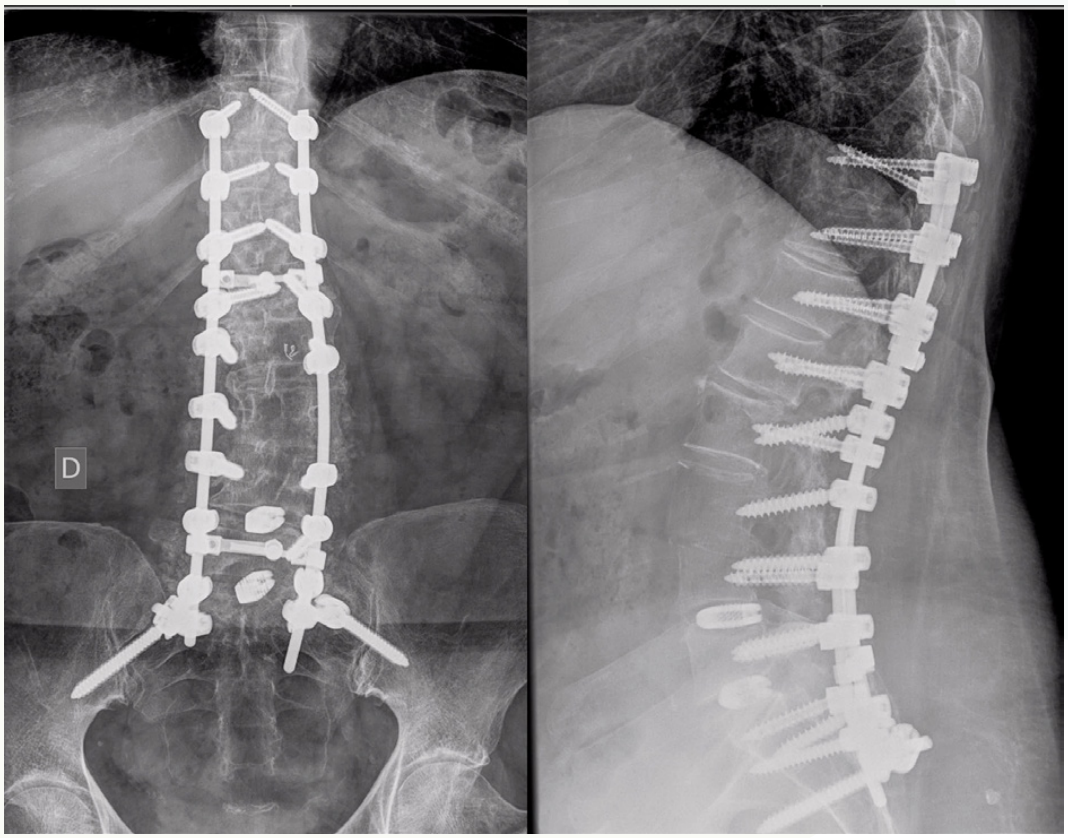

Fig. 2

Fig. 3

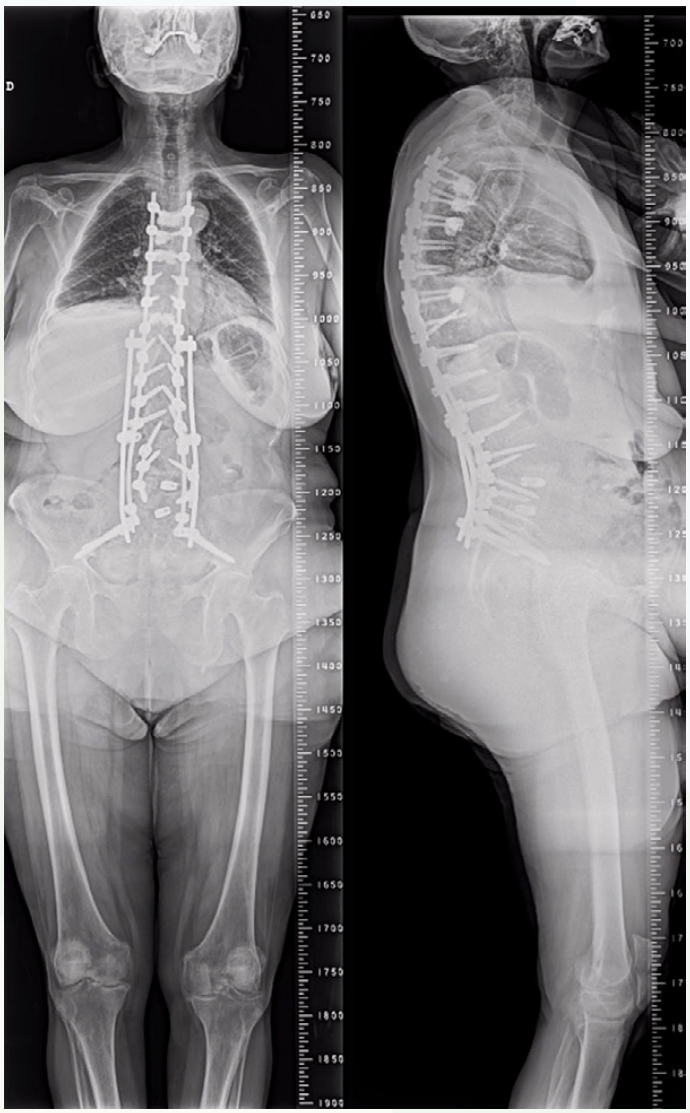

57 Doctor, cada vez camino con más "chepa"

Autores

Luque Pérez, Rafael
Ramos Fernández, Ángel
Ciller González, Gabriel
Valentín Bravo, Eduardo

Centro de trabajo

Hospital Clínico San Carlos, Madrid. España

ANAMNESIS

Varón de 80 años con antecedentes personales de enfermedad de Parkinson. Presentó en 2023 un aplastamiento vertebral de L1 tratado mediante cifoplastia. Comienza hace 2 meses con lumbalgia tras una mala posición al ir a coger peso. Presenta irradiación hacia los miembros inferiores, refiere que cada vez camina menos distancia y nota cómo se inclina hacia delante al caminar.

EXAMEN FÍSICO

No se observan gibas, con misma altura de hombros y de crestas ilíacas. No se observan discrepancia de longitud de miembros inferiores. Perímetro de la marcha de menos de 10 minutos.

PRUEBAS COMPLEMENTARIAS

RX (Fig. 1) se observa cifoplastia L1 y fractura de vertebra T12. Presenta cifosis regional 42º, SVA + 3,5 cm, lordosis lumbar 28º y SS 19º, PT 32º y PI 50º.

DIAGNÓSTICO

Cifosis postraumática rígida con desequilibrio sagital.

TRATAMIENTO

Se realiza abordaje sobre línea media. Se procede a descompresión central T12-L1 y cifoplastia T12. Se realizan osteotomías de Ponte en vértice de la deformidad para su corrección. Instrumentación posterior bipedicular T9-L4.
Resultados RX (Fig. 2): lordosis lumbar 21º, SS 24º, PT 36º, PI 60º.

EVOLUCIÓN

Comenzó deambulación con ortesis de termoplástico a las 24 horas de la intervención. Alta a domicilio a los 5 días. En las revisiones en consulta no presenta dolor y se ha incrementado su perímetro de marcha a 30 min.

DISCUSIÓN

La cifosis postraumática es debida a lesiones inadvertidas del aparato ligamentario posterior (fracturas B2 AO) o fracturas tipo A AO con mucha conminución anterior en pacientes con riesgo de colapso (mujeres, osteoporosis, desnutrición).
Las vías anteriores se estima que pueden llegar a corregir entre un 50-70% de la deformidad inicial, pero es incierto en la literatura el nivel de mejoría de los pacientes con síntomas neurológicos previos. A pesar de ello, algunos estudios reportan una mejoría funcional en un 60-70% de los pacientes (1). Realizar vías posteriores obtiene buenos resultados funcionales, consiguiendo en más del 90% de los pacientes mejoría de síntomas

neurológicos y control del dolor crónico incapacitante (2). Para corrección de cifosis leves, se recomienda utilizar osteotomías de Ponte (SPO), con un poder de corrección entre 5º-15º u osteotomías de sustracción pedicular (PSO), con un poder de corrección de hasta 25º-30º. La PSO se ha asociado a mayores pérdidas sanguíneas, pero tiene la ventaja de no alargar la columna anterior en contraposición de la SPO.

BIBLIOGRAFÍA

1. Munting E. Surgical treatment of post-traumatic kyphosis in the thoracolumbar spine: Indications and technical aspects. Eur Spine J. 2010; 19(Suppl 1): S69-73. doi: 10.1007/s00586-009-1117-3.
2. El Naggar A, Elgawhary S, ElHewala T. Posterior vertebral column resection in management of severe post-traumatic thoracolumbar kyphosis. Egypt Spine J. 2018; 28: 48-58.
3. Buchowski JM, Kuhns CA, Bridwell KH, Lenke LG. Surgical management of posttraumatic thoracolumbar kyphosis. Spine J. 2008; 8: 666-77. doi: 10.1016/j.spinee.2007.03.006.
4. Roussouly P, Pinheiro-Franco J. Biomechanical analysis of the spino-pelvic organization and adaptation in pathology. Eur Spine J. 2011; 20: S609-S618.

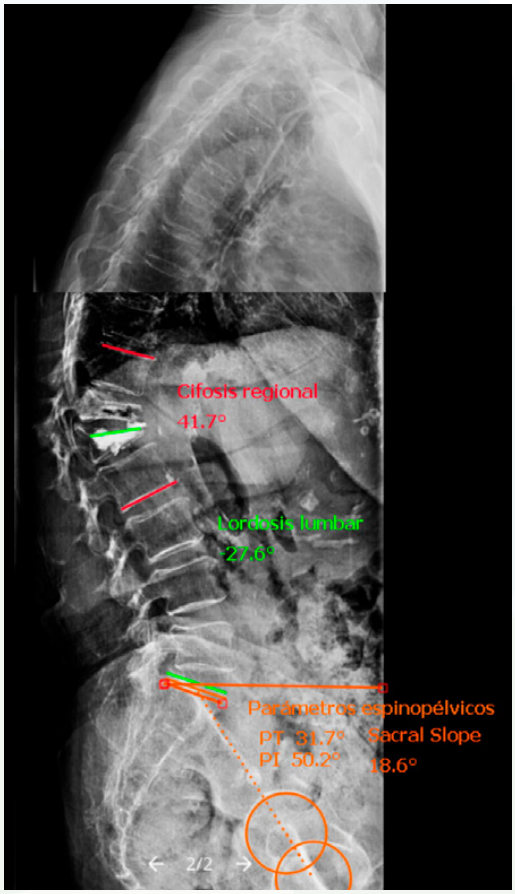
Cifosis regional
41.7°
Lordosis lumbar
27.6°
Parámetros espinopélvicos
PT 31.7°
PI 50.2°
Sacral Slope
18.6°
2/2

Fig. 1

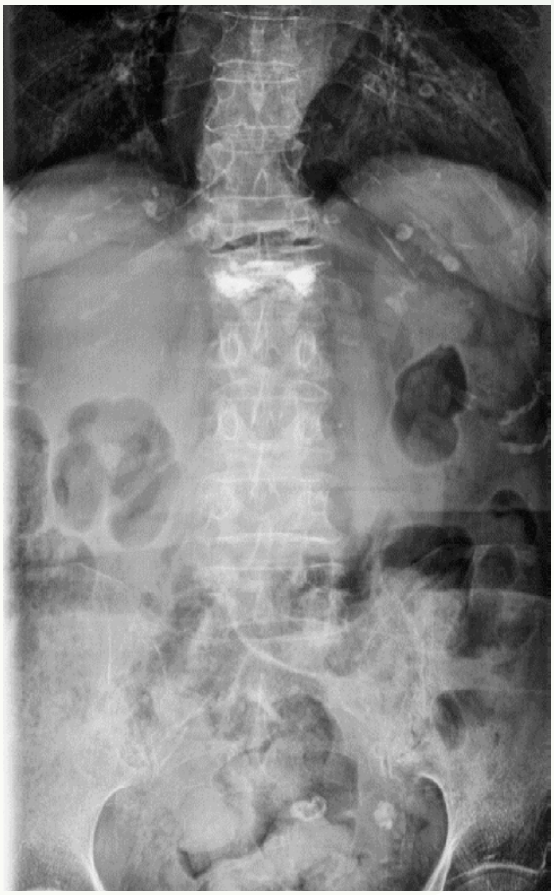

Fig. 2

Fig. 3

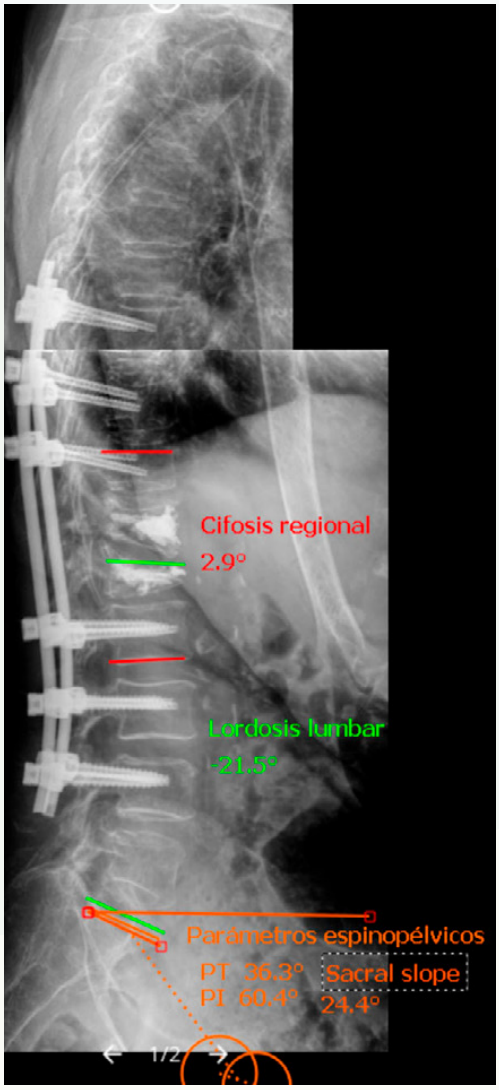
Cifosis regional
2,9°
Lordosis lumbar
-21,5°
Parámetros espinopélvicos
PT 36,3°
PI 60,4°
Sacral slope
24,4°
1/2

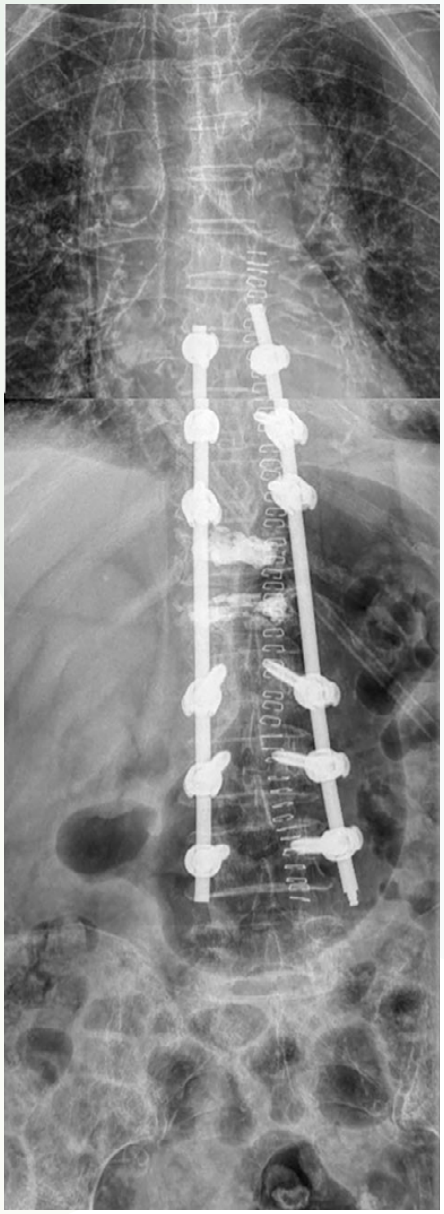

Fig. 4

58 Debut de estenosis de canal lumbar con síndrome de cola de caballo

Autores

Dot Pascuet, Iván
Codau, Carina Nicola
Paniagua Jiménez, Carlos José

Centro de trabajo

Hospital Universitari Sant Joan de Reus, Tarragona. España

ANAMNESIS

Mujer de 74 años sin antecedentes de interés ni historia de dolor lumbar previo, que acudió a urgencias refiriendo lumbalgia de 12 horas de evolución con hipoestesia en extremidades inferiores (EEII), estreñimiento e incapacidad para el control miccional con incontinencia por rebosamiento.

EXAMEN FÍSICO

A la exploración presentaba dolor a la palpación de la musculatura paravertebral lumbar, dolor urente plantar izquierdo, hipoestesia en silla de montar y en ambas EEII, disminución de la fuerza de la musculatura extensora de ambos hallux (derecho 4/5, izquierdo 3/5) con dificultad para la dorsiflexión, ausencia de reflejos rotulianos y del esfínter anal, Lasègue negativo bilateralmente y deambulación conservada.

PRUEBAS COMPLEMENTARIAS

La TC y la RM (Figs. 1 y 2) revelaron una lumboartrosis multisegmentaria de predominio L3-L4 con listesis grado I de L3 condicionando una severa estenosis de canal lumbar. El electromiograma reveló un bloqueo nervioso casi completo por encima de L4 de predominio izquierdo.

DIAGNÓSTICO

El diagnóstico fue un síndrome de la cola de caballo como debut de una estenosis de canal lumbar.

TRATAMIENTO

Se realizó una descompresión del canal lumbar mediante laminectomía con liberación central, lateral y foraminal bilateral; intraoperatoriamente hubo una mejoría de los potenciales evocados motores y esfinterianos.

EVOLUCIÓN

El curso postoperatorio fue correcto; mejoró la sensibilidad perineal con sensación subjetiva de recuperación esfinteriana, aunque persistía una disminución de la fuerza de las EEII e hipoestesia en territorio S1 del pie derecho. Durante el ingreso la paciente realizó fisioterapia para la reeducación esfinteriana y de la marcha. A las 3 semanas se realizó un electromiograma observando mejoría sin signos de denervación activa de los miotomas L3-S1 y potenciales somatosensoriales de ambas EEII con baja amplitud. A las 6 semanas se retiró la sonda vesical.
Actualmente la paciente deambula con caminador y realiza fisioterapia domiciliaria de suelo pélvico con mejor control esfinteriano y del dolor.

DISCUSIÓN

El diagnóstico del síndrome de la cola de caballo representa un reto en pacientes de edad avanzada con estenosis de canal lumbar debido a la aparición lenta y poco clara de la clínica, además de la falta de criterios diagnósticos y tratamientos estandarizados (1). La principal indicación de la RM urgente es el síndrome medular agudo, entre ellos el síndrome de cola de caballo (cuya causa más frecuente es la hernia discal (2)), ya que se considera una emergencia neuroquirúrgica (3, 2), donde la descompresión dentro de las primeras 48 horas podría revertir déficits neurológicos y reducir complicaciones como el dolor crónico (4, 2).

BIBLIOGRAFÍA

1. Comer C, Finucane L, Mercer C, Greenhalgh S. SHADES of grey-The challenge of 'grumbling' cauda equina symptoms in older adults with lumbar spinal stenosis. Musculoskelet Sci Pract. 2020 Feb 1; 45.
2. Daniel Serrano Dolado, Isabel Florido Forero, Andrea Olivera Nogues. Síndrome de la cola de caballo. Artículo monográfico. Revista Sanitaria de Investigación. 2024 Jun 1.
3. López J, Sandra P, Bravo T. Indicaciones de resonancia magnética urgente [Internet]. Hospital Universitario Puerta de Hierro M, editor. Sociedad Española de Medicina Intensiva Crítica y Unidades Coronarias (SEMICyUC); [cited 2024 Nov 30]. Available from: https://semicyuc.org/wp-content/uploads/2022/11/gtnyt-indicaciones-de-resonancia-magnetica-urgente.pdf.
4. Sapriza S, Velasco JM, Galli N, Pereyra L, Rocchietti Á, García F, et al. Síndrome de cola de caballo secundario a hernia discal. REVISTA MEDICA DEL URUGUAY [Internet]. 2020 Nov 11 [cited 2024 Nov 30]; 36(1): 83-101. Available from: https://revista.rmu.org.uy/ojsrmu311/index.php/rmu/article/view/643/654.

Fig. 1

Fig. 2

59

Todo lo que puede fallar: complicaciones seriadas tras recalibrado lumbar por estenosis

Autores

Llombart Blanco, Rafael
Cabrera López, Marta
Jiménez-Villarejo Díaz, Francisco
Martínez Burgos, Isabel

Centro de trabajo

Clínica Universidad de Navarra, Navarra. España

ANAMNESIS

Varón, 63 años. Afecto de discopatía L4-L5 y L5-S1 en contexto de espondiloartrosis. Refiere dolor lumbar agudo irradiado a glúteo, cara posterior de muslo y pierna derechos hasta el pie.

EXAMEN FÍSICO

Marcha antiálgica, posible de puntillas y talones. Flexo-extensión lumbar dolorosa. Espinopresión lumbar positiva y maniobras de Lasègue y Lerí negativas. ROT presentes y simétricos. Balance muscular en EEII completo.

PRUEBAS COMPLEMENTARIAS

En RMN lumbar se objetiva estenosis de canal L4-L5, relacionado con protrusión discal y cambios degenerativos facetarios y sinovitis facetaria de predominio izquierdo con quiste sinovial adyacente.

DIAGNÓSTICO

Estenosis de canal L4-L5.

TRATAMIENTO

Ante fracaso del tratamiento conservador, se decide tratamiento quirúrgico para recalibrado lumbar L4-L5 bilateral y resección de quiste sinovial extrafacetario izquierdo. Se traspone colgajo graso subcutáneo sobre duramadre.

EVOLUCIÓN

Al 2º día postoperatorio, comienza con dolor en EII y Lasègue izquierdo positivo. En RMN lumbar, se objetiva a nivel L4-L5 izquierdo, imagen seudonodular extradural de nueva aparición que protruye sobre el canal. Ante posible movilización de grasa peridural y hematoma postquirúrgico, se reinterviene para evacuación del canal.
Días después, comienza con dolor e inflamación en EII. Se realiza RMN lumbar, donde visualizamos colección de partes blandas en región quirúrgica, que plantea la posibilidad de seroma vs fístula LCR.
Posteriormente, mejora del dolor aunque aparece seroma sobre cicatriz, sin eritema ni supuración. Además asocia cefalea que mejora con el decúbito. En nueva RMN lumbar, se evidencia aumento significativo de la colección. Se recomiendan medidas conservadoras. Ante no mejoría, se reinterviene para reexploración, sin hallar fugas de LCR. Se coloca parche sellante y grasa en región de laminectomía previa.
Al 2º mes postoperatorio, refiere realizar vida normal, con mejoría radiológica en RMN de control.

DISCUSIÓN

El uso de injerto de grasa es controvertido pero ofrece ventajas al mejorar la integridad del tejido y prevenir las complicaciones por la fibrosis epidural. Ésta que el saco dural y las raíces sean vulnerables a lesiones en futuras reintervenciones. En nuestro caso, un gesto que pretendía evitar complicaciones, provocó paradójicamente una nueva compresión radicular.

Las reintervenciones en cirugía de columna conllevan aumento del riesgo de complicaciones, llegando la incidencia de daño dural hasta un 35% de los casos.

Nuestro paciente presentó fuga de LCR que no mejoró con medidas conservadoras. Lo inusual del caso fue no encontrar fuga activa de LCR ni daño dural visible cuando le reintervinimos.

El drenaje lumbar fue herramienta clave para resolver la fuga de LCR.

BIBLIOGRAFÍA

1. Sobti S, Grover A, John BPS, Grewal SS, George UB. Prospective Randomized Comparative Study to Evaluate Epidural Fibrosis and Surgical Outcome in Patients Undergoing Lumbar Laminectomy with Epidural Autologous Free Fat Graft or Gelfoam: A Preliminary Study. Int J Appl Basic Med Res. 2018 Apr-Jun; 8(2): 71-75.
2. Jönsson B, Strömqvist B. Repeat decompression of lumbar nerve roots. A prospective two-year evaluation. J Bone Joint Surg Br. 1993 Nov; 75(6): 894-7.
3. Lewik G, Lewik G, Müller LS, von Glinski A, Schulte TL, Lange T. Postoperative Epidural Fibrosis: Challenges and Opportunities-A Review. Spine Surg Relat Res. 2023 Sep 4; 8(2): 133-142. doi: 10.22603/ssrr.2023-0106.
4. Yi S, Yoon DH, Kim KN, Kim SH, Shin HC. Postoperative spinal epidural hematoma: risk factor and clinical outcome. Yonsei Med J. 2006 Jun 30; 47(3): 326-32.
5. Leonardi MA, Zanetti M, Saupe N, Min K. Early postoperative MRI in detecting hematoma and dural compression after lumbar spinal decompression: prospective study of asymptomatic patients in comparison to patients requiring surgical revision. Eur Spine J. 2010 Dec; 19(12): 2216-22.
6. Corona-Cedillo R, Saavedra-Navarrete MT, Espinoza-Garcia JJ, Mendoza-Aguilar AN, Ternovoy SK, Roldan-Valadez E. Imaging Assessment of the Postoperative Spine: An Updated Pictorial Review of Selected Complications. Biomed Res Int. 2021 May 18; 2021: 9940001.

Fig. 1

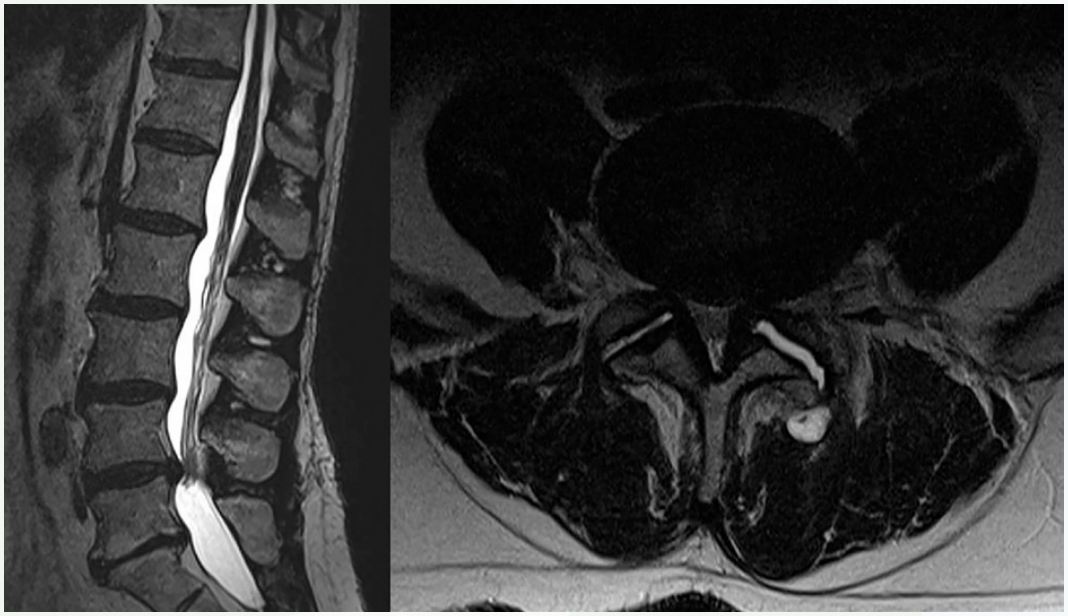

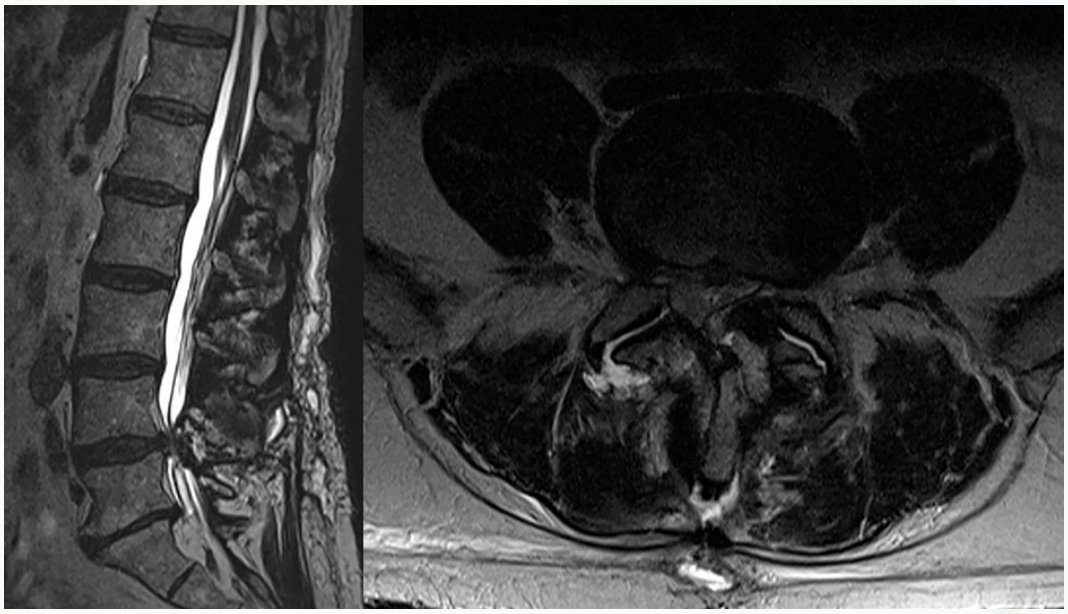

Fig. 2

Fig. 3

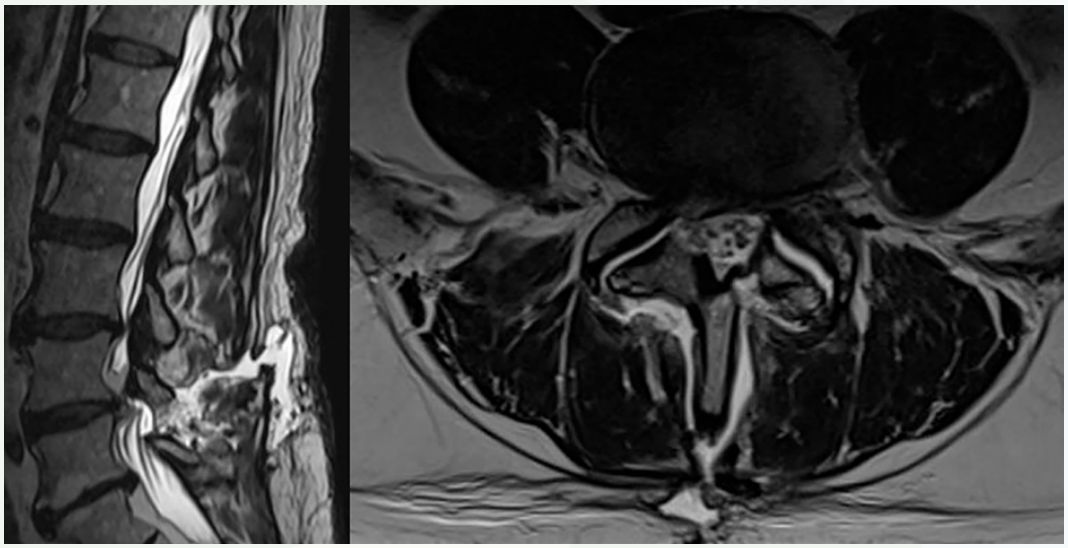

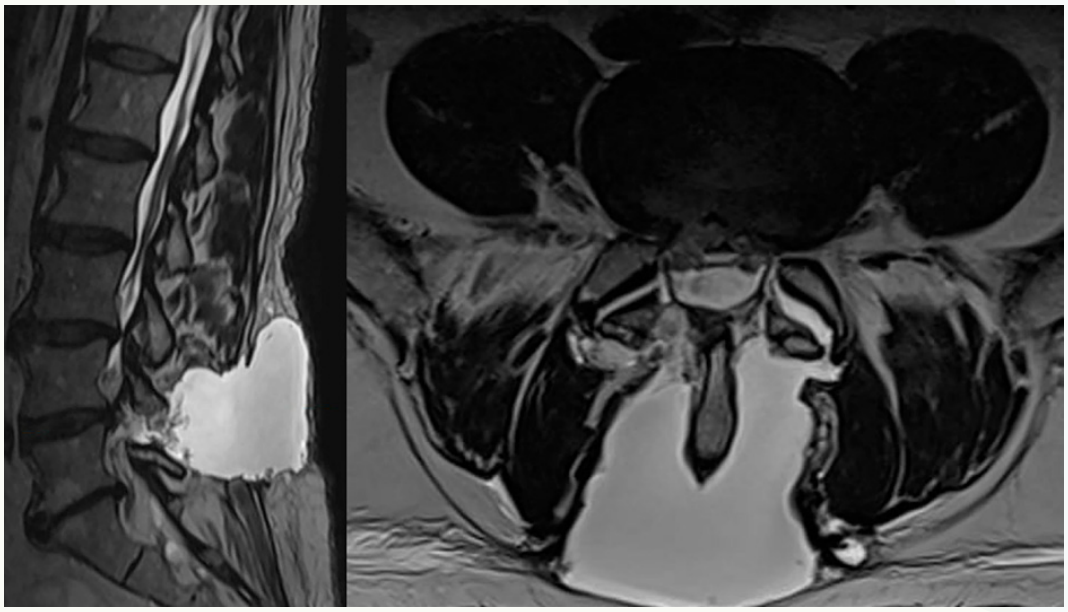

Fig. 4

60

Infección de bajo grado secundario a un montaje híbrido cervical para el tratamiento de hernia discal con mielopatía compresiva asociada

Autores

Cruz Miranda, Daniel
Álvarez Garzón, Juan Camilo
González Coronel, Janina Simone

Centro de trabajo

Neuwerk Krankenhaus, Mönchengladbach. Alemania

ANAMNESIS

Paciente masculino de 25 años, intervenido en agosto del 2019 por hernia discal a nivel C5-6 y C6-7 mediante un montaje híbrido (prótesis cervical M6, Orthofix C5-6 y fusión anterior con caja y placa C6-7). En controles postoperatorios refirió dolor residual persistente, sin hallazgos significativos en pruebas de imagen.
Valorado en urgencias en junio del 2024 por dolor cervical persistente con irradiación al brazo izquierdo. No refería trauma reciente, fiebre ni signos de inflamación local. Es ingresado para la realización de pruebas complementarias y esclarecimiento diagnóstico.

EXÁMEN FÍSICO

Sin signos de inflamación local, cicatriz sin alteraciones, sin dolor paravertebral. Fuerza y reflejos en miembros superiores conservados, hipoestesia en dermatoma C7 izquierdo.

PRUEBAS COMPLEMENTARIAS

- Hemograma: leucocitosis 10970, PCR 0.8.
- RM y TAC columna cervical: osteolisis periprotésica en el platillo inferior de C5. Sin signos inflamatorios, ni aflojamiento de la prótesis.

DIAGNÓSTICO

Osteolisis periprotésica a nivel C5-C6 secundario a infección de bajo grado.

TRATAMIENTO

Manejo antibiótico:
- Vancomicina intravenosa por 14 días.
- Amoxicilina oral durante 43 días.
- Rifampicina oral durante 43 días.

Manejo Quirúrgico:
- Retiro de la prótesis y de la placa anterior.
- Corpectomía parcial de C5.
- Implantación de caja intersomática C5-C6.
- Fusión y estabilización anterior con placa C5-C7.
- Biopsia de tejido óseo a nivel C5: propionibacterium acnes multisensible.

EVOLUCIÓN

La evaluación postoperatoria evidenció:
- Parámetros inflamatorios normales.
- Control radiológico satisfactorio.
- Alta hospitalaria a los 14 días de la cirugía.
- Control ambulatorio a los cinco meses correcto.

DISCUSIÓN

Las ventajas de la artroplastia cervical son, entre otras, la baja incidencia de enfermedad de disco adyacente y de reintervenciones (1). La tasa de complicaciones ronda el 1.5% (2). Dentro de estas, las más frecuentes son: calcificación heterotópica, dislocación y osteolisis (3).

Dentro de las causas de osteolisis las más frecuentes son: proceso inmunitario local, compromiso vascular, desplazamiento secundario e infecciones (10).

Una proporción sustancial de los casos de osteolisis suelen ser asintomáticos (8 al 63%) (4). La presencia de sintomatología se asocia a casos severos de destrucción ósea (alrededor del 4% de los casos) (5, 6, 7).

Según la literatura, esta suele presentarse de forma temprana (<1 año) siendo infrecuente su aparición posterior (5, 7, 8). En presencia de osteolisis, debe tenerse en cuenta siempre el diagnóstico de infección de bajo grado, porque modificará el tratamiento.

El Propionibacterium acnes se ha descrito como un agente etiológico frecuentemente asociado al aflojamiento protésico y a la infección de bajo grado (9).

BIBLIOGRAFÍA

1. Shin JJ, Kim KR, Son DW, Shin DA, Yi S, Kim KN, et al. Cervical disc arthroplasty: What we know in 2020 and a literature review. Journal of Orthopaedic Surgery. 2021 Sep; 29: 230949902110069.
2. Skovrlj B, Lee DH, Caridi JM, et al. Reoperations following cervical disc replacement. Asian Spine J 2015; 9: 471-482.
3. Häckel S, Gaff J, Moreica Pabbruwe, Celenza A, Kern M, Taylor P, et al. Heterotopic ossification, osteolysis and implant failure following cervical total disc replacement with the M6-CTM artificial disc. European spine journal. 2024 Feb 16; 33(3): 1292-9.
4. Joaquim AF, Lee NJ, Lehman RA, Tumialán LM, Riew KD. Osteolysis after cervical disc arthroplasty. European Spine Journal. 2020 Aug 31; 29(11): 2723-33.
5. Kieser DC, Cawley DT, Fujishiro T et al (2018) Risk factors for anterior bone loss in cervical disc arthroplasty. J Neurosurg Spine 29(2): 123-129.
6. Kieser DC, Cawley DT, Fujishiro T et al (2019) Anterior bone loss in cervical disc arthroplasty. Asian Spine J 13(1): 13-21.
7. Chen TY, Chen WH, Tzeng CY et al (2020) Anterior bone loss after cervical Bryan disc arthroplasty: insight into the biomechanics following total disc replacement. Spine J 20(8): 1211-1218.
8. Kim SH, Chung YS, Ropper AE et al (2015) Bone loss of the superior adjacent vertebral body immediately posterior to the anterior flange of Bryan cervical disc. Eur Spine J 24(12): 2872-2879.
9. Hsu JE, Bumgarner RE, Matsen FA 3rd (2016) Propionibacterium in shoulder arthroplasty: what we think we know today. J Bone Joint Surg Am 98(7): 597-606.
10. Tumialán LM, Gluf WM (2011) Progressive vertebral body osteolysis after cervical disc arthroplasty. Spine (Phila Pa 1976) 36(14): E973-E978.

Fig. 1

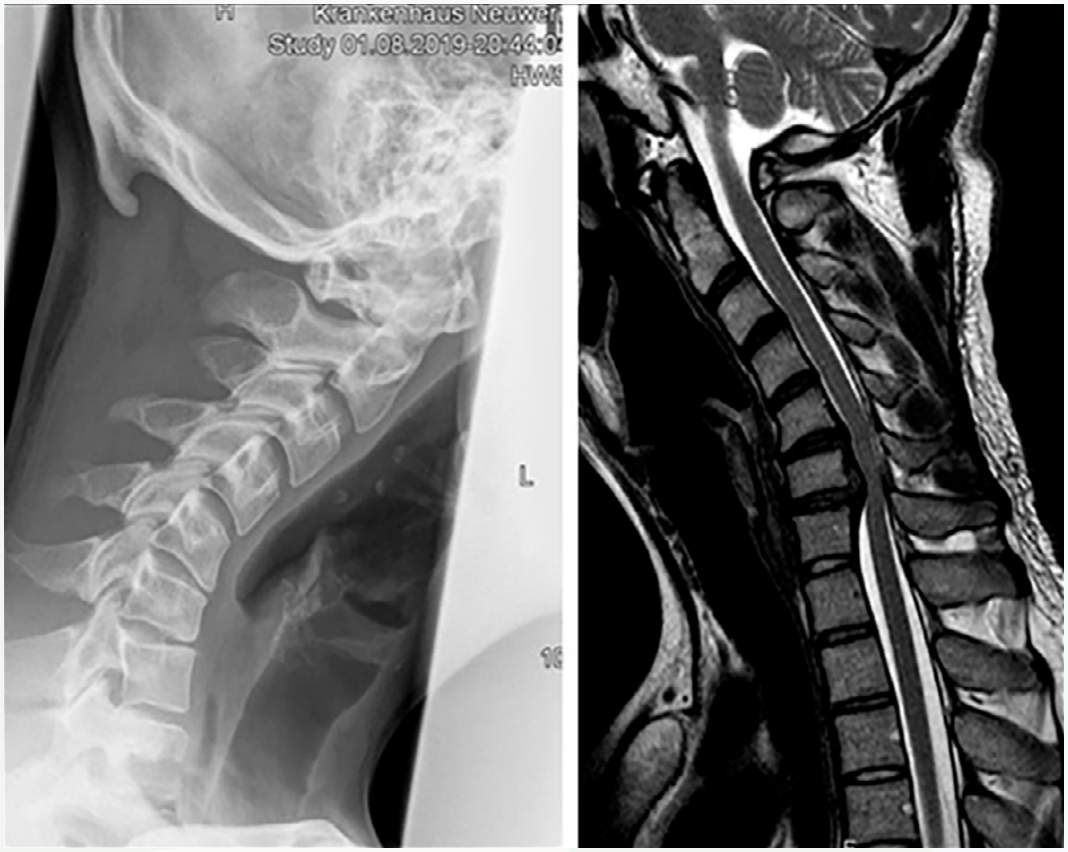

Fig. 2

Fig. 3

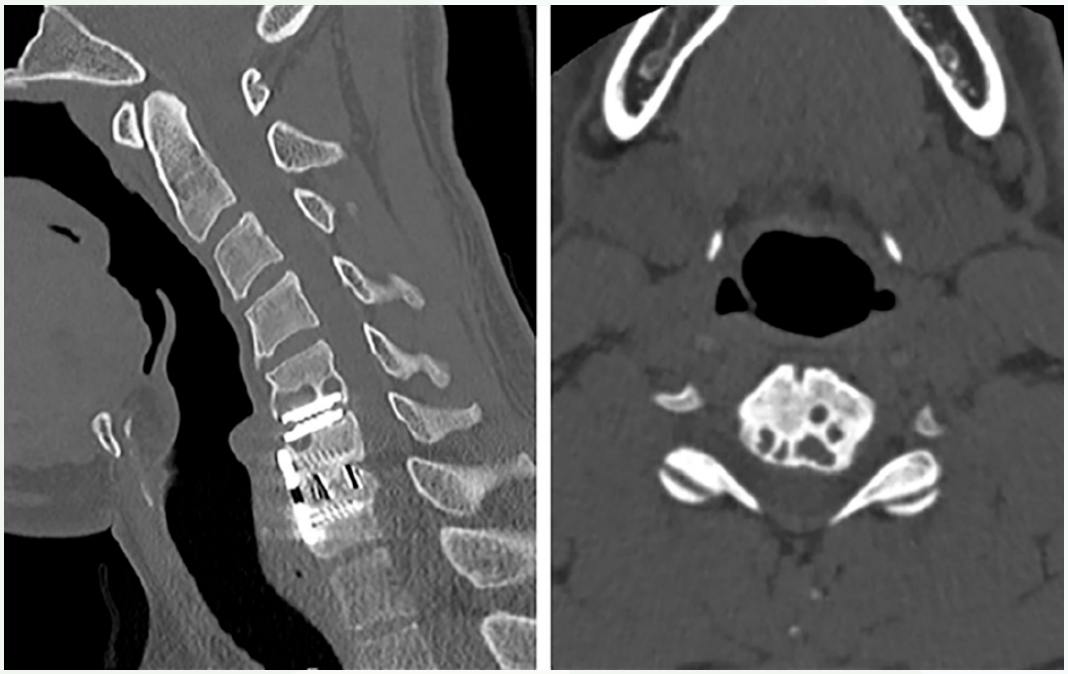

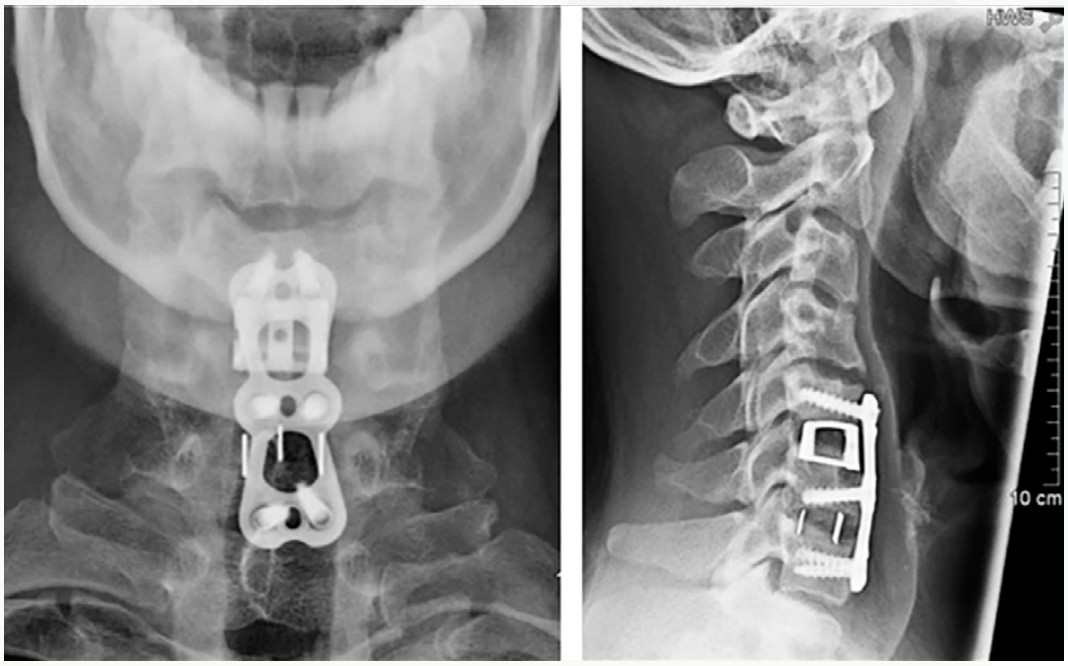

Fig. 4

61

Hernia discal cervical en paciente con síndrome Klippel-Feil. A propósito de un caso

Autores

Ruiz-Andreu Ortega, José Manuel
Lafita Luna, Pelayo
Gálvez Márquez, Gonzalo

Centro de trabajo

Hospital General de Segovia, Segovia. España

ANAMNESIS

Paciente de 51 años que sufre caída con TCE y pérdida de conocimiento. Desde entonces impotencia funcional de ambos MMII y MMSS.

EXAMEN FÍSICO

Inmovilizado con collarín rígido. Consciente y orientado en 3 esferas.
Actitud de flexión de codos. Flexión de codo derecho 2/5, izquierdo 0/5. Extensión de muñecas 0/5 bilateral. Abducción de dedos 0/5 bilateral. Flexión de dedos 0/5 bilateral. Hipostesia de ambos MMSS de C5-T1 bilateral.
Flexión de caderas 4/5 bilateral. Extensión de rodillas 4/5 derecha, 3/5 izquierda. Extensión de tobillos 4/5 derecho, 3/5 izquierdo. Extensión y flexión del hallux derecho 4/5, izquierdo 3/5. Sensibilidad conservada en los dermatomos.

PRUEBAS COMPLEMENTARIAS

RNM: alteración morfológica de la columna cervical compatible con síndrome de Klippel-Feil tipo III. No se identifican líneas de fractura. Hernia discal extruida en nivel C4-C5, obliterando el saco tecal anterior, compresión del cordón medular de localización central con extensión aproximada de 12 mm y contacto con el foramen de conjunción izquierdo. Además, hipertrofia de ligamentos amarillos que condicionan disminución del saco tecal posterior. Estos hallazgos son compatibles con mielopatía compresiva. A nivel de C7 presenta otro foco de hiperseñal T2 en probable relación con cavidad siringomiélica, hallazgo en relación con síndrome de Klippel-Feil.

DIAGNÓSTICO

Hernia discal C4-C5 con mielopatía cervical compresiva.

TRATAMIENTO

Descompresión C4-C5 con posicionamiento de implante intersomático y artrodesis con placa C4-C5.

EVOLUCIÓN

En el primer día postquirúrgico el paciente presentaba fuerza 3/5 en extensión de muñeca e interóseos derechos, así como 0/5 en extensión, flexión de muñeca y en interóseos izquierdos con sensibilidad conservada bilateral. En miembros inferiores la fuerza y sensibilidad estaba conservada. Previo al alta se observó mejoría a nivel motor tanto en MSD como en MSI con fuerza 3/5 en los territorios previamente sin fuerza. El paciente fue dado de alta hospitalaria y actualmente está en seguimiento en consultas externas.

DISCUSIÓN

El síndrome de Klippel Feil es una anomalía congénita caracterizada por la sinostosis de mínimo, 2 vértebras cervicales. Presentan dolor y rigidez cervical, pudiendo producir complicaciones neurológicas y musculoesqueléticas, así como degeneración precoz y hernia discal con sus posibles consecuencias como cervicobraquialgia, disestesias, déficit motor de miembros o síntomas de mielopatía cervical, sin embargo, muchos de los pacientes son asintomáticos. La literatura sugiere que la artrodesis cervical y fijación con placa y tornillos es una buena vía de tratamiento con pocas complicaciones, aunque no exenta de ellas, en pacientes con hernia discal a causa de esta enfermedad.

BIBLIOGRAFÍA

1. Yuan H, Zhang S, Lei F, Feng D. A case of Klippel-Feil syndrome concurrent with basilar invagination, cervical disc herniation and ossification of the posterior longitudinal ligament. Asian J Surg. 2023 Dec; 46(12): 5569-5570.
2. Zhou PL, Poorman GW, Wang C, Pierce KE, Bortz CA, Alas H, Brown AE, Tishelman JC, Janjua MB, Vasquez-Montes D, Moon J, Horn SR, Segreto F, Ihejirika YU, Diebo BG, Passias PG. Klippel-Feil: A constellation of diagnoses, a contemporary presentation, and recent national trends. J Craniovertebr Junction Spine. 2019 Jul-Sep; 10(3): 133-138.
3. Samartzis D, Lubicky JP, Herman J, Kalluri P, Shen FH. Symptomatic cervical disc herniation in a pediatric Klippel-Feil patient: the risk of neural injury associated with extensive congenitally fused vertebrae and a hypermobile segment. Spine (Phila Pa 1976). 2006 May 15; 31(11): E335-8.
4. Frikha R. Klippel-Feil syndrome: a review of the literature. Med Clin (Barc). 2020 Jan; 29(1): 35-37.

Fig. 1

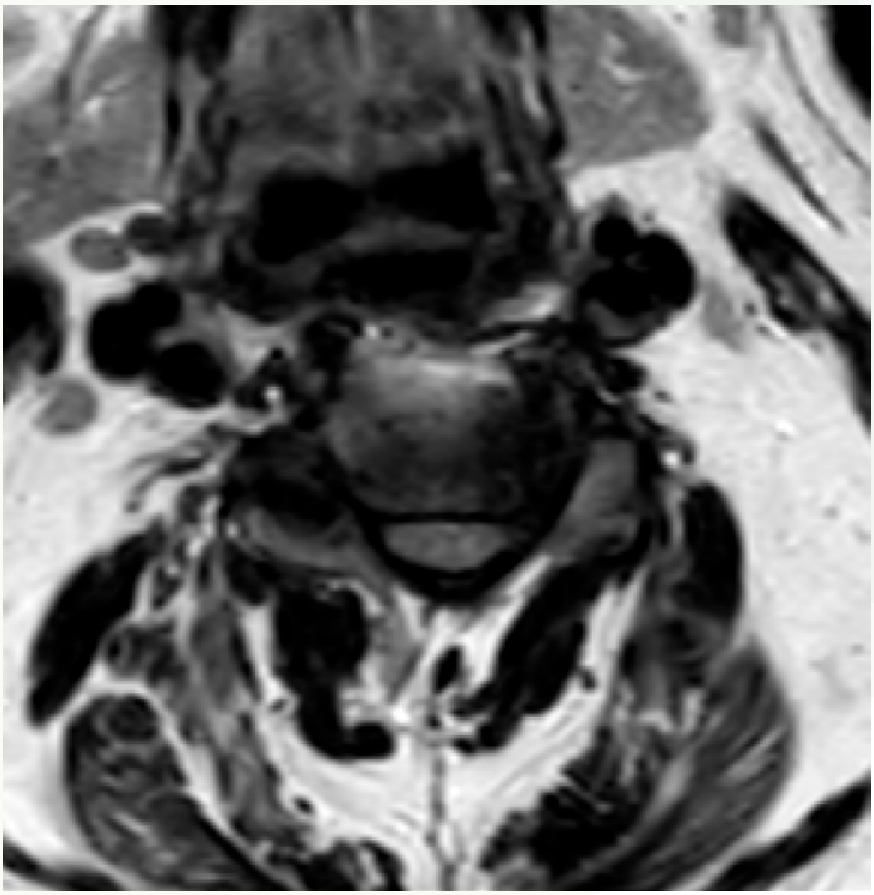

Fig. 2

Fig. 3

62 Sacroileítis en paciente con enfermedad de Paget

Autores

Pascual López, F. Javier
Aranda Porras, Javier
Ortiz Rodríguez, Carlos
Rodríguez Pérez, Naiara

Centro de trabajo

Hospital Universitario Costa del Sol, Marbella (Málaga). España

ANAMNESIS

Varón de 50 años con hernia discal L4-L5 izquierda y estenosis foraminal que se interviene de artrodesis L3-L5+descompresión. Buena evolución clínica inicial pero a los 6 meses comienza con dolor en región lumbar baja y pierna izquierda.

EXAMEN FÍSICO

En exploración sin déficit sensitivo ni motor, con maniobras sacroilíacas FABER+izquierda.

PRUEBAS COMPLEMENTARIAS

Se solicita RM, TC y gammagrafía observándose una lesión en pala ilíaca izquierda compatible con Paget y signos de sacroileítis bilateral, sin recidivas herniarias ni fibrosis. Se aprecia además aflojamiento de tornillos de L5 bilateral más derecho.

DIAGNÓSTICO

Se confirma Paget por biopsia percutánea de pala ilíaca.
Estenosis de canal L3-4 y L4-5 central y lateral y movilización de tornillo L5 derecho.

TRATAMIENTO

Se inicia tratamiento farmacológico para Paget sin mejoría. Se realizan infiltraciones y radiofrecuencia en sacroilíaca izquierda con mejoría inicial poco duradera. Se decide cirugía: ampliación a ilíacos y retirada de tornillo de L5 derecho aflojado.

EVOLUCIÓN

Muy buena evolución clínica desde el primer día postoperatorio sin dolor en pierna izquierda ni región lumbar baja, solo molestias en zona de cicatriz de biopsia previa. Radiografía sin progresión de osteólisis. Cultivos intraoperatorios de sonicación de tornillos+a. streptococo capitis con escaso crecimiento, considerado un contaminante.

DISCUSIÓN

La enfermedad de Paget del hueso es un trastorno focal del remodelado óseo que progresa lentamente y lleva a cambios en la forma y tamaño de los huesos afectados, así como a complicaciones esqueléticas, articulares y vasculares, entre los que se encuentra dolor lumbar y estenosis espinal (segunda región más frecuentemente afectada). La visión actual es que la enfermedad de Paget es causada por interacciones entre factores ambientales y genéticos, cuya naturaleza precisa aún se debe determinar.
La mayoría de los pacientes son asintomáticos, pero la predicción de la probabilidad de desarrollar síntomas o complicaciones no es factible, principalmente debido a la muy lenta progresión de la enfermedad.

Los bisfosfonatos son actualmente el tratamiento de elección para la enfermedad de Paget debido a sus propiedades farmacológicas específicas, y la supresión de la actividad de la fosfatasa alcalina sérica dentro del rango normal se asocia con remisiones clínicas y bioquímicas a largo plazo. En los casos con estenosis de canal espinal se recomienda tratamiento conservador, a excepción de afectación neurológica en la que no hay una clara recomendación de como abordar el tratamiento quirúrgico.
La afectación sacroilíaca y su manejo no están ampliamente documentados.

BIBLIOGRAFÍA

1. Hadjipavlou AG, Gaitanis IN, Katonis PG, Lander P. Paget's Disease of the spine and its management. Eur Spine J [Internet]. 2001; 10(5): 370-84. Disponible en: https://pmc.ncbi.nlm.nih.gov/articles/instance/3611523/pdf/586_2001_Article_329. pdf.
2. Appelman-Dijkstra NM, Papapoulos SE. Paget's disease of bone. Baillieres Best Pract Res Clin Endocrinol Metab [Internet]. 2018; 32(5): 657-68. Disponible en: https://linkinghub.elsevier.com/retrieve/pii/S1521690X18300733.
3. Jorge-Mora A, Amhaz-Escanlar S, Lois-Iglesias A, Leborans-Eiris S, Pino-Minguez J. Surgical treatment in spine Paget's disease: a systematic review. Eur J Orthop Surg Traumatol [Internet].2016 [citado el 25 de octubre de 2024]; 26(1): 27-30. Disponible en: https://link.springer.com/article/10.1007/s00590-015-1659-5.
4. Hofmann A, Opitz S, Heyde CE, von der Höh NH. Paget's disease of the lumbar spine: decompressive surgery following 17 years of bisphosphonate treatment. Eur Spine J [Internet].2018; 27(12):3066-70. Disponible en: http://dx.doi.org/10.1007/s00586-018-5751-5.

Fig. 1

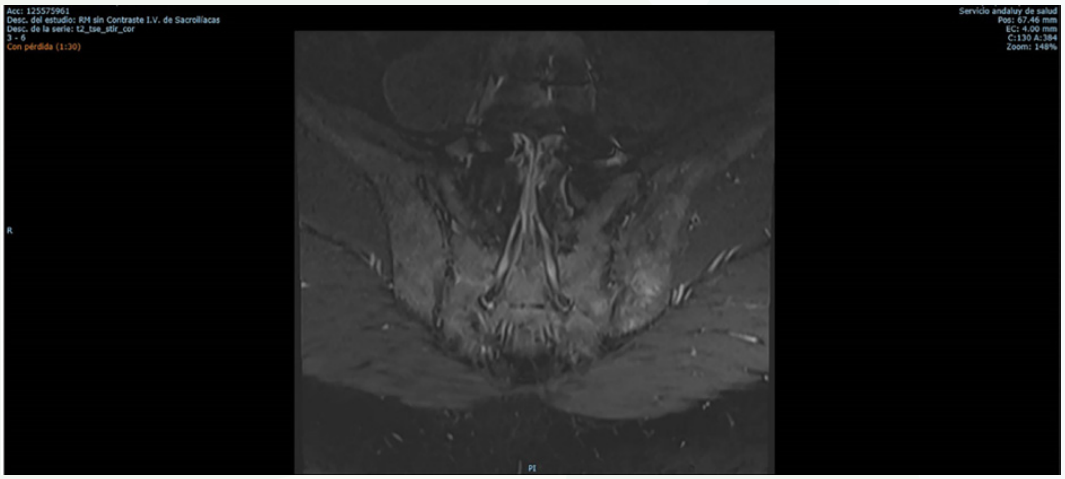
Acc: 125575961
Desc. del estudio: RM sin Contraste I.V. de Sacroiliacas
Desc. de la serie: t2_tse_stir_cor
3 - 6
Con pérdida (1:30)
Servicio andaluz de salud
Pos: 67.46 mm
EC: 4.00 mm
C:130 A:384
Zoom: 149%
R
PI

Acc: 124940753
Desc. del estudio: TC sin Contraste I.V. de Pelvis
Desc. de la serie: Hueso, iDose (3)
201 - 131
Con pérdida (1:15)
CLINICA RADIOLOGICA MARBELLA
Pos: -794.14 mm
EC: 1.30 mm
C:500 A:1500
Zoom: 163%
R
P

Fig. 2

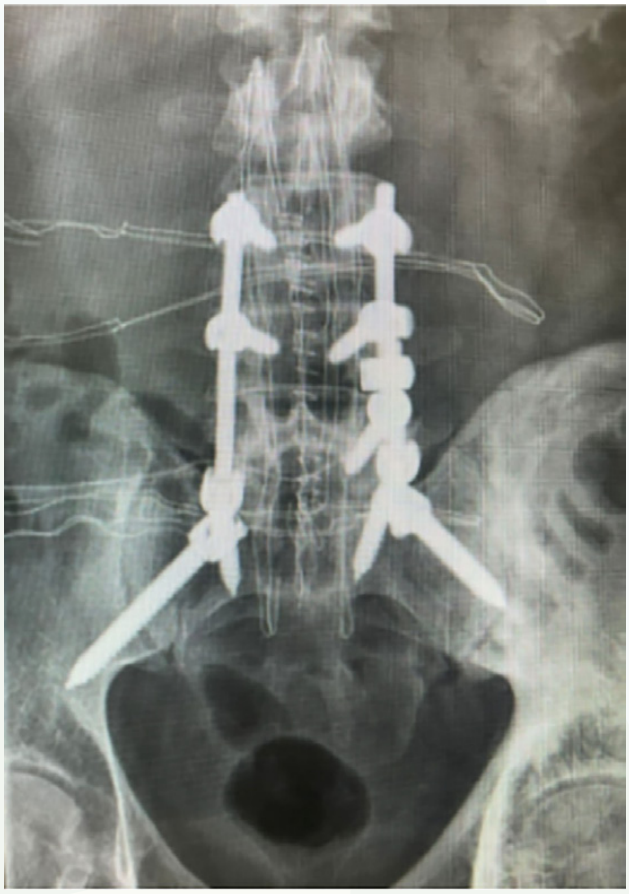

Fig. 3

Fig. 4

63

Traumatismo de alta energía: fractura inestable de C2 con invasión del canal sin déficit neurológico

Autores

Ordóñez Pascual, Fernando
Adrien Lara, Blanca
Rubio Bravo, Beatriz
De Sitjar de Togores Sendra, Francisco

Centro de trabajo

Hospital Universitario de Guadalajara, Guadalajara. España

ANAMNESIS

Varón de 45 años, sin antecedentes de interés, trasladado en UVI móvil tras sufrir accidente de tráfico de alta energía al colisionar frontalmente con otro vehículo.

EXAMEN FÍSICO

Collarín cervical, vía aérea permeable. HD estable, Glasgow 15/15. Fractura abierta de húmero proximal y deformidad en antebrazo derechos. Refiere dolor en MSD y a nivel de columna cervical. Fuerza 5/5, movilidad activa y sensibilidad conservada en MSI y MMII, no valorable en MSD.

PRUEBAS COMPLEMENTARIAS

Se realiza TAC cervical donde se objetiva fractura inestable de apófisis odontoides de C2 tipo III de la clasificación de Anderson y D'Alonzo, con desplazamiento de 13,5 mm hacia posterior y disminución del canal raquídeo (tipo IIB según la clasificación de Roy-Camille).

DIAGNÓSTICO

Fractura inestable C2 con desplazamiento y compromiso del canal raquídeo.

TRATAMIENTO

Bajo control de escopia, se coloca compás craneal con 2 kg de peso comprobando correcta reducción de la fractura en quirófano.
Ingresa en UCI, donde permanece estable HD. Se traslada a su hospital de referencia al día siguiente para manejo definitivo, donde finalmente se realiza abordaje cervical posterior y fijación C1-C2 con tornillos de C1 y C2 a masas laterales, mediante TAC intraoperatorio, sin incidencias.

DISCUSIÓN

Las fracturas de odontoides suponen el 15% del total de fracturas cervicales. Un porcentaje pequeño presentan clínica neurológica, aunque su presencia se asocia a traumatismos de alta energía y a alta tasa de mortalidad. Sin embargo, las fracturas tipo II y III (Anderson y D'Alonzo) pueden presentar inestabilidad atlanto-axoidea, lo cual supone un probable factor de riesgo de mortalidad.
El tratamiento está enfocado a conseguir una consolidación o pseudoartrosis estable, mediante un correcto realineamiento, estabilización y fusión. Los factores que apoyan la cirugía son: <50 años, fracturas conminutas, desplazamiento posterior ?5mm o subluxación, déficit neurológico y asociación con fractura cervical subaxial que requiera cirugía.
Entre las opciones quirúrgicas encontramos la fijación con tornillos por abordaje anterior, en fracturas IIA y IIC (Roy Camille), que puede combinarse con cifoplastia. Otra opción es la fusión vía anterior C1-C2, en combinación con la técnica anterior cuando es insuficiente. En cuanto a la vía posterior, se puede hacer una fusión C1-C2, introduciendo tornillos

en ambas masas de C2 y C1 o una fusión transarticular con tornillos desde C2 orientados hacia las masas de C1. Esta última técnica está contraindicada en caso de anomalías anatómicas de la arteria vertebral anterior. La tasa de complicaciones entre ambos abordajes es similar, aunque la tasa de fusión es mayor en la vía posterior.

BIBLIOGRAFÍA

1. Combalia Aleu A. Fractura del raquis cervical superior. Traumatología y Ortopedia Raquis y Ortopedia infantil. 1ª edición. Barcelona, España: Elsevier; 2023.p.136-45.
2. Carvalho AD, et al. Odontoid Fractures. A Critical Review of Current Management and Future Directions. Clin Spine Surg. 2019; 32 (8): 313-23.
3. Nouri A, Da Broi M, May A, Janssen I, Molliqaj G, Davies B, et al. Odontoid Fractures: A Review of the Current State of the Art. Vol. 13, Journal of Clinical Medicine. Multidisciplinary Digital Publishing Institute (MDPI); 2024.
4. Salottolo K, Betancourt A, Banton KL, Acuna D, Panchal R, Bar-Or D, et al. Epidemiology of C2 fractures and determinants of surgical management: analysis of a national registry. Trauma Surg Acute Care Open. 2023 Jun 15; 8 (1).
5. Ogden M, Erdogan AM, Karagedik MI, Baser S, Bulut IU, Sevimoglu O, et al. Analysis of radiological measurement parameters that can predict the type of treatment to be applied in odontoid fractures: Clinical research. J Craniovertebr Junction Spine. 2023 Jul 1; 14 (3): 245-52.
6. Evaniew N. YB, MK, et al. Atlantoaxial inestability in acute odontoid fracture is associated with nonunion and mortality. The Spine Journal. 2015; 15 (5): 910-7.
7. Sebastian RF, Tobing SDAL. Sonntag procedure in Atlanto-odontoid fractures type III in restoring Atlanto-axial complex stability: A case report. Int J Surg Case Rep. 2023 Sep 1.

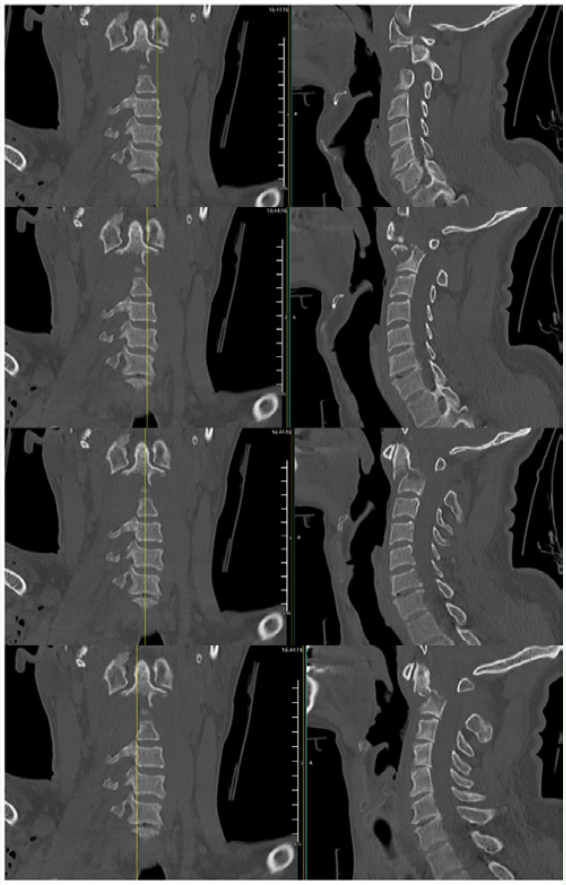

Fig. 1

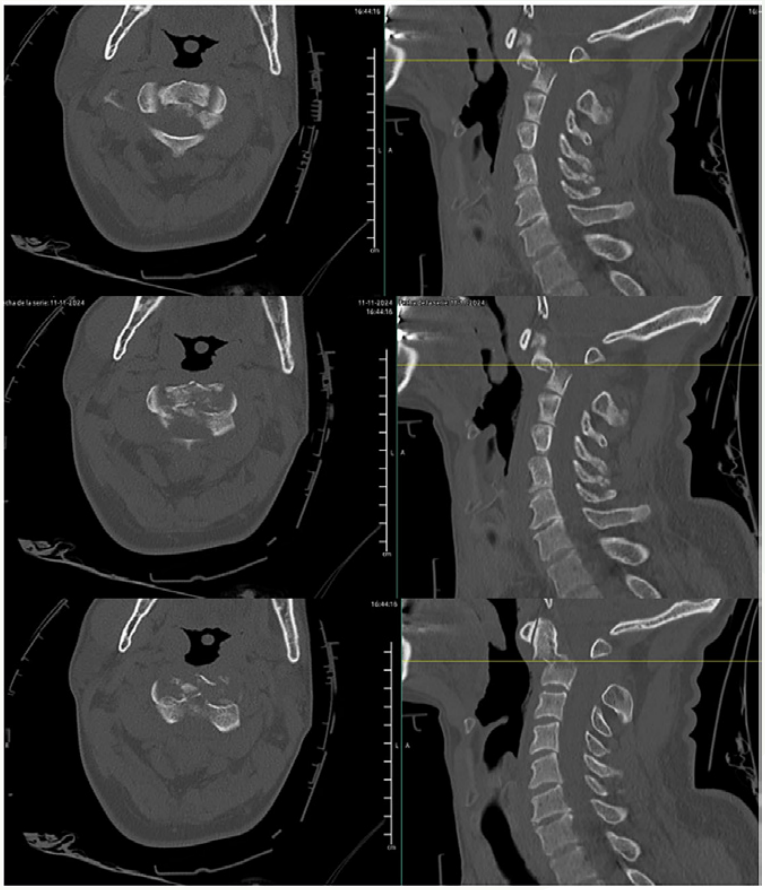

Fig. 2

Fig. 3

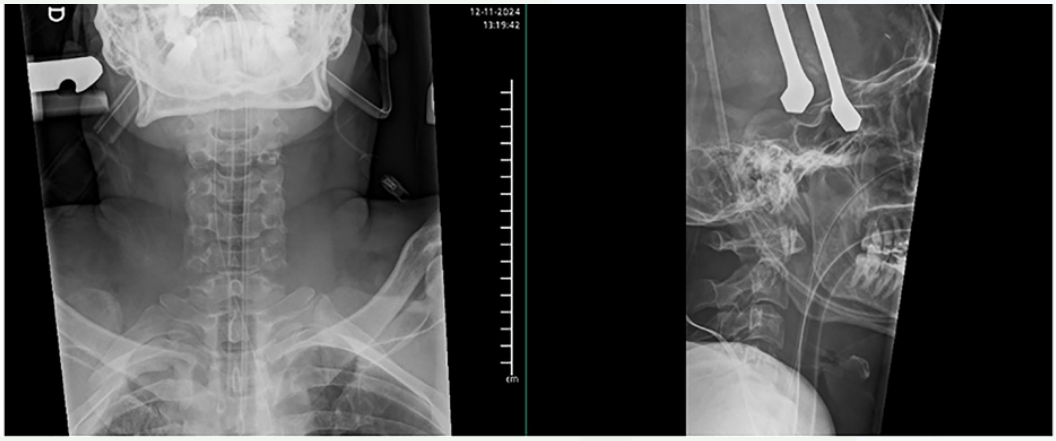

64

Fractura de C5 por compresión: manejo quirúrgico con fijación anterior, placa cervical, matriz ósea y malla de titanio

Autores

Suárez Santamaría, Jesús Jorge
Quezada García, Yoshua Alberto
López Martínez, Carlos Andrés

Centro de trabajo

Hospital General de Ciudad Juárez, Ciudad de México. México

ANAMNESIS

Masculino de 34 años, valorado en unidad de urgencias tras caer sobre su espalda de una altura de 2,5 metros refiriendo pérdida del conocimiento, posteriormente presenta dolor en región de dorsal y cervical así como pérdida parcial de la fuerza en miembro torácico izquierdo.

EXAMEN FÍSICO

Glasgow 15, fuerza de miembros pélvicos 5/5 en escala Daniels, sensibilidad de miembros pélvicos conservada, reflejos rotuliano y aquíleo normales, fuerza en miembro torácico derecho 5/5 en escala Daniels, sensibilidad de miembro torácico derecho conservada, reflejo sin alteraciones, miembro torácico izquierdo con disminución de la fuerza 4/5 en C7, C8 y T1.

PRUEBAS COMPLEMENTARIAS

RX lateral de columna cervical (Fig. 1), solución de continuidad en cuerpo vertebral de C5, pérdida parcial de la altura del cuerpo, sin presencia de incongruencia de articulaciones facetarias, pérdida de lordosis cervical. RM simple de columna cervical (Fig. 2), protrusión de disco vertebral C5-C6 y cuerpo vertebral C5 hacia conducto medular.

DIAGNÓSTICO

Fractura de cuerpo vertebral de C5 AO 51. 5. A3.

TRATAMIENTO

Se inicia manejo analgésico e inmovilización con collarín rígido tipo Philadelphia, se programa para manejo quirúrgico a base de “Artrodesis anterior C4-C6 con placa cervical con matriz ósea+malla de titanio” (Figs. 3 y 4).

EVOLUCIÓN

Evolución postoperatoria favorable, sin complicaciones neurológicas. El paciente recupera fuerza perdida en miembro torácico izquierdo. Regresa del nosocomio al tercer día después de la intervención.

DISCUSIÓN

Las fracturas cervicales pueden comprometer tanto la estabilidad de la columna como la integridad neurológica, subrayando la importancia de un manejo inicial adecuado, el conocimiento de las vías de abordaje y la disponibilidad de materiales de fijación de alta calidad. El paciente presentó una lesión tipo A3, asociada con protrusión discal y desplazamiento del conducto medular con afectación principal a las raíces nerviosas, lo cual destaca un potencial riesgo de daño neurológico. Aunque la estabilidad neurológica se

mantuvo, se detectó una disminución de fuerza en el brazo izquierdo, lo que refuerza la necesidad de una evaluación y tratamiento temprano para prevenir complicaciones mayores. La vía de abordaje anterior a nivel cervical demostró ser eficaz para estabilizar y fijar los elementos vertebrales en fracturas que afectan principalmente la parte anterior del cuerpo vertebral. El desenlace favorable indica los beneficios de una intervención quirúrgica oportuna y una adecuada planificación preoperatoria. De esta forma se subraya la importancia del correcto manejo inicial para reducir el riesgo de complicaciones neurológicas y procurar una rápida recuperación funcional.

BIBLIOGRAFÍA

1. Shein J, Samartzis D, Fessler R. Anterior surgical approach to the cervical spine. In: Textbook of the cervical spine. Elsevier; p. 33-38.
2. Browner BD. Skeletal trauma: basic science, management, and reconstruction. Vol. 1. Elsevier Health Sciences; 2009. Chapter 32, Subaxial cervical spine trauma.
3. Wang TY, Mehta VA, Dalton T, Sankey EW, Goodwin RC, Karikari IO, Shaffrey CI, Than KD, Abd-El-Barr MM. Biomechanics, evaluation, and management of subaxial cervical spine injuries: A comprehensive review of the literature. J Clin Neurosci. 2021; 83: 131-9. doi: 10.1016/j.jocn.2020.11.004.
4. Masson de Almeida Prado R, Masson de Almeida Prado JL, Ueta RHS, Guimarães JB, Yamada AF. Subaxial spine trauma: radiological approach and practical implications. Clin Radiol. 2021; 76(12): 941.e1-941.e10.doi: 10.1016/j.crad.2021.09.006.
5. Dvorak MF, Fisher CG, Fehlings MG, Rampersaud YR, Oner FC, Aarabi B, Vaccaro AR. The surgical approach to subaxial cervical spine injuries: an evidence-based algorithm based on the SLIC classification system. Spine. 2007; 32(23): 2620-9. doi: 10.1097/BRS.0b013e318158ce16.

Fig. 1

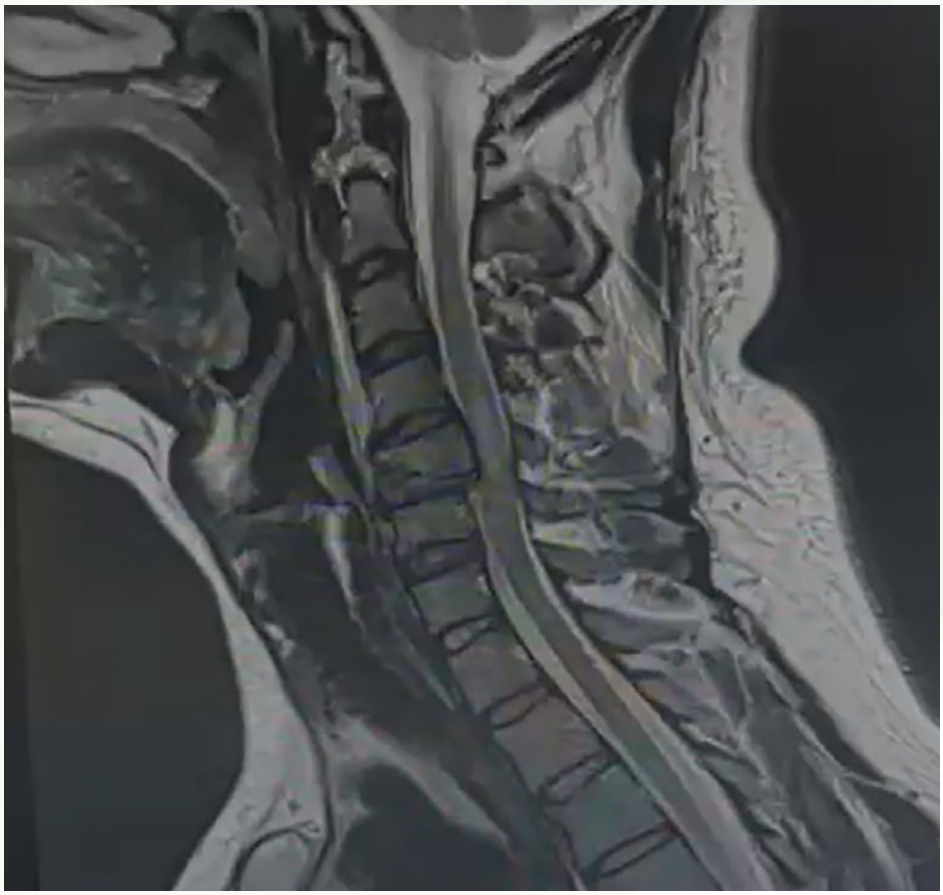

Fig. 2

Fig. 3

Fig. 4

65 Quiste sinovial facetario L4-L5 con resolución espontánea

Autores

Mateo Negreira, Javier
Menéndez Urdangaray, Carla
Palacín Donamaría, Héctor

Centro de trabajo

Hospital Universitario de Cabueñes, Gijón. España

ANAMNESIS

Paciente de 52 años que presenta dolor en nalga derecha irradiado por la pierna hasta el tobillo desde octubre, inicialmente asociado a parestesias en el pie derecho que luego desaparecieron. El dolor empeoraba en reposo y mejoraba con actividad, aunque limitaba la marcha en episodios agudos.

EXAMEN FÍSICO

Sin dolor a la palpación de apófisis espinosas. Dolor exacerbado con hiperextensión y flexión. Maniobra de valsalva negativa. Prueba de Lasègue y Bragard positiva en la pierna derecha. Marcha preservada tanto en puntillas como talones.

PRUEBAS COMPLEMENTARIAS

- RM lumbar inicial: condrosis degenerativa L2-S1, con abombamiento discal leve L4-L5 y quiste sinovial en la faceta articular derecha L4-L5, provocando estenosis severa del canal raquídeo.
- RM de control: resolución casi completa del quiste sinovial en L4-L5, con cambios degenerativos persistentes en articulaciones interfacetarias y discos desde L2 a S1.

DIAGNÓSTICO

Quiste sinovial facetario derecho en L4-L5 asociado a estenosis severa del canal raquídeo con resolución espontánea.

TRATAMIENTO

Inicialmente, indicación quirúrgica: descompresión y artrodesis L4-L5, considerando el compromiso severo.
Manejo conservador debido a la mejoría espontánea: fisioterapia (drenaje linfático) y disminución gradual de medicación analgésica.

EVOLUCIÓN

El dolor mejoró en un 90% en las semanas posteriores, logrando casi completa resolución sintomática. Al compararse estudios de RM, se evidencia la desaparición significativa del quiste sinovial. Paciente asintomático y en seguimiento por Atención Primaria.

DISCUSIÓN

El quiste sinovial facetario lumbar es una causa infrecuente de dolor radicular (1). Su resolución espontánea, aunque rara, está documentada (2), y es probablemente atribuible a la reabsorción natural del líquido sinovial. La elección del manejo depende de la severidad de los síntomas y el compromiso funcional (3). Este caso destaca la importancia de

un enfoque individualizado, evitando intervenciones quirúrgicas innecesarias cuando los síntomas mejoran espontáneamente (4).

BIBLIOGRAFÍA

1. Epstein NE. Lumbar synovial cysts: pathogenesis, diagnosis, and management. Spine J. 2016; 16(12): 1435-1445.
2. Khan AM, Synnot K. Lumbar synovial cysts: an uncommon cause of radicular pain. Spine. 2008; 33(6): 598-603.
3. Lyons MK. Surgical versus nonsurgical treatment of lumbar synovial cysts: a review. J Neurosurg Spine. 2010; 13(5): 551-556.
4. Wu L et al. Spontaneous resolution of lumbar synovial cysts: literature review. World Neurosurg. 2019; 128: e427-e430.

Fig. 1

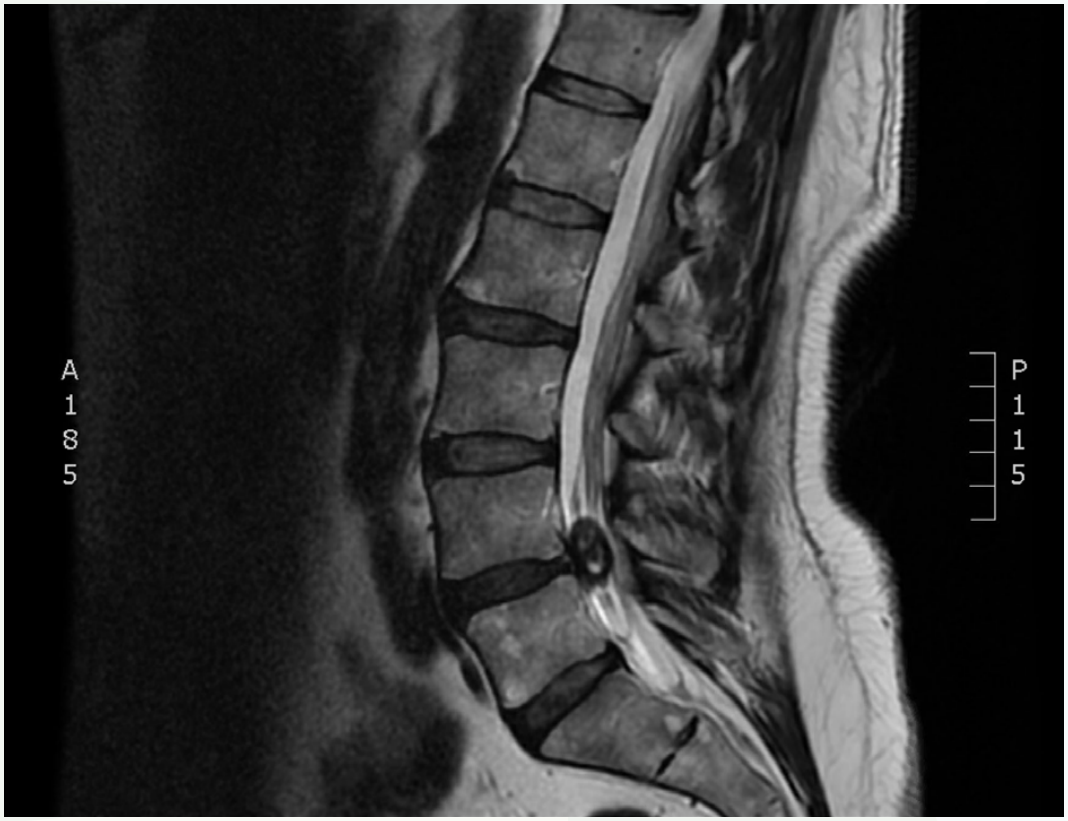

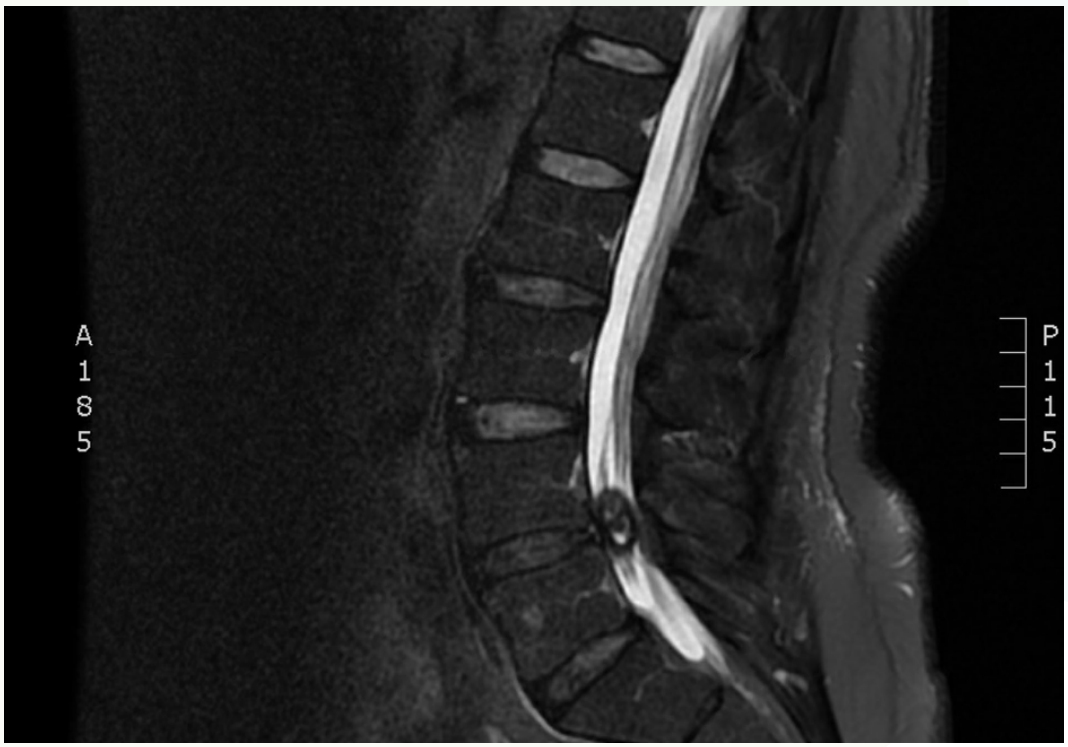

Fig. 2

Fig. 3

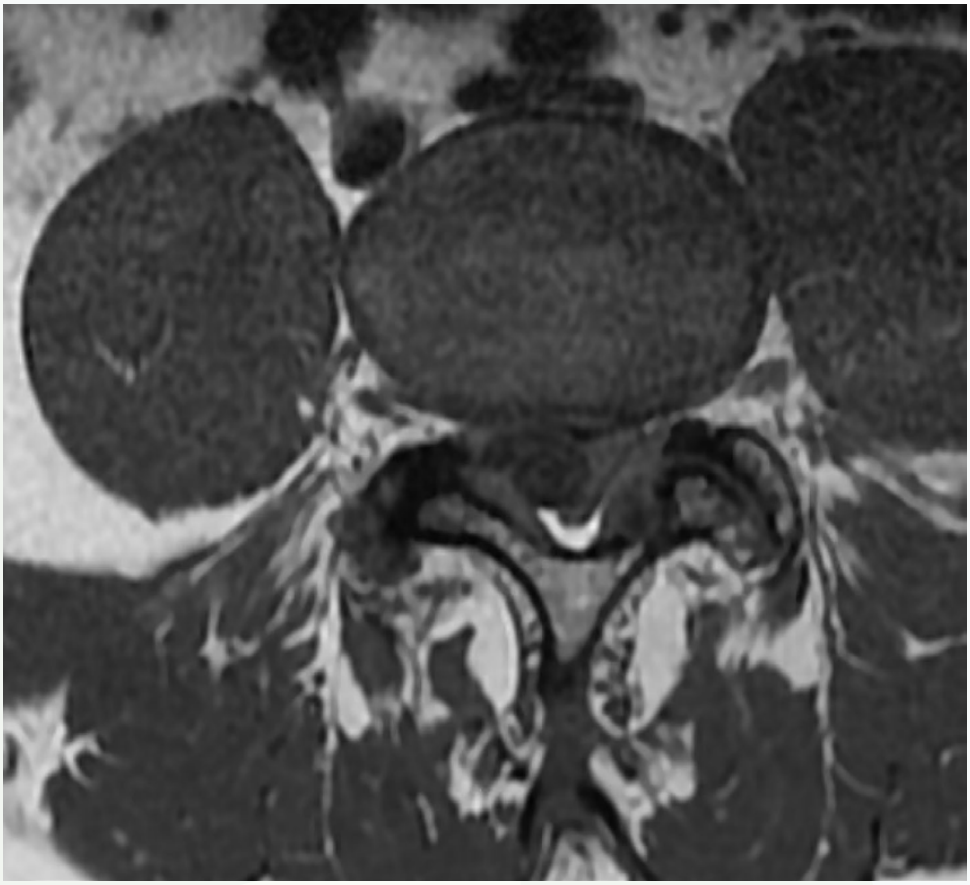

66

Estenosis degenerativa de canal lumbar: una causa infrecuente de síndrome de cola de caballo

Autores

García Cruz, Guillermo
Martí Rizo, Jaime

Centro de trabajo

Complejo Asistencial de Segovia, Segovia. España

ANAMNESIS

Mujer de 85 años con antecedentes de dislipemia, estenosis de canal lumbar crónica tratada con opioides mayores y en tratamiento antiagregante, acude a urgencias por déficit motor en extremidades inferiores de 48 horas de evolución. Presenta dolor, disminución de fuerza más pronunciada en el miembro inferior derecho, hipoestesia y pérdidas de orina recientes. No fiebre ni clínica constitucional.

EXAMEN FÍSICO

El examen físico revela pérdida motora completa en tobillo y hallux derechos (0/5) y fuerza parcialmente conservada (4/5) en el resto de grupos musculares.

PRUEBAS COMPLEMENTARIAS

A su llegada se realiza una TC que muestra anterolistesis L3-L4 y L4-L5 y retrolistesis L5-S1, mientras que la RMN (Figs. 1 y 2) confirma una estenosis de canal severa en niveles L2-L3 y L3-L4, similar a estudios previos (Figs. 3 y 4).

DIAGNÓSTICO

Se sospecha síndrome de cola de caballo subagudo secundario a la estenosis crónica. Inicialmente, debido al alto riesgo quirúrgico, se opta por tratamiento conservador con analgesia, corticoterapia y vigilancia hospitalaria.

TRATAMIENTO

No obstante, tras ocho días, la paciente empeora con incontinencia fecal y progresión del déficit sensitivo, lo que lleva a realizar una laminectomía completa de L3-L4 y descompresión central de L2-L5.

EVOLUCIÓN

Tras la cirugía, permanece hospitalizada para rehabilitación inicial. Aunque progresa a bipedestación asistida con ortesis antiequino y andador, persiste el déficit motor y sensitivo en pie y tobillo derechos (0/5), además de la incontinencia urinaria y fecal. Se decide continuar tratamiento rehabilitador en residencia. Un año después, se moviliza en silla de ruedas, realiza transferencias asistidas y ha recuperado parcialmente el control anal, pero el déficit motor distal persiste sin mejoría electromiográfica, lo que justifica el alta de consultas.

DISCUSIÓN

El síndrome de cola de caballo se produce por la compresión simultánea de raíces medulares inferiores. Se manifiesta con dolor lumbar, déficits sensitivo-motores en extremidades inferiores y disfunción esfinteriana. Su causa más común es la hernia discal masiva, aun-

que también puede ser secundaria a neoplasias, traumatismos o estenosis degenerativa. Esta última es menos frecuente debido a la lenta progresión de los síntomas. El diagnóstico temprano es esencial para un mejor pronóstico, ya que el tratamiento requiere descompresión quirúrgica urgente. La presencia de disfunción vesical previa a la cirugía se asocia con peores resultados postoperatorios.

En este caso, la dificultad radica en el equilibrio entre el riesgo quirúrgico elevado, la clínica vesical establecida y la falta de traducción de la clínica en la imagen radiológica, destacando la importancia de la valoración clínica en estos pacientes.

BIBLIOGRAFÍA

1. Rider LS, Marra EM. Cauda Equina and Conus Medullaris Syndromes. En: StatPearls [Internet]. Treasure Island (FL): StatPearls Publishing; 2024 [citado 27 de noviembre de 2024]. Disponible en: http://www.ncbi.nlm.nih.gov/books/NBK537200/.
2. Orendácová J, Cízková D, Kafka J, Lukácová N, Marsala M, Sulla I, et al. Cauda equina syndrome. Prog Neurobiol. agosto de 2001; 64(6): 613-37.
3. Kuris EO, McDonald CL, Palumbo MA, Daniels AH. Evaluation and Management of Cauda Equina Syndrome. Am J Med. diciembre de 2021; 134(12): 1483-9.
4. Storm PB, Chou D, Tamargo RJ. Lumbar spinal stenosis, cauda equina syndrome, and multiple lumbosacral radiculopathies. Phys Med Rehabil Clin N Am. agosto de 2002; 13(3): 713-33, ix.
5. Mehra AA, Koohian BA, Yeung BG. Delay in Diagnosis of Cauda Equina Syndrome with a Malfunctioning Spinal Cord Stimulator. Pain Med. 20 de abril de 2021; 22(4): 1002-4.
6. Long B, Koyfman A, Gottlieb M. Evaluation and management of cauda equina syndrome in the emergency department. Am J Emerg Med. enero de 2020; 38(1): 143-8.

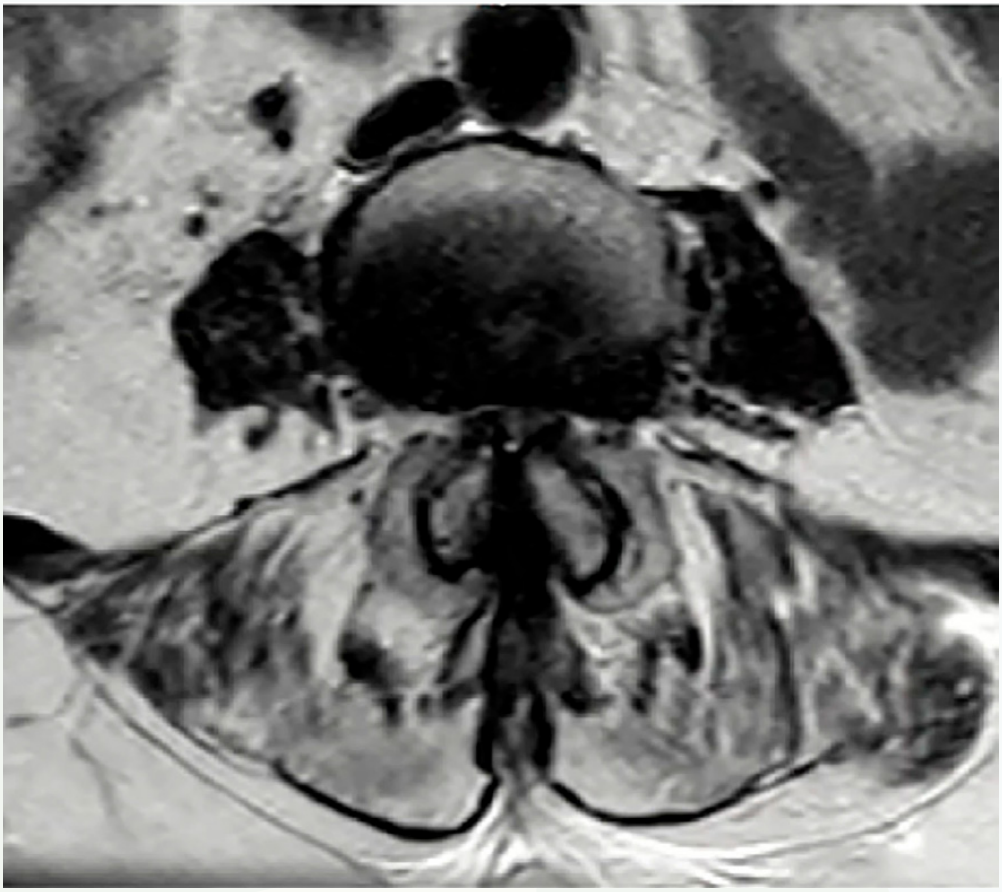

Fig. 1

Fig. 2

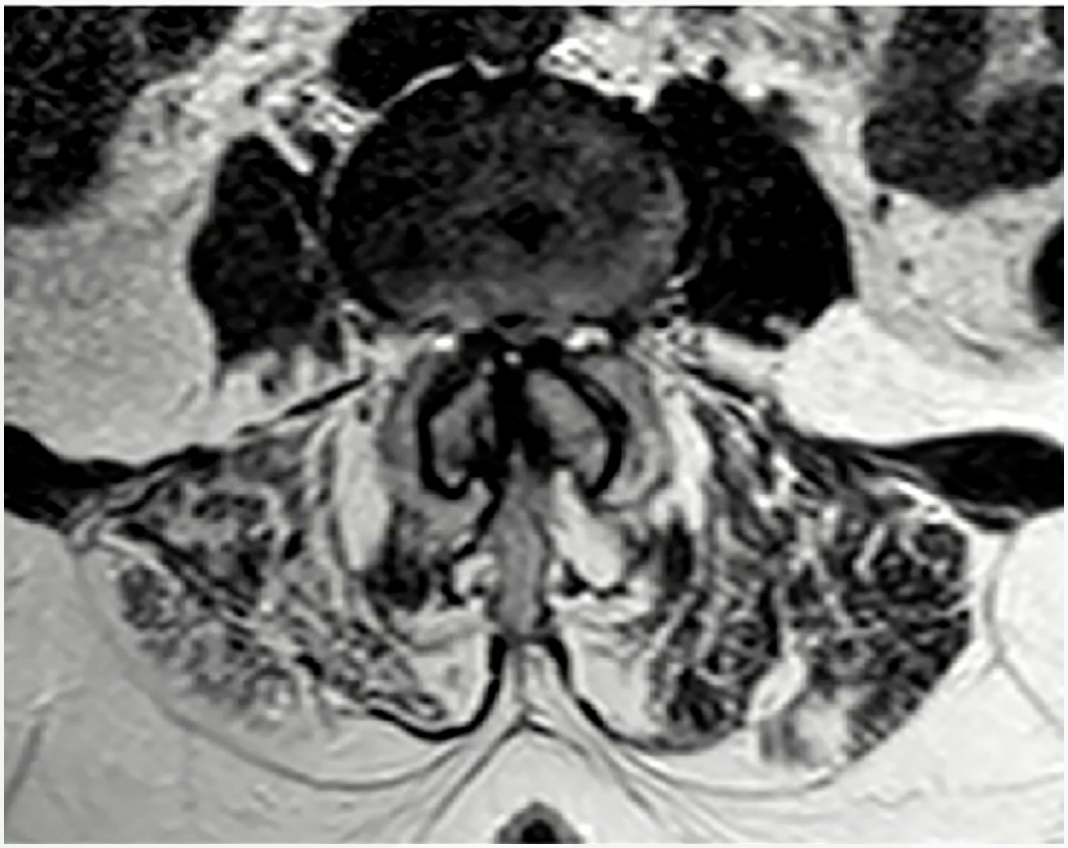

Fig. 3

Fig. 4

67

Discopatía degenerativa C5: corpectomía con artrodesis cervical anterior con uso combinado de malla, caja intersomática y placa para estabilización

Autores

Fernández Marín, Reyes[1]
Soler Moya, Raúl[2]
Puerta Olivares, Ana[2]
Sánchez Mateos, Jorge[2]

Centros de trabajo

[1]Hospital Universitario Virgen del Rocío, Sevilla. España
[2]Hospital Universitario La Paz, Madrid. España

ANAMNESIS

Mujer de 50 años que presenta cervicalgia atraumática con irradiación a MSD de años de evolución sin mejoría con tratamiento conservador. Acompañada de sensación de inestabilidad.

EXAMEN FÍSICO

Columna cervical: dolor cervical con limitación para flexoextensión y rotaciones. Fuerza 5/5 en ambos MMSS. Parestesias en territorio C7 y C8. Spurling positivo MSI. L'hermite negativo. Hoffmann negativo. MMII sin alteraciones.

PRUEBAS COMPLEMENTARIAS

- Rx: rectificación de lordosis cervical. Cambios degenerativos en segmento C5-C6 con disminución de espacio en dicho nivel.
- RMN: discopatía cervical grave C4-C7, especialmente crítica en C5-C6 sin alteraciones de señal medular.

DIAGNÓSTICO

Degeneración cuerpo C5 con discopatía cervical C4-C7 grave.

TRATAMIENTO

Discectomía y retirada LVCP C6-7, corpectomía subtotal C5 retirando LVCP y duramadre al aire. Reconstrucción con Piramesh y hueso local. Caja cornestone C6-7 con hueso y placa Zevo con tornillos C4-6 y C7.

EVOLUCIÓN

Ausencia de dolor cervical y parestesias. Hoffmann negativo.

DISCUSIÓN

Dentro del contexto de la discopatía degenerativa cervical tenemos como opciones terapéuticas la discectomía y la corpectomía.
La discectomía seguida de fusión conserva mejor la lordosis cervical y la altura entre segmentos. Biomecánicamente, genera una mayor estabilidad en flexo-extensión y mejor movilidad en comparación con la corpectomía, asociándose a una menor tasa de complicaciones (1, 2).
La corpectomía (3) se reserva para descompresiones más amplias, inestabilidades o cifosis cervical que requieran estabilización posterior (6). Se asocia a mayor tasa de complicaciones, con mayor sangrado y mayor estancia hospitalaria. En este caso se decidió corpectomía para restaurar la lordosis cervical corrigiendo el ápex de la deformidad sagital

al mismo tiempo que se descomprimía el canal en el segmento donde se estenosaba por los osteofitos posteriores (C5).

En esta última, al conseguir el reestablecimiento de la lordosis cervical se optimiza la biomecánica cervical reduciendo el estrés en la médula y raíces (7), así como se previene el desarrollo de una degeneración del disco adyacente.

BIBLIOGRAFÍA

1. Theologis AA, Lansdown D, McClellan RT, Chou D, Pekmezci M. "Multilevel Corpectomy With Anterior Column Reconstruction and Plating for Subaxial Cervical Osteomyelitis." Spine. 2016; 41(18): E1088-E1095. doi: 10.1097/BRS.0000000000001557.
2. Shamji MF, Massicotte EM, Traynelis VC, Norvell DC, Hermsmeyer JT, Fehlings MG.comparison of anterior surgical options for the treatment of multilevel cervical spondylotic myelopathy: a systematic review. Spine (Phila Pa 1976). 2013 Oct 15; 38(22 Suppl 1): S195-209. doi: 10.1097/BRS.0b013e3182a7eb27.PMID: 23962998.
3. Zhou J, Li X, Zhou X, Lin H, Dong J. "Anterior Decompression and Hybrid Reconstruction With Titanium Mesh Cage Plus Plate and Self-Locking Stand-Alone Cage for the Treatment of Three-Level Cervical Spondylotic Myelopathy. " Journal of Clinical Neuroscience. 2017; 43: 196-201. doi: 10.1016/j.jocn.2017.04.022.
4. Badhiwala JH, Leung SN, Ellenbogen Y, et al. A Comparison of the Perioperative Outcomes of Anterior Surgical Techniques for the Treatment of Multilevel Degenerative Cervical Myelopathy. Journal of Neurosurgery.Spine.2020; 33(4): 433-440. doi: 10.3171/2020.4.SPINE191094.
5. Wu B, Xiao B, Rong T, Zhang D, Duan S, Liu B. Impact of cervical kyphosis on segmental motion and symptomatic adjacent segment degeneration: a long-term follow-up data of more than 5 years. Eur Spine J. 2024.

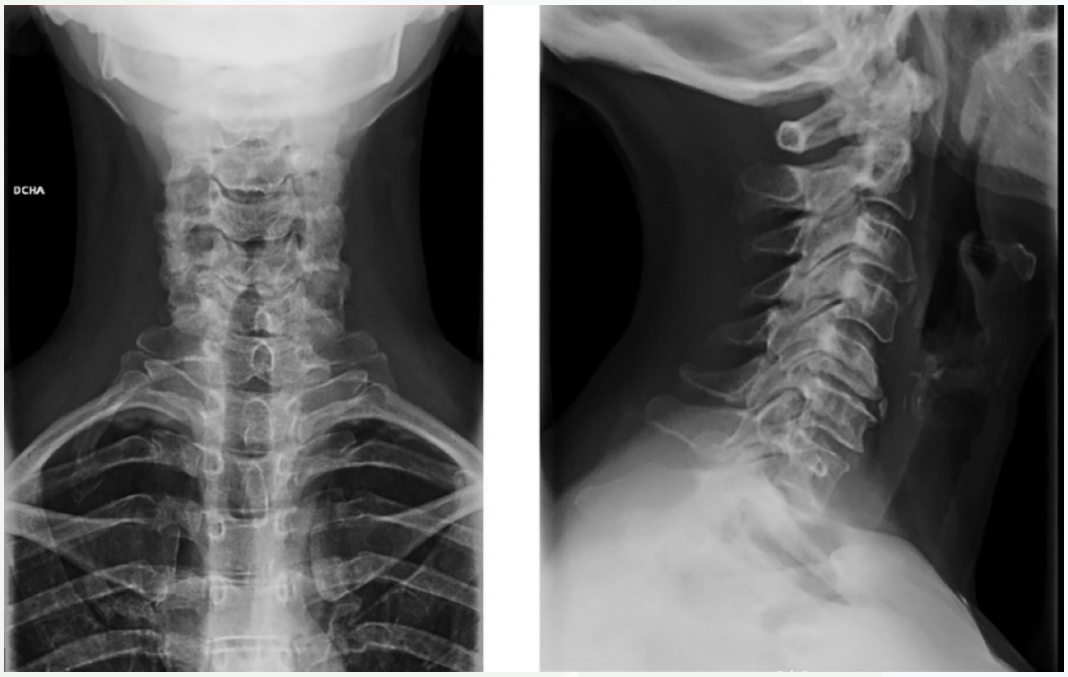

Fig. 1

Fig. 2

Fig. 3

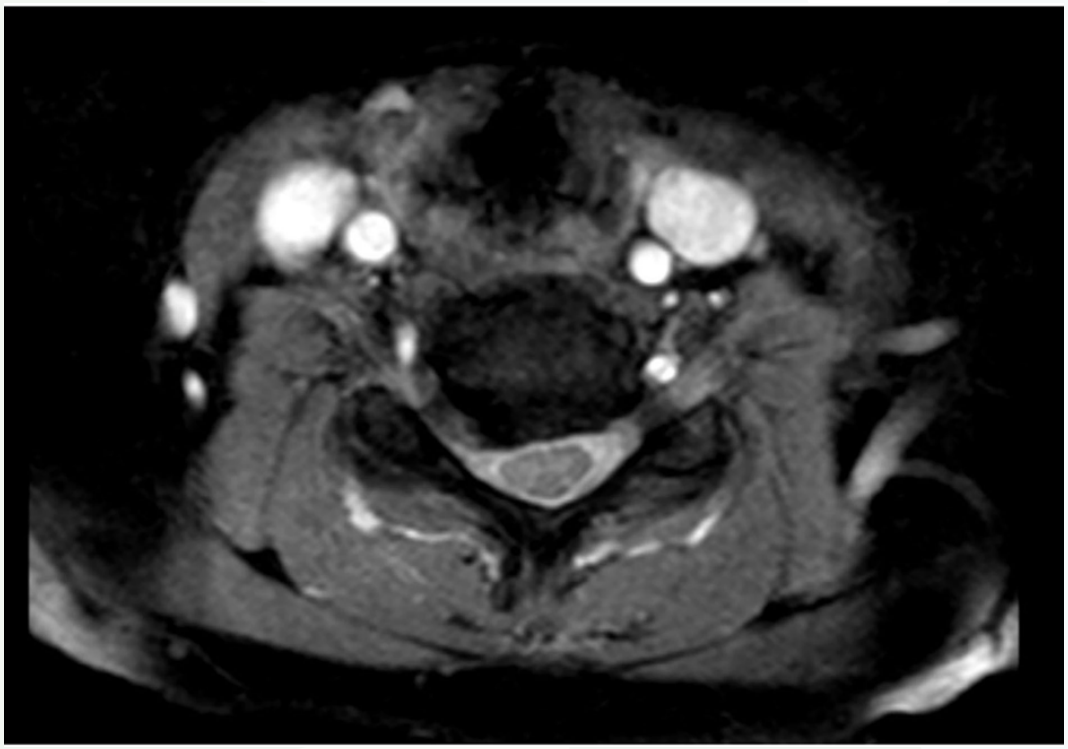

Fig. 4

68 Schwannoma incidental L4 tras pseudoartrosis de artrodesis L4-L5

Autores

Martín Benlloch, J. Antonio[1]
Tecles Peydro, Jorge[1]
Gutiérrez de Torres, Ricardo[2]

Centros de trabajo

[1]Hospital Universitario Doctor Peset, Valencia. España
[2]Hospital Universitario San Jorge, Huesca. España

ANAMNESIS

07/2023. Paciente de 59 años, intervenido hace 10 años en centro privado de artrodesis L4-5, acude a nuestro centro tras realización de multiples procedimientos (rizolisis, PRP intradiscal, cifoplastias...) con mala evolución y ausencia de mejoría de los síntomas.

EXAMEN FÍSICO

Presenta intenso dolor lumbar (EVAS 9) con irradiación a miembro inferior derecho. Refiere parestesias en dicho miembro, sin alteraciones motoras ni de control de esfínteres.

PRUEBAS COMPLEMENTARIAS

Aporta TC privado (10/2022) donde se aprecia pseudoartrosis L4-5.
RM (09/2023): cambios postquirúrgicos en L4/L5 con signos de sobrecarga mecánica en platillos vertebrales. Estenosis severa de forámenes neurales L4/L5 por hipertrofia de facetas articulares y por patología discal. Patología en el nivel adyacente L3/L4 con discopatía sin hernia y artropatía degenerativa que producen estenosis moderada foraminal bilateral.
En localización extraforaminal derecha L4/L5, engrosamiento focal sólido de la raíz L4 que mide 15 mm de diámetro y que se realza de forma homogénea tras la administración de contraste intravenoso; sugestivo de tumoración de estirpe neural, neurinoma o neurofibroma.

DIAGNÓSTICO

Schwannoma L4 ho.
Pseudoartrosis L4-5.

TRATAMIENTO

Exéresis tumoración con control neurofisiológico.
Extracción caja intersomática PEEK, relleno hueso autólogo y banco, caja intersomática titanio expansible.
Foraminotomía, recalibrado bilateral, artrodesis L4-5.

EVOLUCIÓN

AP: lesión compatible con Schwannoma
Al año de la intervención, el paciente refiere mejoría evidente del dolor, con desaparición de la clínica radicular y de las parestesias. Se ha reincorporado a sus actividades laborales y no precisa medicación analgésica.
La RM de control confirma desaparición de neurinoma.

DISCUSIÓN

El Schwannoma es un tumor benigno que se origina de la vaina nerviosa, que generalmente se presenta como lesión única encapsulada y representa hasta el 25% de los tumores espinales del canal (Safaee, M. M., et al. 2017). Suelen presentar una clínica inespecífica de dolor lumbar e irradiación a MMII lo que conlleva una baja sospecha diagnóstica y se precisa de RM para su identificación.

Efectivamente, en nuestro caso, el diagnóstico fue incidental durante el estudio de otra patología, una pseudoartrosis lumbar.

En algunos casos, su naturaleza móvil puede condicionar la afectación de estructuras vecinas conllevando complicaciones (Song, S., et al. 2023). Esto es más frecuente en los casos próximos a la cauda equina o de gran volumen (Kim, S. B., et al. 2010), como le ocurre a nuestro paciente.

Algunos estudios reportan casos de malignización, aunque la tasa es muy baja (Yi, X., et al. 2023).

Por estos motivos, el tratamiento recomendado es la exéresis quirúrgica.

BIBLIOGRAFÍA

1. Safaee, M. M., Lyon, R., Barbaro, N. M., et al. Neurological outcomes and surgical complications in 221 spinal nerve sheath tumors. J. Neurosurg. Spine. 2017; 26: 103-11.
2. Song, S., Li, X., Lyu, W., Chen, L., Zhang, B. Mobile schwannoma of the lumbar spine: a case report and literature review. Medicine. 2023; 102-34.
3. Kim, S. B., Kim, H. S., Jang, J. S., et al. Mobility of intradural extramedullary schwannoma at spine: report of three cases with literature review. J Korean Neurosurg Soc. 2010; 47: 64-7.
4. Yim X., Chen, L., Liu, J. Malignant transformation of a schwannoma at lumbar intervertebral foramen area in a patient with neurofibromatosis. Asian journal of surgery. 2023; 46-4: 1654-1655.

Fig. 1

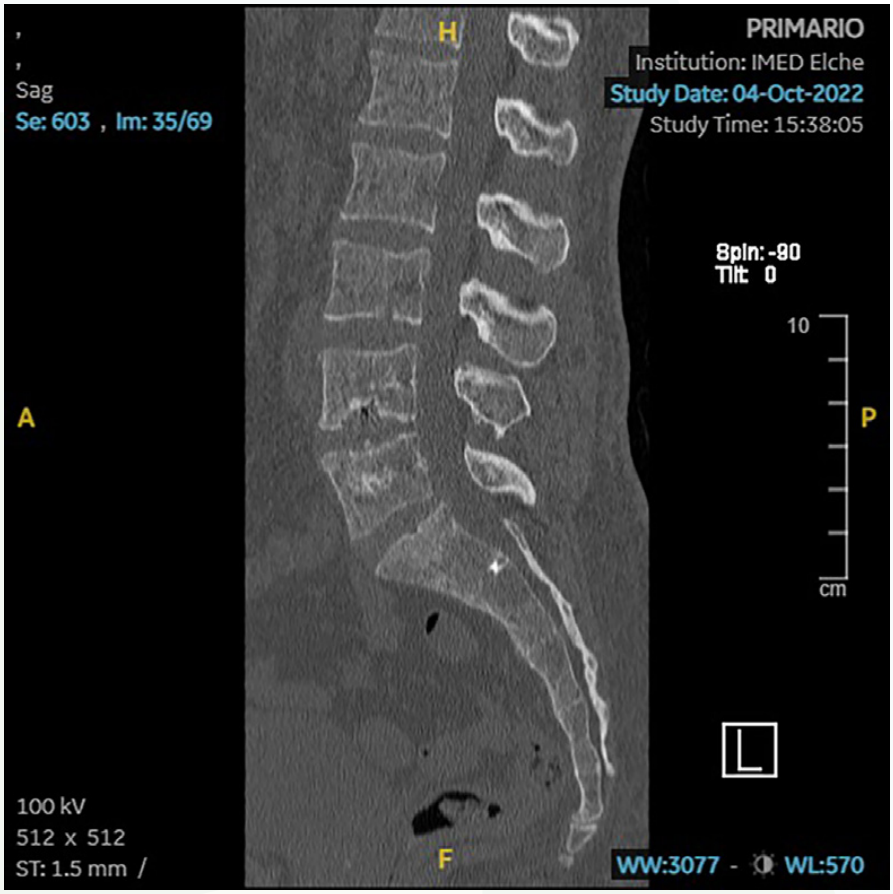
Sag
Se: 603 , Im: 35/69
H
PRIMARIO
Institution: IMED Elche
Study Date: 04-Oct-2022
Study Time: 15:38:05
Spin: -90
Tilt: 0
10
A
P
cm
L
100 kV
512 x 512
ST: 1.5 mm /
F
WW:3077 - WL:570

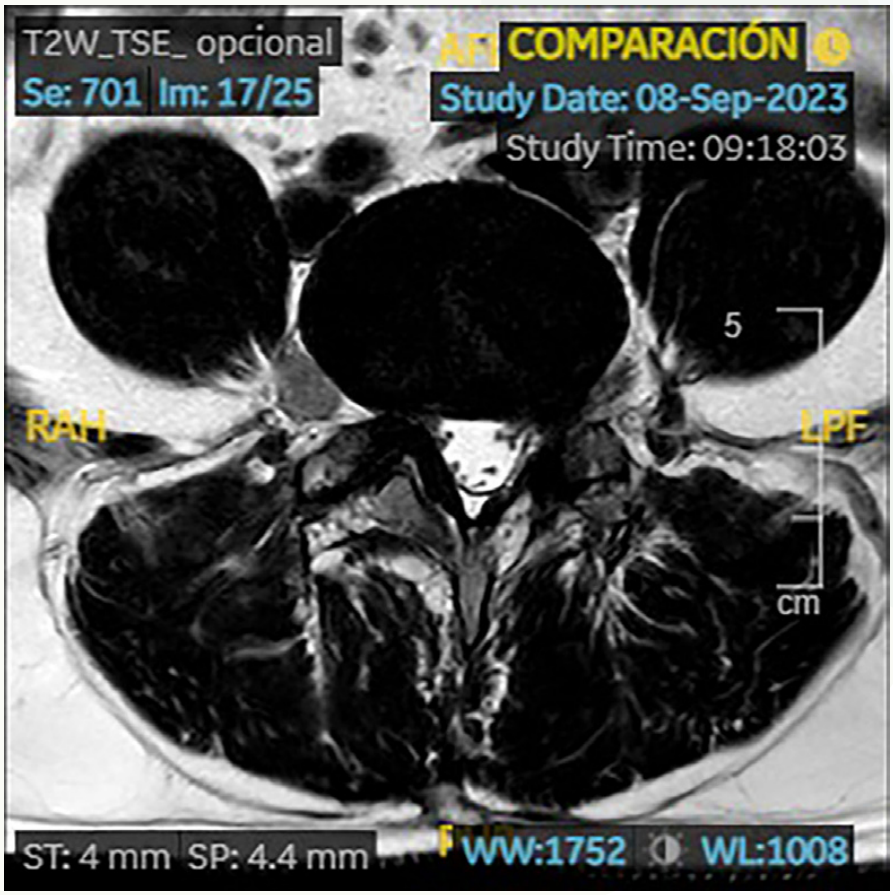
T2W_TSE_ opcional
Se: 701 Im: 17/25
AFI COMPARACIÓN
Study Date: 08-Sep-2023
Study Time: 09:18:03
5
RAH
LPF
cm
ST: 4 mm SP: 4.4 mm
F
WW:1752 WL:1008

Fig. 2

Fig. 3

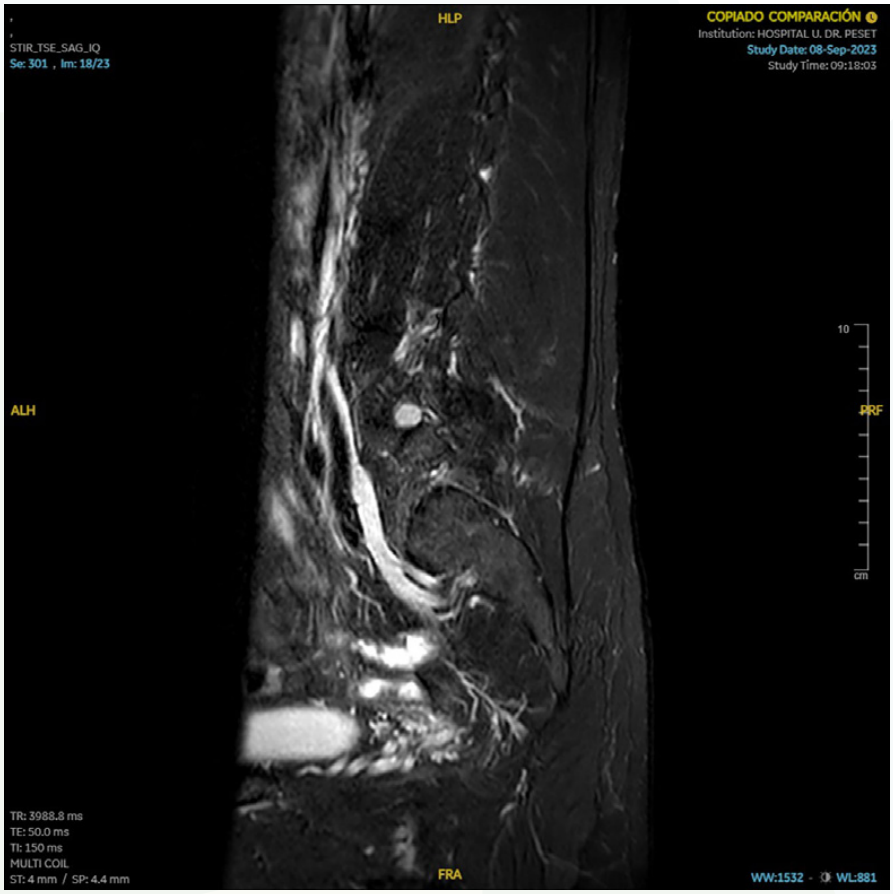
STIR_TSE_SAG_IQ
Se: 301 , Im: 18/23
HLP
COPIADO COMPARACIÓN
Institution: HOSPITAL U. DR. PESET
Study Date: 08-Sep-2023
Study Time: 09:18:03
10
ALH
PRF
cm
TR: 3988.8 ms
TE: 50.0 ms
TI: 150 ms
MULTI COIL
ST: 4 mm / SP: 4.4 mm
FRA
WW:1532 - WL:881

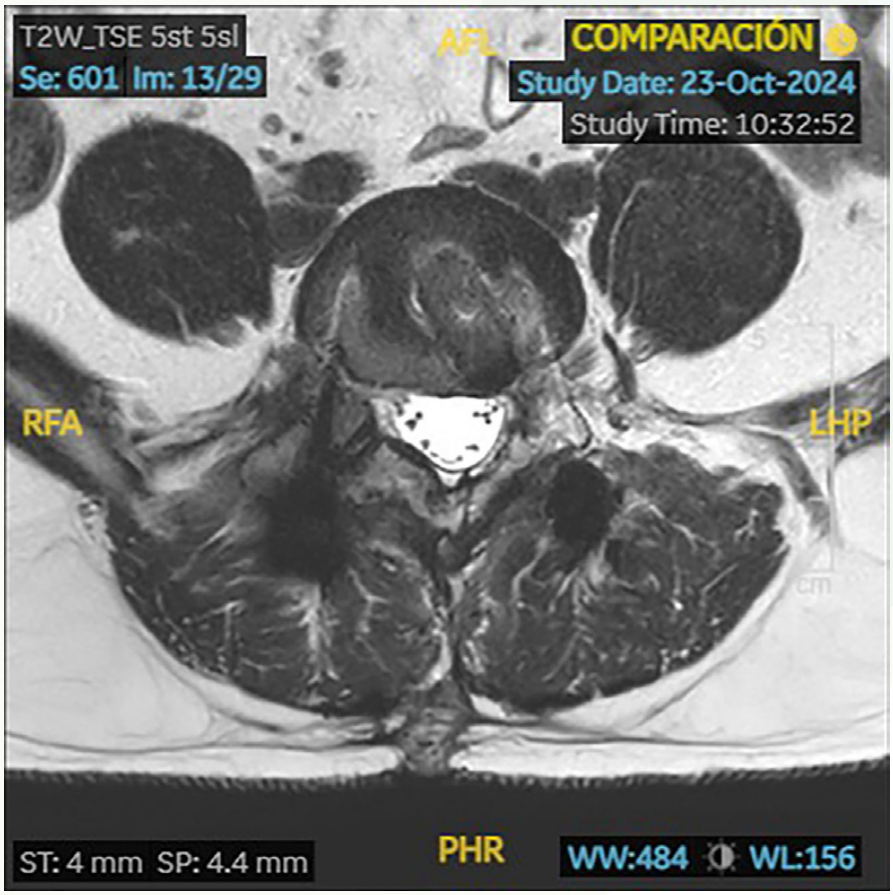
T2W_TSE 5st 5sl
Se: 601 Im: 13/29
AFL
COMPARACIÓN
Study Date: 23-Oct-2024
Study Time: 10:32:52
RFA
LHP
cm
ST: 4 mm SP: 4.4 mm
PHR
WW:484 WL:156

Fig. 4

69

Espondilolistesis y escoliosis lumbar con estenosis de canal tratada con cirugía mínimamente invasiva vía única posterior en paciente con artritis psoriásica y corticoterapia crónica

Autores

Verdú López, Francisco[1]
Valverde Vázquez, María del Rocío[2]

Centros de trabajo

[1]Hospital Universitario Doctor Peset, Valencia. España
[2]Hospital Universitari Arnau de Vilanova, Lérida. España

ANAMNESIS

Paciente mujer de 58 años diagnosticada de artritis psoriásica con tratamiento corticoideo crónico y osteoporosis. Acude derivada a consultas externas por dolor lumbar intenso con cruralgia derecha y disestesias en ambas piernas con claudicación a la marcha.

EXAMEN FÍSICO

Paciente con dolor lumbar bajo a la espinopercusión y ciatalgia derecha. VAS lumbar de 10,9 en MID y 5 en MII. También dolor en ambas sacroilíacas, siendo las maniobras de Patrick y Fabere negativas. No piramidalismo. Lasègue negativo. Disestesias e hipoestesias en ambas piernas. Claudicación de la marcha.

PRUEBAS COMPLEMENTARIAS

- Radiografías dinámicas y columna lumbar: anterolistesis L3-L4, L4-L5 y retrolistesis L5-S1. Escoliosis lumbar 16,6º. Lordosis lumbar 13,5º. Lordosis segmentaria L3-S1 1,9º. Incidencia pélvica 46,9º.
- RM de columna lumbar: estenosis severa del conducto raquídeo central y de los forámenes neurales en el raquis lumbar por degeneración discal, artrosis facetaria y espondilolistesis, de localización central y foraminal bilateral L3-L4, L4-L5 y L5-S1.

DIAGNÓSTICO

Inestabilidad por espondilolistesis L3-S1 con estenosis del canal lumbar central y foraminal severa en paciente con artritis psoriásica y tratamiento corticoideo crónico.

TRATAMIENTO

Se realiza una artrodesis posterior mínimamente invasiva TLIF (Transforaminal Lumbar Interbody Fusion) L3-S1 con tornillos transpediculares, cementados y con implantación de cajas intersomáticas de titanio trabecular.

EVOLUCIÓN

En las radiografías de control postquirúrgico se evidencia una mejoría de la curva lordótica lumbar: lordosis lumbar de 50,7º y lordosis segmentaria L3-S1 de 27,6º. En el plano coronal 1,7º. Se comprueba corrección de disbalance lumbopélvico.
La paciente presenta una evolución favorable tras la cirugía. Alta hospitalaria al día siguiente de la intervención. Desaparición del dolor lumbar, de las piernas y de la claudicación de la marcha.

DISCUSIÓN

La artrodesis mínimamente invasiva TLIF es una opción quirúrgica válida para la descompresión y estabilización lumbar, reducir la sintomatología, incluso en determinados casos

corregir la deformidad. Otras ventajas son la reducción del dolor postoperatorio, la rápida recuperación funcional y de los tejidos y una hospitalización más corta. La utilización de tornillos cementados en pacientes con osteoporosis es una estrategia efectiva para optimizar la fijación y prevenir el aflojamiento del implante. Una adecuada alineación sagital y restauración del equilibrio lumbo-pélvico mejora la biomecánica y reduce el riesgo de dolor residual. En conclusión, este caso resalta la importancia de la utilización de las técnicas mínimamente invasivas, como el MIS-TLIF asociado a cementación, como una buena opción en el manejo de espondilolistesis degenerativas.

BIBLIOGRAFÍA

1. Silva PS, Jardim A, Pereira J, Sousa R, Vaz R, Pereira P. Minimally invasive fusion surgery for patients with degenerative spondylolisthesis and severe lumbar spinal stenosis: a comparative study between MIDLIF and TLIF. European Spine Journal: Official Publication of the European Spine Society, the European Spinal Deformity Society, and the European Section of the Cervical Spine Research Society. 2023.32(9), 3210-3217.
2. Li S, Yang Z, Yan W, Da C, Niu W, Qu T.comparing OLIF combined with lateral screw fixation versus minimally invasive TLIF for treating single-level degenerative lumbar spondylolisthesis: A retrospective cohort study. Journal of Neurological Surgery. Part A, Central European Neurosurgery. 2024.
3. Recoules D. Extra-foraminal lumbar interbody fusion (ELIF) 30 dislocations lombaires degeneratives. Rachis. 2004; 16(3): 197-204.
4. Landriel F, Hem S, Rasmussen J, Vecchi E, Yampolsky C. Fusión intersomática lumbar extraforaminal mínimamente invasiva (MIS-ELIF). Rev Argent Neuroc. 2017. Vol. 31, nº 2: 82-89.
5. Qin R, Wu T, Liu H, Zhou B, Zhou P, Zhang X. Minimally invasive versus traditional open transforaminal lumbar interbody fusion for the treatment of low-grade degenerative spondylolisthesis: a retrospective study. Scientific Reports. 2020. 10(1), 21851.
6. Khalilullah T, Tummala S, Panchal R. Spondylolisthesis and idiopathic sarcopenia treated with minimally invasive surgery for transforaminal lumbar interbody fusion: A case study and literature review. Cureus [Internet]. 2022; 14(5): e25086.

Fig. 1

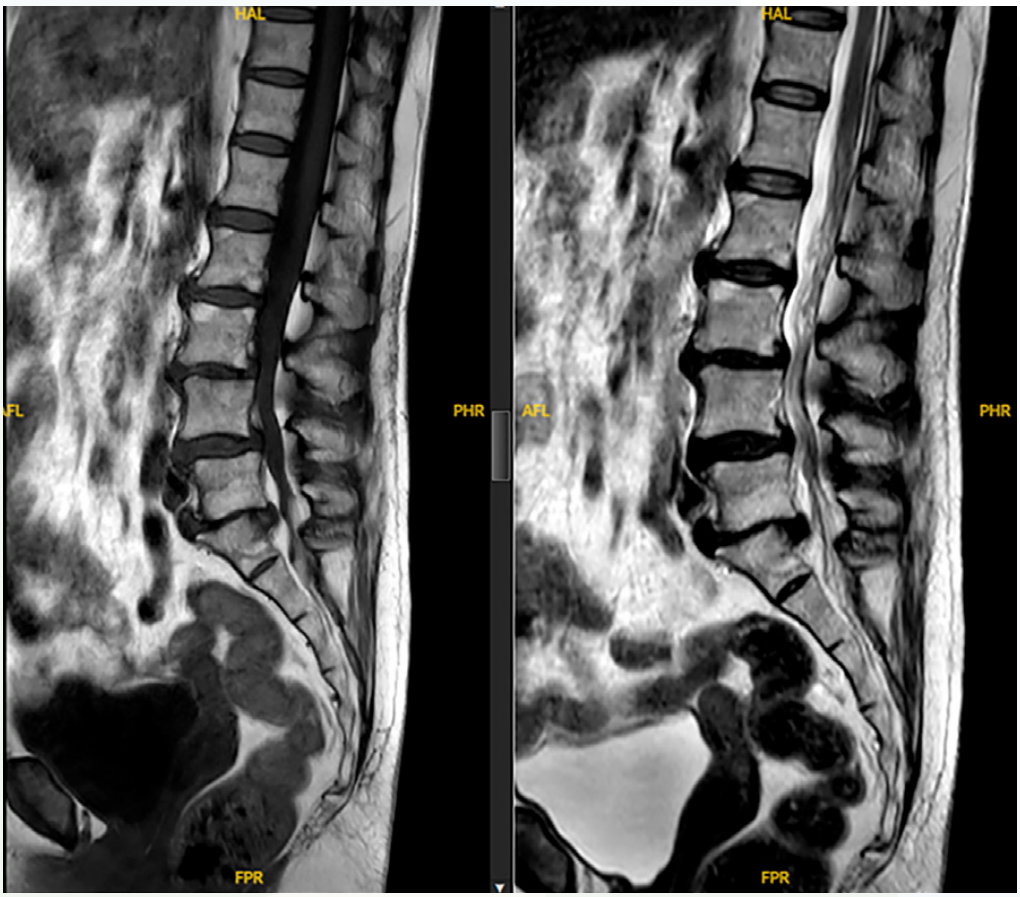

Fig. 2

Fig. 3

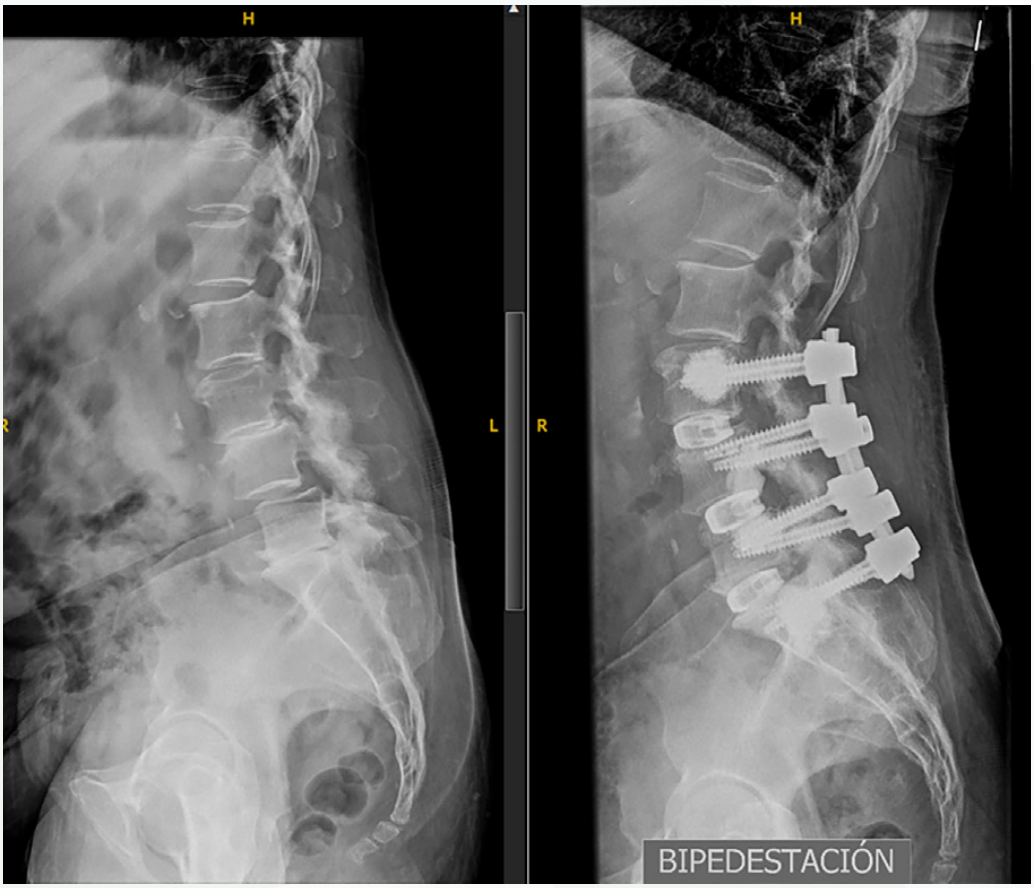
H
L
R
H
BIPEDESTACIÓN

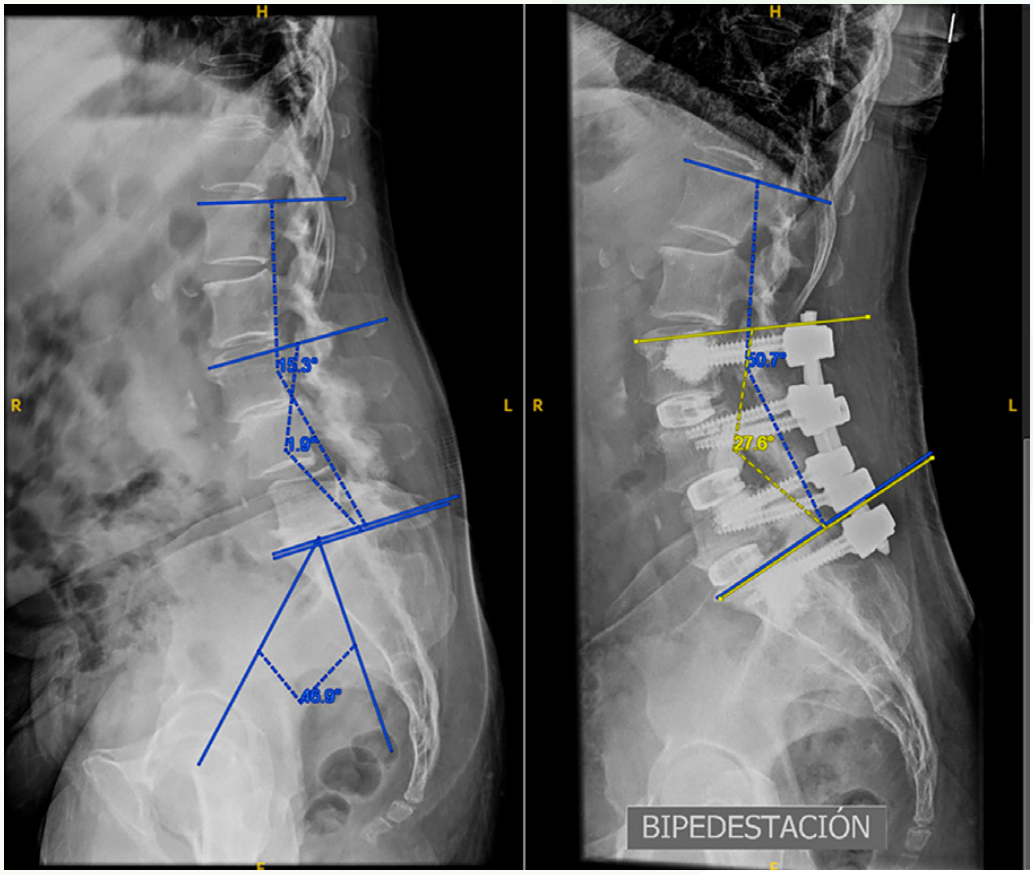
H
R
L
15.3°
1.9°
46.9°
H
R
L
50.7°
27.6°
BIPEDESTACIÓN

Fig. 4

70 ¿Es infalible la neuromonitorización intraoperatoria?

Autores

Hidalgo Pérez, Mariano Jorge
Bernal Moreno, Javier

Centro de trabajo

Hospital Universitario Virgen del Rocío, Sevilla. España

ANAMNESIS

Paciente intervenida de fusión espinal desde T4 hasta hueso ilíaco, además de laminectomía y artrodesis circunferencial TLIF en L3-L4 y L4-L5, por desequilibrio sagital que condicionaba incapacidad a la bipedestación, pérdida de fuerza y disestesias en miembro inferior izquierdo (MII). En el postoperatorio inmediato presenta incapacidad para extender la rodilla izquierda. La neuromonitorización intraquirúrgica (IOM) con potenciales evocados somatosensoriales (SSEP) y potenciales evocados motores (MEP) solo mostraron ligera latencia alargada en SSEPs de lado derecho.

EXAMEN FÍSICO

Pérdida de fuerza bilateral en ambos MMII (2/5), imposibilidad para extensión de rodilla izquierda (0/5 en territorio L3), además de disestesias de T9 a S2. No alteración de esfínteres.

PRUEBAS COMPLEMENTARIAS

- TC: estenosis foraminal bilateral de T8, ligera medialización de tornillo L3 sin invadir canal medular.
- RMN: no estenosis crítica de canal raquídeo ni signos de lesión medular.

DIAGNÓSTICO

Plejía L3 postquirúrgica.

TRATAMIENTO

Se realizó cirugía de revisión con foraminotomía y laminectomía L2-L3, laminectomía completa L3-L5 confirmando liberación completa de raíces izquierdas L2 a L5, además de laminectomía T8-T9.

EVOLUCIÓN

Se revisó a la paciente en consultas donde se observó mejoría significativa, restauración de la bipedestación, movilidad conservada en ambos MMII, recuperando la extensión activa de la rodilla izquierda y realizando vida independiente antes del año postquirúrgico.

DISCUSIÓN

La IOM en determinados procedimientos de la patología de la columna vertebral se ha convertido en una herramienta necesaria para poder identificar lesiones neurológicas a tiempo, permitiendo al cirujano solucionar o reducir dicha lesión. Este daño neurológico puede producirse por mecanismos directos (implantes) o indirectos isquémicos (maniobras de reducción de deformidades).

Existen distintas herramientas de neuromonitorización, como son los SSEP, los MEP y el electromiograma (EMG). Cada uno de ellos presenta rangos diferentes de sensibilidad y especificidad. Sin embargo, el uso de una neuromonitorización multimodal aproxima los rangos de sensibilidad al 100% y de especificidad al 84-100% según algunas series.
Gracias a esta sensibilidad cercana al 100%, la aparición de falsos negativos es muy rara, en algunas ocasiones por causa vascular que no se manifiesta de forma intraoperatoria. A pesar de ello hay casos documentados que, en la mayoría de las situaciones, se resolvieron a los 3 meses posquirúrgicos tras cirugías de revisión.
En caso de déficits neurológicos postquirúrgicos que no han sido diagnosticados en la IOM se recomienda el uso de pruebas de imagen lo antes posible para poder diagnosticar causas reversibles que puedan ser tratadas en una cirugía de revisión.

BIBLIOGRAFÍA

1. Quraishi NA, Lewis SJ, Kelleher MO, Sarjeant R, Rampersaud YR, Fehlings MG. Intraoperative Multimodality Monitoring in Adult Spinal Deformity Analysis of a Prospective Series of One Hundred Two Cases With Independent Evaluation. Vol. 34, Spine.
2. Tsirikos AI, Duckworth AD, Henderson LE, Michaelson C. Multimodal Intraoperative Spinal Cord Monitoring during Spinal Deformity Surgery: Efficacy, Diagnostic Characteristics, and Algorithm Development. Medical Principles and Practice. 2020 Jan 1; 29(1): 6-17.
3. Jones SJ, Buonamassa S. Two cases of quadriparesis following anterior cervical discectomy, with normal perioperative somatosensory evoked potentials [Internet]. Vol. 74, J Neurol Neurosurg Psychiatry. 2003. Available from: www.jnnp.com.
4. Pelosi L, Jardine A, Webb JK. Neurological complications of anterior spinal surgery for kyphosis with normal somatosensory evoked potentials (SEPs). Vol. 66, J Neurol Neurosurg Psychiatry. 1999.
5. Fehlings MG, Brodke DS, Norvell DC, Dettori JR. The Evidence for Intraoperative Neurophysiological Monitoring in Spine Surgery Does It Make a Difference? [Internet]. Vol. 35, Spine. Available from: http://links.lww.com/BRS/A424.
6. Biscevic M, Sehic A, Krupic F. Intraoperative neuromonitoring in spine deformity surgery: Modalities, advantages, limitations, medicolegal issues-surgeons' views. Efort Open Rev. 2020 Jan 1; 5(1): 9-16.
7. Lesser RP, Raudzens "P, Liiders H, Nuwer" M R, Goldie $ W D, Morris HH, et al. Postoperative Neurological Deficits May Occur Despite Unchanged Somatosensory Evoked Potentials T lntraoperatlve.
8. Wang R, Li C, Yi X, Lu H, Wang Y, Li H. Causes of lower extremity weaknesses after posterior lumbar spine fusion surgery and therapeutic effects of active surgical exploration. J Orthop Surg Res. 2020 Sep 22; 15(1).
9. Sutter MA, Eggspuehler A, Grob D, Porchet F, Jeszenszky D, Dvorak J. Multimodal intraoperative monitoring (MIOM) during 409 lumbosacral surgical procedures in 409 patients. In: European Spine Journal. 2007.

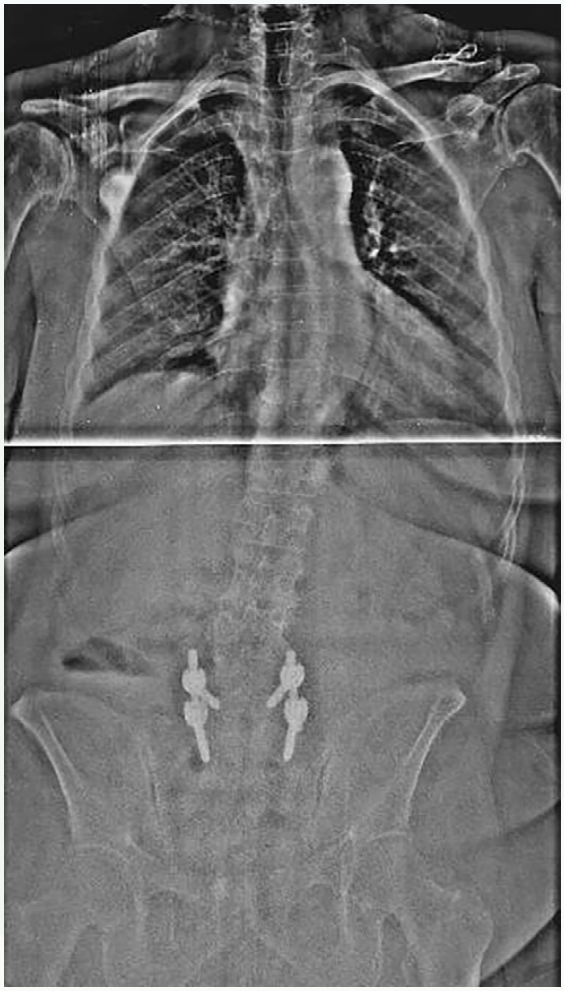

Fig. 1

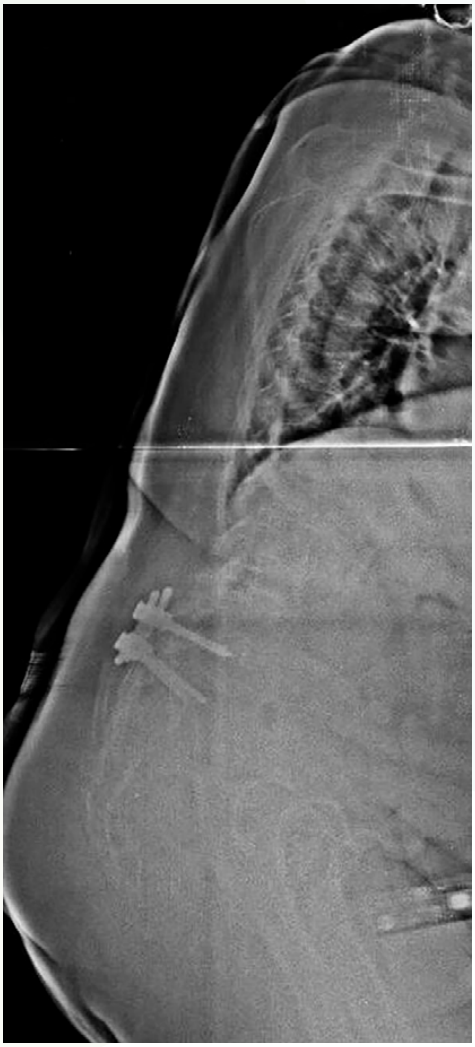

Fig. 2

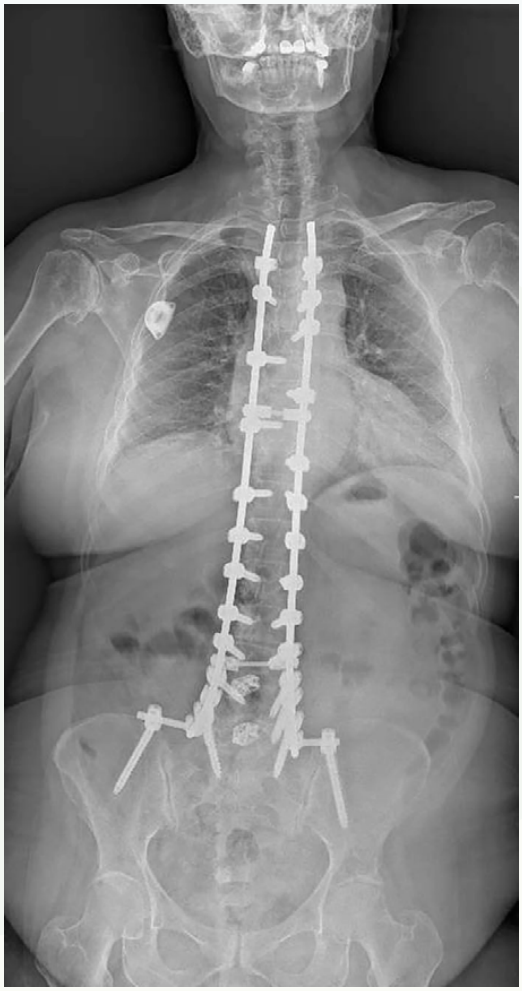

Fig. 3

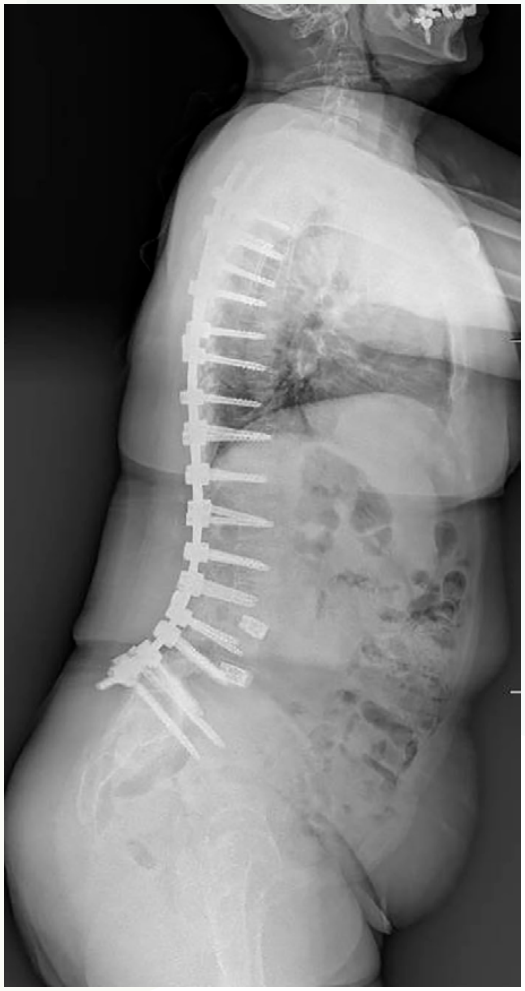

Fig. 4

71

La importancia de una evaluación integral y reevaluación del paciente politraumatizado

Autores

López-Puerta González, José María
Estrada Fernández, Guillermo
Álvarez Urda, María Jesús

Centro de trabajo

Hospital Universitario Virgen del Rocío, Sevilla. España

ANAMNESIS

Mujer de 25 años, sin AP de interés, que tras accidente con colisión frontal coche-coche y pérdida de consciencia, es trasladada a nuestro centro, refiriendo dolor en muñeca y zona lumbar baja.

EXAMEN FÍSICO

Tumefacción y deformidad de muñeca izquierda, así como dolor a la palpación de apófisis espinosa L4, acompañado de balance motor y sensitivo conservado en los cuatro miembros.

PRUEBAS COMPLEMENTARIAS

Se procede a realización de TC urgente donde destaca la presencia de contusión pulmonar, sin neumotórax, mínima cantidad de líquido libre periesplénico y fractura del cuerpo vertebral de L4 que involucra a su plataforma articular superior, sin pérdida de altura ni retropulsión hacia el canal medular, con posible foco de hematoma epidural. Adicionalmente, se realiza Rx de la muñeca afecta, donde se observa una fractura-luxación de Galeazzi.

DIAGNÓSTICO

Fractura-luxación de Galeazzi y fractura del cuerpo vertebral de L4.

TRATAMIENTO

Tras estabilización del paciente, y dado PPBB de la muñeca, se decide colocación de FFEE en dicho miembro, optando inicialmente por una actitud conservadora en lo que a la patología vertebral concierne.

EVOLUCIÓN

Tras 9 días de ingreso y comentar el caso con el equipo de columna para indicaciones al alta de cara a una IQ definitiva de la muñeca de manera diferida, se decide solicitar una RMN donde se informa una extensión de la fractura hacia los elementos óseos posteriores y disrupción completa del complejo ligamentoso posterior de L3-L4. En base a los nuevos hallazgos, se opta por estabilización de la lesión mediante fusión posterior instrumentada de L4 y L5 con aporte de injerto óseo.

DISCUSIÓN

La fractura de chance combinada con lesión ligamentosa es una fractura infrecuente, pero seria, que se puede presentar tras un mecanismo de flexión-distracción al comprometer el cuerpo vertebral en el eje axial. Es fundamental una sospecha precoz, en especial tras dicho mecanismo lesional, ya que hasta el 30% de las lesiones se pasan por alto en la evaluación inicial, incluso tras la realización de un TAC convencional. Adicionalmente,

estas lesiones presentan una alta asociación con daños intraabdominales, reportados en hasta el 50% de los casos, lo que denota su importancia. Con todo ello, la RMN es crucial para identificar lesiones del complejo ligamentoso, elemento que determinará el manejo definitivo. En casos con disrupción del citado complejo posterior, como este, está indicada la estabilización quirúrgica para garantizar la estabilidad de la columna y prevenir complicaciones futuras.

BIBLIOGRAFÍA

1. Hakozaki M, Otani K, Kikuchi S, Konno S. Chance fracture of the lumbar spine in an amateur snowboarder: a case report. J Sports Med Phys Fitness. 2010 Jun; 50(2): 214-6. PMID: 20585301.
2. Bouliane MJ, Moreau MJ, Mahood J. Instability resulting from a missed Chance fracture. Can J Surg. 2001 Feb; 44(1): 61-2. PMID: 11220802; PMCID: PMC3695186.
3. Eberhardt CS, Zand T, Ceroni D, Wildhaber BE, La Scala G. The Seatbelt Syndrome-Do We Have a Chance?: A Report of 3 Cases With Review of Literature. Pediatr Emerg Care. 2016 May; 32(5): 318-22. doi: 10.1097/PEC. 0000000000000527. PMID: 26087444.
4. Anderson PA, Henley MB, Rivara FP, Maier RV. Flexion distraction and chance injuries to the thoracolumbar spine. J Orthop Trauma. 1991; 5(2): 153-60. doi: 10.1097/00005131-199105020-00006. PMID: 1861190.
5. Matejka J, Zeman J, Belatka J, Nepras P, Houcek P, Linhart M. Sitzgurt- (Seat-belt) und Chance-Frakturen der thorakolumbalen Wirbelsäule [Seat-belt and chance fractures of the thoracolumbar spine]. Zentralbl Chir. 2010 Apr; 135(2): 149-53. German. doi: 10.1055/s-0028-1098712. Epub 2009 Aug 25. PMID: 19708010.
6. Chapman JR, Agel J, Jurkovich GJ, Bellabarba C. Thoracolumbar flexion-distraction injuries: associated morbidity and neurological outcomes. Spine (Phila Pa 1976). 2008 Mar 15; 33(6): 648-57. doi: 10.1097/BRS. 0b013e318166df7b. PMID: 18344859.

Fig. 1

Fig. 2

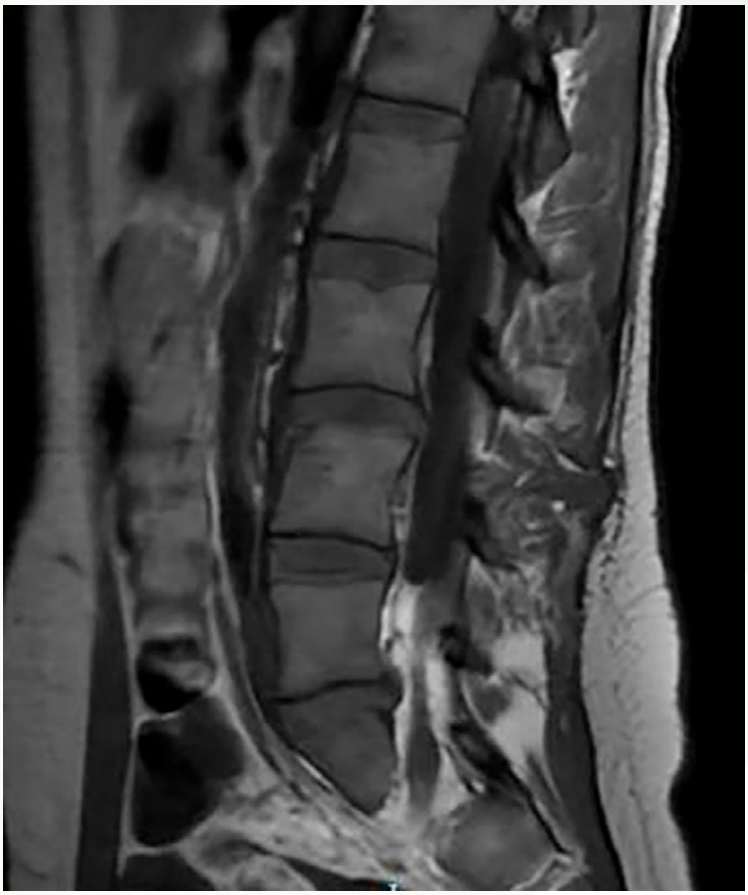

Fig. 3

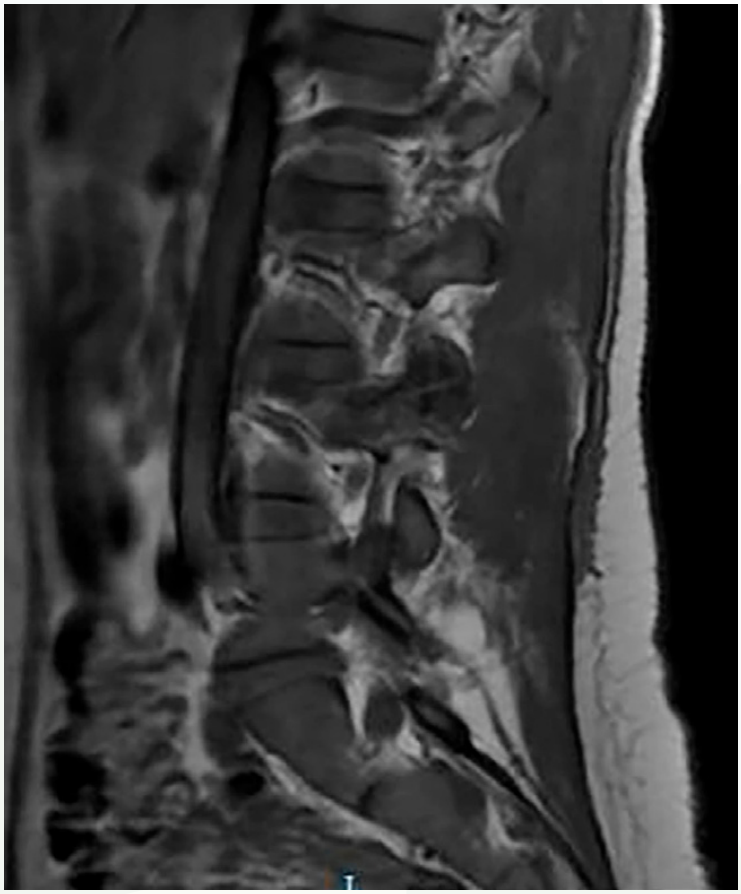

Fig. 4

72 ALIF en el tratamiento de la espondilolistesis

Autores

Platas Gabriel, Laura
Blanco-Traba Villar, Inés
Vizcaíno López, María de los Llanos
Palacios Duch, Isabel

Centro de trabajo

Hospital Universitario del Henares, Coslada (Madrid). España

ANAMNESIS

Paciente mujer de 47 años sin antecedentes personales de interés con lumbalgia baja de años de evolución.

EXAMEN FÍSICO

Apofisalgias lumbares bajas, calambre intermitente en miembro inferior izquierdo a nivel de muslo. No alteraciones sensitivas ni motoras. ROT presentes y simétricos bilaterales.

PRUEBAS COMPLEMENTARIAS

- RMN de columna lumbar: espondilolisis bilateral L5 con espondilolistesis grado II sobre S1. La listesis condiciona discreta estenosis de canal a nivel sacro.
- Radiografías simples columna lumbosacra: espondilolistesis L5-S1 grado II-III.

DIAGNÓSTICO

Espondilolistesis L5-S1 grado II-III.

TRATAMIENTO

Bajo anestesia general, se realizó en un primer tiempo por vía anterior: discectomía y artrodesis ALIF mediante caja intersomática fijada solo a L5 para permitir el deslizamiento. En un segundo tiempo por vía posterior: fijación L4-S1 con tornillos pediculares y barras, previa reducción bajo control de escopia.

EVOLUCIÓN

En el postoperatorio inmediato, la paciente es trasladada a UCI por anemización significativa y necesidad de soporte vasoactivo. Dada de alta de UCI al 3er día con buena evolución durante el resto del ingreso. No clínica radicular ni dolor lumbar y buena movilidad de MMII. Herida quirúrgica sin signos de infección. Alta a domicilio al 7º día postquirúrgico.

DISCUSIÓN

La espondilolistesis se define como el desplazamiento de una vértebra en relación con su adyacente. El tratamiento quirúrgico de esta patología ha generado mucha controversia a lo largo de los años. La vía de abordaje anterior está aumentando su valor en este tratamiento ya que permite una mejor liberación y un aumento en la reducción. Las complicaciones que podemos encontrar en este abordaje son principalmente lesiones vasculares y la alteración de la función sexual al dañar el plexo nervioso presacro.

BIBLIOGRAFÍA

1. Farber SH, Dugan RK, White MD, Walker CT, O´Neil LK, Alan N, Zhou JJ, Turner JD, Tumialán LM, Uribe JS. A comparison of modern-era anterior lumbar interbody fusion and minimally invasive transforaminal lumbar interbody fusion at the lumbosacral junction. J Neurosurg Spine. 2023. 39(6): 785-792.
2. Tye EY, Tanenbaum JE, Alonso AS, Xiao R, Steinmetz MP, Mroz TE, Savage JW. Circunferencial fusion: a comparative analysis between anterior lumbar interbody fusion with posterior pedicle screw fixation and transforaminal lumbar interbody fusion for L5-S1 isthmic spondylolisthesis. Spine J. 2018. 18(3): 464-471.
3. Ligthsey HM, Pisano AJ, Striano BM, Crawford AM, Xiong GX, Hershman S, Schoenfeld AJ, Simpson AK. ALIF vs TLIF for L5-S1 isthmic spondylolisthesis: ALIF demonstrates superior segmental and regional radiographic outcomes and clinical improvements. Spine. 2022. 47(11): 808-816.
4. Chan AK, Sharma V, Robinson LC, Mummaneni PV. Summary of guidelines for the treatment of lumbar spondylolisthesis. Neurosurg Clin N Am. 2019. 30(3): 353-364.

Fig. 1

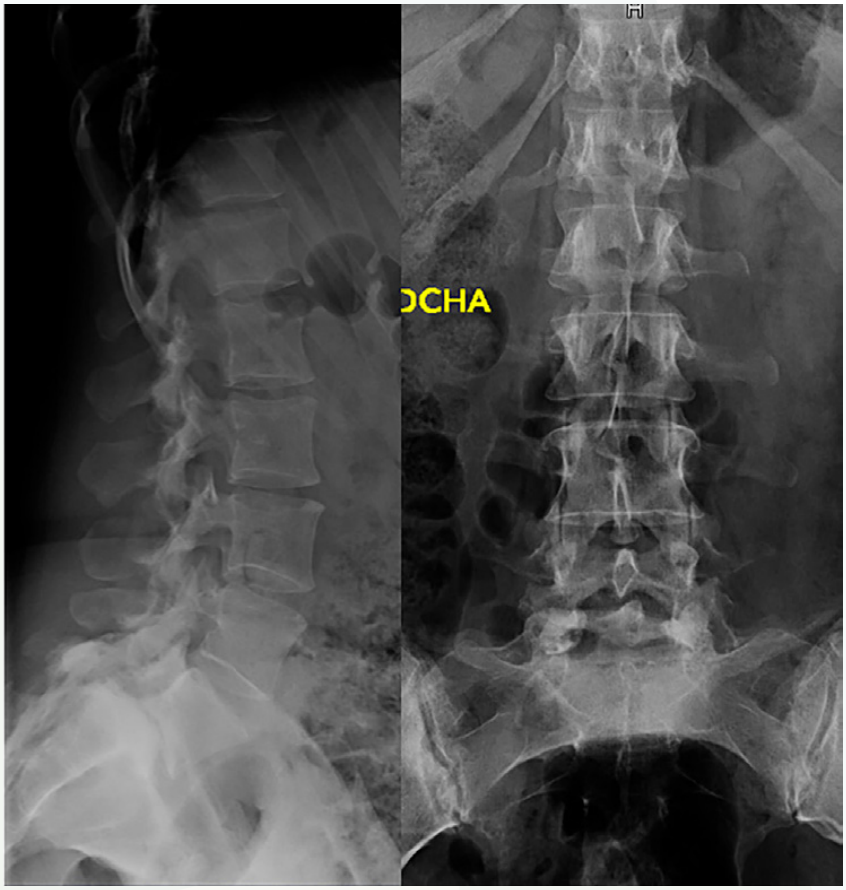

Fig. 2

Fig. 3

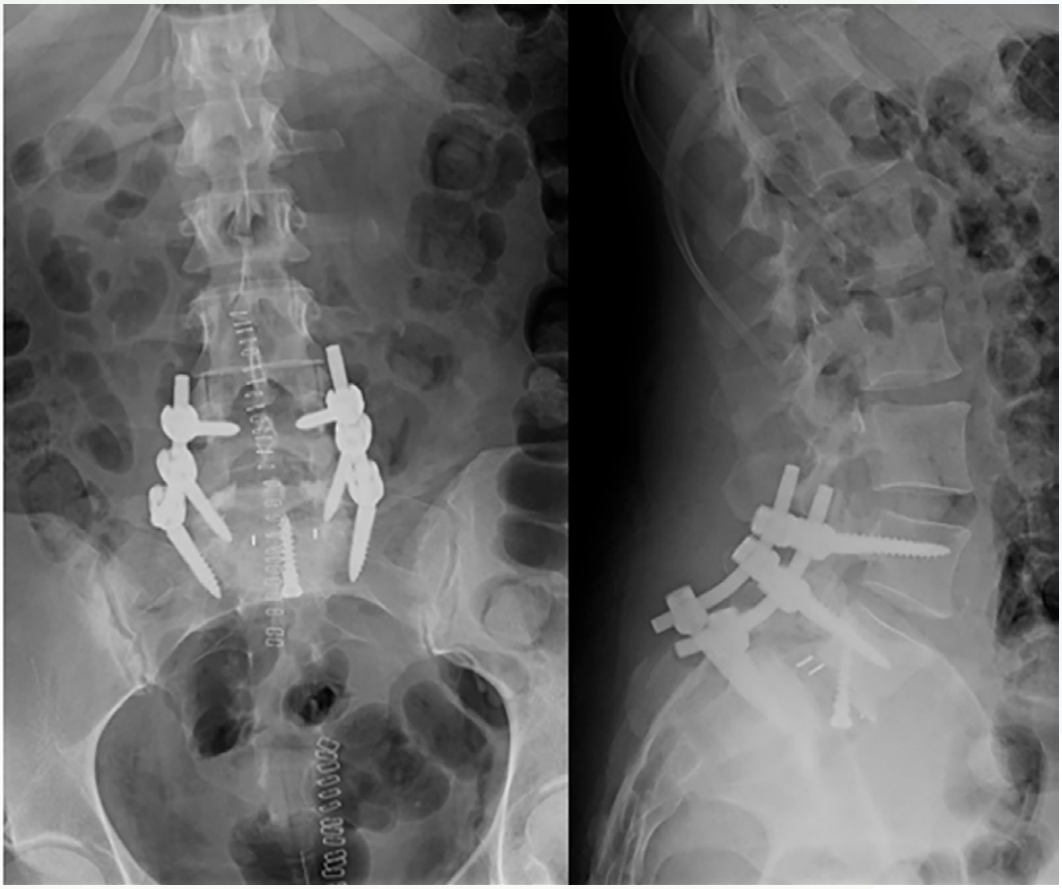

Fig. 4

Sociedad Española de Columna Vertebral
secretaria@secolumnavertebral.org
www.secolumnavertebral.org

Síguenos en: